

# A jéghegy csúcsa: multiplex faggyúmirigy-eredetű bőrtumor coloncancerben. Muir–Torre-szindróma

Herr Gyula dr.<sup>1</sup> ▪ Szenes Mária dr.<sup>1</sup> ▪ Hohl Györgyi dr.<sup>2</sup>  
Vinkler Márta Erzsébet dr.<sup>3</sup> ▪ Tüske György dr.<sup>4</sup> ▪ Horváth János dr.<sup>4</sup>  
Nagy Gyöngyi dr.<sup>5</sup> ▪ Tihanyi Mariann dr.<sup>6</sup> ▪ Széll Márta dr.<sup>7</sup>  
Nagy Nikoletta dr.<sup>7</sup> ▪ Gasztonyi Beáta dr.<sup>1</sup>

Zala Megyei Kórház, <sup>1</sup>Belgyógyászati Osztály, <sup>2</sup>Bőrgyógyászati Osztály, <sup>3</sup>Patológiai Osztály, <sup>4</sup>Sebészeti Osztály,  
<sup>5</sup>Radiológiai Osztály, <sup>6</sup>Genetikai Laboratórium, Zalaegerszeg  
<sup>7</sup>Szegedi Tudományegyetem, Általános Orvostudományi Kar, Orvosi Genetikai Intézet, Szeged

A Muir–Torre-szindróma ritka, autoszomális domináns öröklődésű genodermatosis. A tünetegyüttes az örökletes nem polyposus vastagbélrák (vagy Lynch-szindróma) alfajának tekinthető. A kórkép hátterében az esetek kétharmadában a mismatch-repair gének – leggyakrabban MutS Homolog-2 és MutL Homolog-1 – örökletes mutációja áll. A diagnózis felállításához legalább egy faggyúmirigy-eredetű bőrtumor (sebaceoma, sebaceus adenoma, epithelioma, carcinoma vagy bazálsejtes carcinoma sebaceus differenciációval) és/vagy keratoacanthoma, valamint legalább egy belszervi daganat (többnyire jobb kolonfélre lokalizált carcinoma) jelenléte szükséges. A szerzők egy 52 éves férfi kórtörténetét mutatják be, akinek hátán halmozottan jelentkeztek sebaceus carcinomák. Immunhisztokémiai vizsgálatok alapján a daganatsejtek nem expresszáltak MutL Homolog-1 proteint. Részletes daganatkutatás eredményeképpen coecumtáji malignus folyamatra derült fény. Jobb oldali hemicolectomiát követő hisztopatológiai feldolgozás MutL Homolog-1 és postmeiotic segregation increased-2 defektussal rendelkező, közepesen differenciált adenocarcinomat igazolt. A faggyúmirigy-eredetű tumor felismerésével, korszerű diagnosztikai módszerek alkalmazásával a vastagbélrák korai stádiumban felfedezve kezelhetővé vált. *Orv. Hetil.*, 2015, 156(24), 979–984.

**Kulcsszavak:** Muir–Torre-szindróma, faggyúmirigy-daganat, örökletes nem polyposus vastagbélrák

## The tip of the iceberg: multiple cutaneous sebaceous tumor in colon cancer. Muir–Torre syndrome – Case report

Muir–Torre syndrome is a rare genodermatosis with autosomal dominant inheritance. The syndrome is considered to be a subtype of the hereditary nonpolyposis colorectal cancer (or Lynch-syndrome). In two-third of the cases, it develops as the consequence of germline mutations in mismatch-repair genes – most commonly MutS Homolog-2 and MutL Homolog-1. Its diagnosis can be established if at least one sebaceous tumor (sebaceoma, sebaceous adenoma, epithelioma, carcinoma or basal-cell carcinoma with sebaceous differentiation) and/or keratoacanthoma and at least one internal neoplasm are present. Here the authors present the history of a 52-year-old man with multiple sebaceous carcinomas on his back. Immunohistochemical analysis showed the lack of MutL Homolog-1 protein expression in the tumor cells. Detailed clinical workup in order to identify internal malignancy found malignant coecum tumor. Histopathological evaluation of the sample from the right hemicolectomy revealed mid-grade adenocarcinoma with MutL Homolog-1 and postmeiotic segregation increased-2 deficiency. The detection of the cutaneous sebaceous carcinoma and the application of the modern diagnostic methods resulted in identification of the associated colorectal cancer in an early stage; hence, definitive treatment was available for the patient.

**Keywords:** Muir–Torre syndrome, sebaceous gland neoplasms, hereditary nonpolyposis colorectal cancer

Herr, Gy. Szenes, M., Hohl, Gy., Vinkler, M. E., Tüske, Gy., Horváth, J., Nagy, Gy., Tihanyi, M., Széll, M., Nagy, N., Gasztonyi, B. [The tip of the iceberg: multiple cutaneous sebaceous tumor in colon cancer. Muir-Torre syndrome – Case report]. *Orv. Hetil.*, 2015, 156(24), 979–984.

(Beérkezett: 2015. március 12.; elfogadva: 2015. április 9.)

### Rövidítések

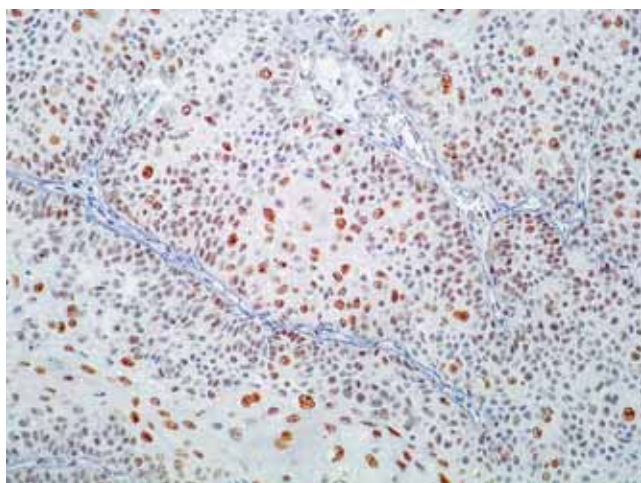
BRAF = B-rapidly accelerated fibrosarcoma protoonkogén; CEA = chorioembrionális antigén; CT = komputertomográfia; DNS = dezoxiribonukleinsav; HNPCC = (hereditary nonpolyposis colorectal cancer) örökletes nem polyposus vastagbélrák; MLH-1 = MutL Homolog-1; MMR = mismatch-repair; MSH-2 = MutS Homolog-2; MSH-6 = MutS Homolog-6; MSI = mikroszatellitainstabilitás; MTS = Muir-Torre-szindróma; PMS-2 = postmeiotic segregation increased-2

A Muir-Torre-szindróma (MTS) ritka, autoszomális domináns öröklődésű, fokozott daganatképződési hajlammal járó betegség [1, 2]. Az elnevezés 1982-ből származik *Fahmytól és munkatársaitól* [3]. Egy 1999-es összefoglaló mindössze 205 regisztrált esetet említ [4]. A betegség Magyarországon is ritkának számít, közleményünk a harmadik esettanulmány a témában [5, 6].

### Esetismertetés

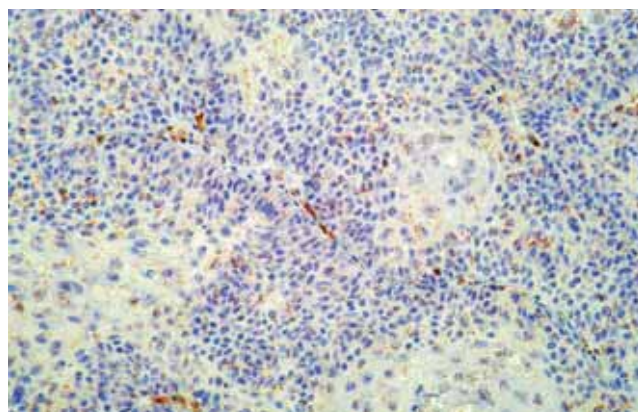
Az 52 éves férfi kórelőzményében traumás kulcscsont- és lapockatörés, valamint kézsérülés szerepelt. Édesapjának gyomor-, vastagbél- és gégetumora volt. Apai nagybátyja szintén vastagbélrákban szenvedett, amelyhez számtalan ismeretlen eredetű bőrdaganat is társult.

A beteg jobb válláról és lapockájáról egyidejűleg két viszkető, atheromának imponáló terimét távolítottak el. A szövettani metszeteken észlelt pleomorfizmus, necrosis, infiltráló jelleg és faggyúmirigy-irányú differenciáció

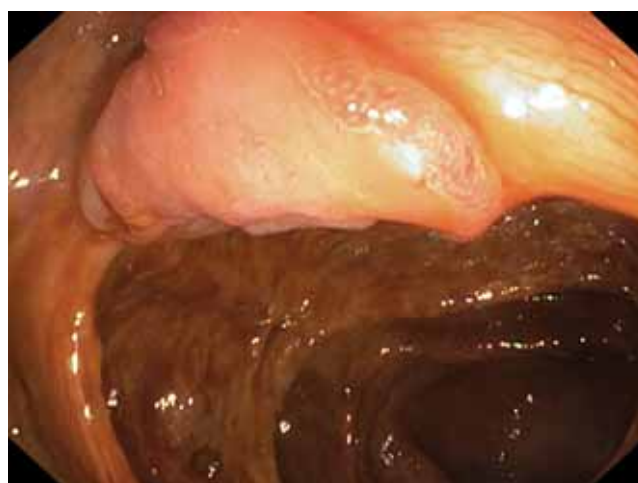

1. ábra | Sebaceus carcinoma. MSH-2 immunhisztokémiai reakció pozitív (40-szeres nagyítás)

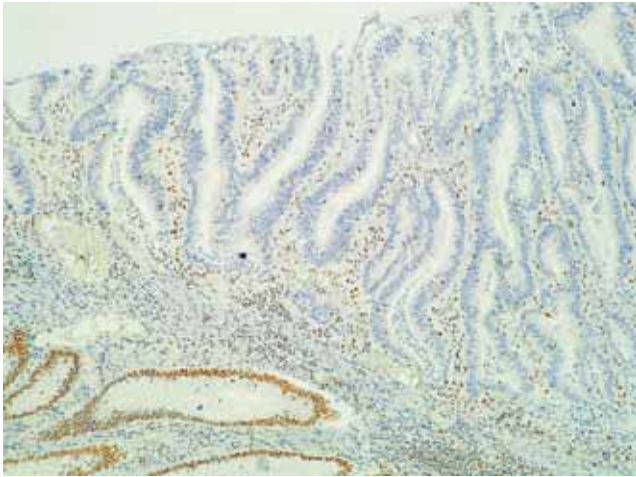
alapján mindkét képletet közepesen differenciált sebaceus carcinomának tartották. A reszekciós széleken daganatsejtcsoportok látszóttak. Egy hónappal később, a műtéti területek reexcíziójával eltávolított szövetek daganatmentesek voltak. A hát bal oldaláról kimetszett újabb bőrtumor azonban ismételt faggyúmirigyráknak bizonyult. A daganatsejtek immunhisztokémiai vizsgálata során intakt MutS Homolog-2 (MSH-2) és hiányzó MutL Homolog-1 (MLH-1) mismatch-repair (MMR) fehérjeexpressziót találtak (1. és 2. ábra). A patológus MTS lehetőségét vetette fel. Bőrgyógyász kezdeményezésére, oncoteam bevonásával daganatkutatás indult. Hasi ultrahang-, mellkasröntgen-, urológiai szakvizsgá-



2. ábra | Sebaceus carcinoma. MLH-1 immunhisztokémiai reakció negatív (40-szeres nagyítás)



3. ábra | Laposan előemelkedő, széles alapú, felhánt szélű adenocarcinoma a caecumban



4. ábra Adenocarcinoma intestini crassi. PMS-2 immunhisztokémiai reakció negatív. Az ép vastagbélhám jól festődik (10-szeres nagyítás)

lat, gasztroszkópia tumort nem igazolt. Kolonoszkópia során a coecumbemenetben körülbelül 2 cm-es tumorra derült fény (3. ábra). A biopsziás mintában súlyosan dy-

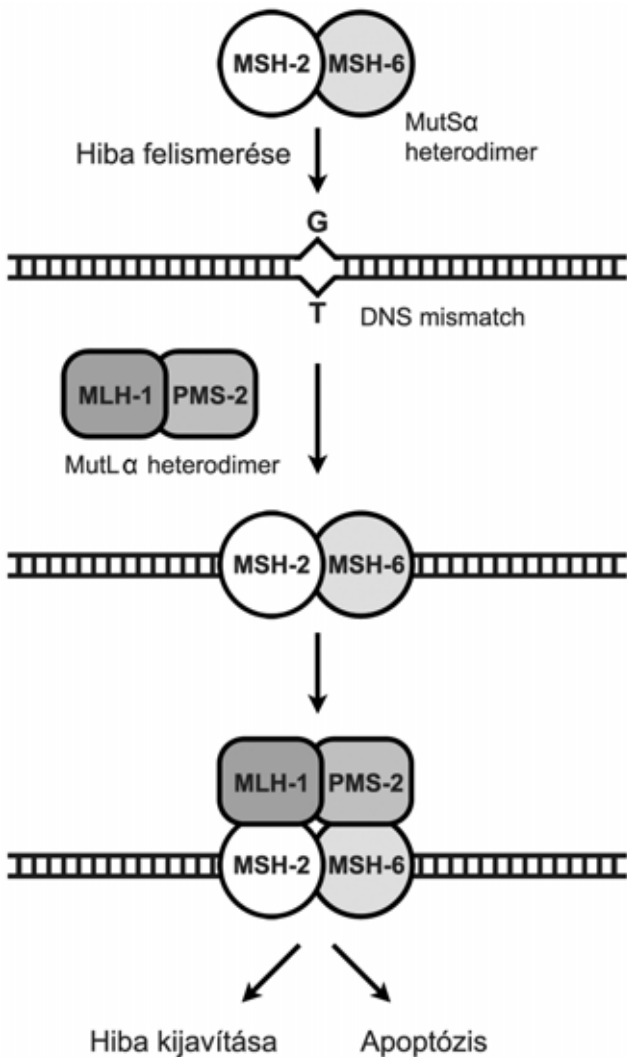
splasiás tubulovillosus adenoma részletei látszottak. Staging komputertomográfiai (CT) vizsgálatokkal lokális vagy távoli áttétet nem találtunk. Jobb oldali hemicolectomia történt, a reszekátum patológiai feldolgozása submucosus, közepesen differenciált adenocarcinomát igazolt (pT<sub>1</sub>N<sub>0</sub>M<sub>x</sub>). Immunhisztokémiai vizsgálatok alapján a daganatsejtekben az MSH-2 és MSH-6 proteinek jelen voltak, azonban az MLH-1 és a postmeiotic segregation increased-2 (PMS-2) géntermékek eltűntek (4. ábra).

Genetikai tanácsadáson vett részt, amelynek eredményeképpen a Szegedi Tudományegyetem Általános Orvostudományi Karának Orvosi Genetikai Intézetében és az Országos Onkológiai Intézetben molekuláris genetikai vizsgálatokat indítottak a familiáris eredet tisztázására. Az MSH-2 gén kódolószakaszainak és azokkal határos intronális szakaszainak szekvenálása mutációnak imponáló genetikai eltérést nem igazolt. Az MLH-1 gén genetikai vizsgálata a közlemény írásakor még folyamatban volt.

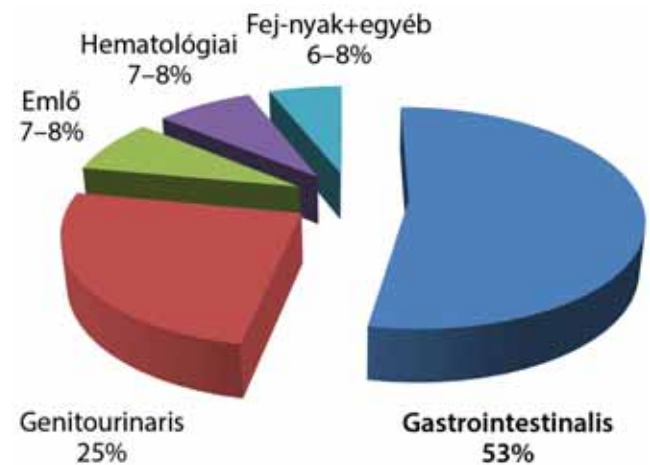
### Megbeszélés

Az MTS diagnózisa alapvetően klinikai alapokon nyugszik, az immunhisztokémiai és genetikai vizsgálatok csak kiegészítő eszközök. MTS-ről akkor beszélünk, ha sebaceus bőrtumor (sebaceoma, sebaceus adenoma, epithelioma, carcinoma vagy bazálsejtes carcinoma sebaceus differenciációval) és/vagy keratoacanthoma társul belszeri daganattal. Egy-két sporadikus esetet leszámítva a körkép családi halmozódást mutat, átlagosan 55 éves korban alakul ki, a férfi-nő arány 3:2. Viszonylag hosszú kórlefolysú betegségről van szó, az átlagos túlélés 10 év [1, 2, 7].

A daganatok kialakulásáért a dezoxiribonukleinsav (DNS) mismatch-repairének károsodását teszik felelőssé. Tekintettel arra, hogy MTS-t ugyanannak a négy MMR génnek (MLH-1, MSH-2, MSH-6, PMS-2) a hibájával hozzák összefüggésbe, mint amiket az örökletes nem



5. ábra | A mismatch-repair fehérjék működésének sematikus ábrája [30]



6. ábra | Muir-Torre-szindrómában előforduló belszeri daganatok megoszlása [1, 8, 24]

polyposus vastagbélrákban (HNPCC) mutattak ki, így utóbbinak egyik szubtípusaként is említhetjük (annak 1–3%-a) [8, 9]. Míg Lynch-szindrómában az MLH-1 és az MSH-2 gének nagyjából egyenlő arányban érintettek (körülbelül 50% vs. 40%), addig MTS-ben jelentős MSH-2-dominancia figyelhető meg (körülbelül 90%) [10, 11]. Tudomásunk szerint MSH-6-mutációt csak néhány esetben, míg PMS-2-mutációt eddig még nem sikerült azonosítani MTS-ben [10]. Az esetek 69%-ában mutatható ki MMR-génmutáció, szórványosan a bázis-exciós repair defektusát (MYH gén) is igazolták, utóbbi kisebb családi halmozódást és idősebb korban való megjelenést mutat [12].

Az MMR-fehérjék fiziológiás szerepe, hogy komplexeket alkotva a sejtosztódások során keletkező hibás bázispárokat felismerjék és kijavítsák (5. ábra). A komplexképződésből adódik, hogy az egyik protein hiánya a másik instabilitását vonhatja maga után, amely főleg az MSH-6-ra és a PMS-2-re jellemző [13]. Az úgynevezett „second-hit” elmélet szerint a funkcióvesztés genetikailag úgy jön létre, hogy az érintett gén egyik alléljának veleszületett hibája mellé az egyén élete során a másik allél szomatikus mutációja alakul ki. Az MMR gének de novo mutációja ritka, MSH-2-mutációt sporadikus colontumorkokban eddig még nem dokumentáltak [13]. Másolási hibák felhalmozódásával a genom instabillá válik, amely onkogének aktiválódása vagy tumorszuppresszor gének inaktíválódása révén tumorigenezishez vezet [14, 15, 16]. A károsodások mértékére a mikroszatellita-instabilitás (MSI) kimutatásával következtethetünk.

Az MTS-re jellemző bőrtumorkok 56%-ban a belső daganat diagnózisa után kerülnek felismerésre, azonban 22%-ban előre jelezhetik annak meglétét és mintegy 6%-ban egy időben jelentkeznek [4, 17]. A sebaceus neoplasziák diagnózisa nem egyszerű, mert megjelenésük gyakran atípusos. Szövetani azonosításukat nehezíti, hogy terminológiájuk nem egységes. Valamennyi bőrdaganat közül ebben a csoportban a legnagyobb az MSI előfordulása [18]. Klinikai megfontolásból fontos az elkülönítés a szindrómával nem összefüggő világos sejtes tumoroktól (például bazálsejtes carcinoma, squamosus sejtes carcinoma stb.) és a benignus bőrelváltozásoktól (például sebaceus hyperplasia). A kórkép legspecifikusabb markerének a sebaceus adenomát tartják, azonban újabb tanulmányok a sebaceus epithelioma, illetve carcinoma egyre gyakoribb előfordulását bizonyították [2, 10]. A keratoacanthomával való társulás mintegy 20% [7].

A sebaceus carcinoma szintén ritka malignus bőrtumor, amelynek sporadikus formája időseknél (átlag: 72 év) és főleg nőknél (73%) jellemző [19]. Társulása MTS-sel széles határok között mozog: egyes vizsgálatok 23%-ra teszik, más szerzők kisebb populációban 100%-os előfordulást igazoltak [2, 10, 20, 21]. Makroszkóposan fájdalomtalan, panaszt nem okozó vörös/rózsaszín bőr alatti csomóként jelenik meg, gyakran sárgás tónussal. A betegek egyharmadában kifehélyesedésre és spontán vérzésre való hajlam figyelhető meg. A test bármely ré-

szén előfordulhat, ahol faggyúmirigy található, azonban az okuláris forma a legelterjedtebb (75%). Az extraokuláris forma férfiaknál gyakoribb, döntő része (20%) a fejnyak régióra lokalizálódik. Klinikailag agresszív viselkedés jellemző rá, nyirokcsomó- vagy távoli áttét az érintettek negyedében, lokális recidíva minden harmadik esetben alakul ki [20, 22]. Jelenleg úgy tartják, hogy a sebaceus carcinoma biológiai viselkedése és prognózisa nem függ a megjelenés helyétől [20]. A törzs vagy a végtagok faggyúmirigy-eredetű daganatainál azonban nagyobb arányban találtak MMR-deficientiát, mint a fejnyak régióban [23]. MTS-ben gyakoribb extraokuláris manifesztációt és multiplex megjelenést figyeltek meg [9].

Az MTS-ben szenvedő betegek közel felénél kettő vagy több belső daganat alakul ki a körlefolys során [8]. Az érintettek több mint 50%-ában gastrointestinalis, mintegy 25%-ában genitourinaris, a fennmaradó hányadában pedig emlő-, hematológiai, fejnyak és egyéb tumorok fordulhatnak elő (6. ábra) [1, 8, 24]. A gyomor-bél rendszeri térfoglalások döntő többsége colorectalis eredetű, így minden második betegnél legalább egy ilyen rák meglétével számolhatunk. Ezen térfoglalások 58%-ban a jobb colonfelet érintik, az átlagpopulációhoz képest 10 évvel korábban (átlagosan 50 éves korban) jelennek meg és kevésbé adnak metasztázist. Az esetek 28%-a társul colonpolyposissal, ez a populáció különösen veszélyeztetett a malignizáció szempontjából [7, 24, 25]. A genitourinaris daganatoknál megfigyelték az MSH-6-mutáció dominanciáját, kisebb MSI-t, klinikailag alacsonyabb penetrációt és az átlagnépességhez képest distalisabb megjelenést. Nőknél különösen az endometriumcarcinoma gyakori [13, 26, 27].

A diagnózisban segítségünkre lehetnek az immunhisztokémiai és molekuláris genetikai vizsgálatok. Mivel a sebaceus tumorok ritkák, pozitív tumor irányú családi anamnézis, 50 év alatti életkor elég javallat az MMR-defektus vizsgálatára. Első vonalban az immunhisztokémia választandó, amely során az MMR-proteinek nukleáris jelölését végzik monoklonális antitesttel. A teszt akkor pozitív, ha a daganatsejtek magfestődése hiányzik, míg a kontrollként használt ép szöveti sejtek színreakciója megtartott. A módszer szenzitív, adott MMR-fehérjére specifikus és könnyen reprodukálható. Hátránya, hogy a negatív eredmény nem zárja ki az MMR-génmutációt [28, 29, 30]. Másodvonalbeli tesztként az MSI-elemzés alkalmazható. A mono-, illetve dinukleotidisméltódések expanziójának vagy deletiójának kimutatásához az úgynevezett Bethesda-markereket használják. A vizsgálat hátránya, hogy kivitelezése nehézkes, időigényes, drága és nem ad információt az érintett MMR génről.

Amennyiben az előző két eljárás felveti MTS lehetőségét, kiegészítésként lehetőség van mutációanalízisre is. Örökletes gendefektus azonban nem minden esetben mutatható ki, amiben szerepe lehet szomatikus mutációknak, epigenetikus tényezőknek, illetve egyéb, egyelőre ismeretlen MMR-mechanizmusoknak [8]. Sporadikus

colontumorkok elkülönítésében segítségünkre lehet a B-rapidly accelerated fibrosarcoma (BRAF) protoonkogén tesztelése és a metilációanalízis. Betegünk esetében a pozitív immunhisztokémiára tekintettel megkértük az érintett gének szekvenanciaanalízisét a csírasejtes mutáció igazolására. Végleges eredménnyel ugyan még nem szolgálhatunk, de a klinikai sajátosságok miatt fenntartjuk az MTS diagnózisát.

A betegek gondozása multidiszciplináris megközelítést igényel, amelyben onkológus, bőrgyógyász, belgyógyász/gastroenterológus és genetikus is részt vesz. Első lépésként részletes tumorirányú családi anamnézis felvétele szükséges. Nincs egységes álláspont a követésre vonatkozóan, a stratégiát a kialakult belszervi daganatnak megfelelő ajánlások alapján kell megtervezni. Mindazonáltal legalább évente ajánlott az alábbi vizsgálatok elvégzése nemtől függően: fizikális vizsgálat (bőr, here, petefészkek, végbél, szájjüreg, pajzsmirigy, nyirokcsomók, emlő), teljes vérkép, CEA-meghatározás, székletvérteszt, vizeletvizsgálat, cervixkenet, hasi ultrahang, 50 év felett mammográfia (40–50 éves kor között elég két évente). Mellkasröntgen készítése minimum 3–5 évente javasolt. A családtagok szűrővizsgálatait a 25–30. életévben vagy a legkorábbi családi diagnózist 10 évvel megelőző életkorban érdemes elkezdni. Kolonoszkópia elvégzése igazolt polypus esetén 3, egyéb esetben legalább 5 évente ajánlott. Igazolt MSH-6- vagy PMS-2-mutáció esetén az alacsony colontumor-kockázat miatt a szűrés elkezdése 30 éves korig kitolható [1, 2, 7, 13, 21, 24].

## Következtetés

Közleményünkben az MTS azon esetét mutattuk be, ahol a bőrmanifesztációk megelőzték a malignus belszervi daganat klinikai tüneteit. A faggyúmirigy-eredetű tumor felismerésével, társszakmák bevonásával, valamint korszerű diagnosztikai módszerek alkalmazásával lehetővé vált a vastagbélrák korai stádiumban való felismerése és kezelése. Hangsúlyozzuk, hogy a diagnózis még mindig döntően klinikai. Családi halmozódású malignitás és multiplex, extraokuláris megjelenésű sebaceus neoplasiáknál gondoljunk rá! Esetünkkel kívánjuk felhívni a figyelmet az e betegségben szenvedők és családtagjaik genetikai tanácsadásának és rendszeres szűrővizsgálatainak a fontosságára is.

## Köszönetnyilvánítás

A szerzők külön köszönetet mondanak *Beke Gabriellának*, a Zala Megyei Kórház Egészségügyi Szakkönyvtár vezetőjének, az irodalmi adatok beszerzésében nyújtott segítségéért.

*Anyagi támogatás:* A közlemény megírása és a hozzá kapcsolódó kutatómunka anyagi támogatásban nem részesült.

*Szerzői munkamegosztás:* Herr. Gy., G. B., Szenes, M., T. M.: Az esethez kapcsolódó kórtörténeti és irodalmi adatok beszerzése, áttekintése, lefordítása, a kézirat megszüvegezése és javítása. V. M. E.: A vonatkozó patológiai rész konzultációja, korrekciója, szövettani metszetek rendelkezésre bocsátása. Sz. M., N. N.: Vonatkozó genetikai rész konzultációja és korrekciója. N. Gy.: A vonatkozó radiológiai rész konzultációja, korrekciója. H. Gy., T. Gy., H. J.: Az irányelvek és a kézirat áttekintése, korrekciós javaslatok megfogalmazása. A cikk végleges változatát valamennyi szerző elolvasta és jóváhagyta.

*Érdekltségek:* A szerzőknek nincsenek érdekltségeik.

## Irodalom

- [1] *Cohen, P. R., Kohn, S. R., Davis, D. A., et al.*: Muir-Torre syndrome. *Dermatol. Clin.*, 1995, 13(1), 79–89.
- [2] *Schwartz, R. A., Torre, D. P.*: The Muir-Torre syndrome: a 25-year retrospect. *J. Am. Acad. Dermatol.*, 1995, 33(1), 90–104.
- [3] *Fahmy, A., Burgdorf, W. H., Schosser, R. H., et al.*: Muir-Torre syndrome: report of a case and reevaluation of the dermatologic features. *Cancer*, 1982, 49(9), 1898–1903
- [4] *Akhtar, S., Oza, K. K., Khan, S. A., et al.*: Muir-Torre syndrome: case report of a patient with concurrent jejunal and ureteral cancer and a review of the literature. *J. Am. Acad. Dermatol.*, 1999, 41(5), 681–686.
- [5] *Tiszlavicz, L., Hódi, Z., Tihanyi, Z.*: Muir-Torre syndrome. [Muir-Torre-szindróma.] *Orv. Hetil.*, 1999, 140(5), 251–254. [Hungarian]
- [6] *Vajda, A., Scharrer, K., Baló-Banga, J. M.*: Multiple sebaceous tumours with colon cancer – Muir-Torre syndrome. [Faggyúmirigy eredetű multiplex daganat colonicarcinómával – Muir-Torre-szindróma.] *Orv. Hetil.*, 2003, 144(20), 985–989. [Hungarian]
- [7] *Cohen, P. R., Kohn, S. R., Kurzrock, R.*: Association of sebaceous gland tumors and internal malignancy: the Muir-Torre syndrome. *Am. J. Med.*, 1991, 90(5), 606–613.
- [8] *Ponti, G., Ponz de Leon, M. P.*: Muir-Torre syndrome. *Lancet Oncol.*, 2005, 6(12), 980–987.
- [9] *Shalin, S. C., Lyle, S., Calonje, E., et al.*: Sebaceous neoplasia and the Muir-Torre syndrome: important connections with clinical implications. *Histopathology*, 2010, 56(1), 133–147.
- [10] *Abbas, O., Mahalingam, M.*: Cutaneous sebaceous neoplasms as markers of Muir-Torre syndrome: a diagnostic algorithm. *J. Cutan. Pathol.*, 2009, 36(6), 613–619.
- [11] *Mangold, E., Pagenstecher, C., Leister, M., et al.*: A genotype-phenotype correlation in HNPCC: strong predominance of *msb2* mutations in 41 patients with Muir-Torre syndrome. *J. Med. Genet.*, 2004, 41(7), 567–572.
- [12] *Ponti, G., Ponz de Leon, M., Maffei, S., et al.*: Attenuated familial adenomatous polyposis and Muir-Torre syndrome linked to compound biallelic constitutional MYH gene mutations. *Clin. Genet.*, 2005, 68(5), 442–447.
- [13] *Wendy, K., Stephen, G. B.*: Lynch Syndrome. *GeneReviews™* 2012. <http://www.ncbi.nlm.nih.gov/books/NBK1211/>
- [14] *Hussein, M. R., Wood, G. S.*: Microsatellite instability and its relevance to cutaneous tumorigenesis. *J. Cutan. Pathol.*, 2002, 29(5), 257–267.
- [15] *Jiricny, J., Nyström-Lahti, M.*: Mismatch repair defects in cancer. *Curr. Opin. Genet. Dev.*, 2000, 10(2), 157–161.
- [16] *Kruse, R., Rütten, A., Hossainy-Malayeri, H. R., et al.*: “Second hit” in sebaceous tumors from Muir-Torre patients with germline mutations in *MSH2*: allele loss is not the preferred mode of inactivation. *J. Invest. Dermatol.*, 2001, 116(3), 463–465.
- [17] *Ponti, G., Losi, L., Di Gregorio, C., et al.*: Identification of Muir-Torre syndrome among patients with sebaceous tumors and

- keratoacanthomas: role of clinical features, microsatellite instability, and immunohistochemistry. *Cancer*, 2005, 103(5), 1018–1025.
- [18] Hussein, M. R., Sun, M., Tutbill, R. J., et al.: Comprehensive analysis of 112 melanocytic skin lesions demonstrates microsatellite instability in melanomas and dysplastic nevi, but not in benign nevi. *J. Cutan. Pathol.*, 2001, 28(7), 343–350.
- [19] Shields, J. A., Demirci, H., Marr, B. P., et al.: Sebaceous carcinoma of the eyelids: personal experience with 60 cases. *Ophthalmology*, 2004, 111(12), 2151–2157.
- [20] Buitrago, W., Joseph, A. K.: Sebaceous carcinoma: the great masquerader. Emerging concepts in diagnosis and treatment. *Dermatol. Ther.*, 2008, 21(6), 459–466.
- [21] Lachiewicz, A. M., Wilkinson, T. M., Groben, P., et al.: Muir-Torre syndrome. *Am. J. Clin. Dermatol.*, 2007, 8(5), 315–319.
- [22] Nelson, B. R., Hamlet, K. R., Gillard, M., et al.: Sebaceous carcinoma. *J. Am. Acad. Dermatol.*, 1995, 33(1), 1–15.
- [23] Singh, R. S., Grayson, W., Redston, M., et al.: Site and tumor type predicts DNA mismatch repair status in cutaneous sebaceous neoplasia. *Am. J. Surg. Pathol.*, 2008, 32(6), 936–942.
- [24] Cohen, P. R.: Muir-Torre syndrome in patients with haematologic malignancies. *Am. J. Haematol.*, 1992, 40(1), 64–65.
- [25] Paraf, F., Sasseville, D., Watters, A. K., et al.: Clinicopathological relevance of the association between gastrointestinal and sebaceous neoplasms: The Muir-Torre syndrome. *Hum. Pathol.*, 1995, 26(4), 422–427.
- [26] Archer-Dubon, C., Alvarez-Zavala, B., Reyes, E., et al.: Immunohistochemistry screening of sebaceous lesions for Muir-Torre syndrome in a 26-year period in a Mexican population. *Dermatol. Online J.*, 2008, 14(12), 1.
- [27] Suchy, J., Kurzawski, G., Jakubowska, A., et al.: Ovarian cancer of endometrioid type as part of the *MSH-6* gene mutation phenotype. *J. Hum. Genet.*, 2002, 47(10), 529–531.
- [28] Popnikolov, N. K., Gatalica, Z., Colome-Grimmer, M. I., et al.: Loss of mismatch repair proteins in sebaceous gland tumors. *J. Cutan. Pathol.*, 2003, 30(3), 178–184.
- [29] Chhibber, V., Dresser, K., Mahalingam, M.: *MSH-6*: extending the reliability of immunohistochemistry as a screening tool in Muir-Torre syndrome. *Mod. Pathol.*, 2008, 21(2), 159–164.
- [30] Martin, A., Scharff, M. D.: AID and mismatch repair in antibody diversification. *Nat. Rev. Immunol.*, 2002, 2(8), 605–614.

(Herr Gyula dr.,  
Zalaegerszeg, Zrínyi u. 1., 8900  
e-mail: herrgyula@gmail.com)

## MEGHÍVÓ

A Szent János Kórház és Észak-budai Egyesített Kórházak Tudományos Bizottsága,  
Szülészeti-Nőgyógyászati Osztálya, valamint Gyermeosztálya  
tisztelttel meghívja az érdeklődőket a következő tudományos ülésére.

Időpont: 2015. június 25. (csütörtök) 14.00 óra

Helyszín: Szent János Kórház Auditórium – 1125 Budapest, Diós árok 1–3.

Téma: Diabétesz és a szem

Üléselnök: Prof. Dr. Jánosi András

### Program:

Zahorecz Magdolna: Vastagbél-daganatok kialakulása – vastagbélrák molekuláris háttere, tumorszupresszor gének (Szakdolgozói Fórum különdíjas munkája)	10 perc
Prof. Dr. Winkler Gábor: Az anyagcserekontroll szerepe a diabétesz szövödményeinek megelőzésében	8 perc
Dr. Gombos Katalin: Szaruhártya-lencse	8 perc
Dr. Reichard Lilla: Glaucoma	8 perc
Dr. Kirják Henriett: Üvegtest – anti-VEGF	8 perc
Dr. Bodrogi Petra: Retina-maculopathia	8 perc
Dr. Burka Gabriella: Retina-retinopathia	8 perc

Minden érdeklődőt szeretettel várunk!