

Hidradenitis suppurativa: miért nem tartozik az acne csoportba?

Hidradenitis suppurativa: why isn't it a form of acne?

TÖRŐCSIK DÁNIEL DR.¹, KINYÓ ÁGNES DR.², KOVÁCS RÉKA DR.³, BALTÁS ESZTER DR.³

Debreceni Egyetem, Általános Orvostudományi Kar, Bőrgyógyászati Tanszék, Debrecen¹

Pécsi Tudományegyetem Klinikai Központ, Bőr-, Nemikórtani és Onkodermatológiai Klinika, Pécs²

Szegedi Tudományegyetem, Szent-Györgyi Albert Klinikai Központ, Bőrgyógyászati és Allergológiai Klinika, Szeged³

ÖSSZEFOGLALÁS

Az *acne vulgaris* egy krónikus, gyulladós megbetegedés, mely általában a pubertás korban kezdődik és mitesszerek, gyulladt papulák, pustulák, csomók, ciszták és hegesedés megjelenésével jár a faggyúmirigyben gazdag régiókban. A hidradenitis suppurativa a felnőttkor krónikus, gyulladós betegsége, melyet fájdalmas, gyulladt, mélyen ülő csomók, ciszták, fistulák és hegesedés jellemez a test apokrin mirigyekben gazdag területein. A klinikai megjelenésben lévő különbségek ellenére a hidradenitis suppurativát évtizedekig „*acne inversa*” elnevezéssel illették, mely téves társításokhoz vezetett a patogenezis és a terápia területén. A közleményben a szerzők a két entitás közötti hasonlóságokat és különbségeket érintve elemzik a hidradenitis suppurativa patogenezisét és klinikumát, összegezve a közelmúlt előrelépéseit a kutatás területén.

Kulcsszavak:
acne inversa-acne vulgaris-hidradenitis suppurativa

SUMMARY

Acne vulgaris is a chronic, inflammatory disease, marked with comedones, inflamed papules, pustules, nodules, cysts in the sebaceous gland rich areas with frequent scarring usually starting in puberty. Hidradenitis suppurativa is also a chronic, inflammatory disease, with painful, deep-seated inflamed nodules, cysts, fistules in the skin folds of mostly adults, in which similarly to *acne vulgaris*, scarring is frequently observed. Despite the prominent differences in their symptoms, hidradenitis suppurativa has been misnamed „*acne inversa*” for decades leading to unreasonable associations both in its pathogenesis and treatment. This review aims to compare and dissect the two diseases from clinical as well as pathological point of view by summarizing the recent advances of clinical and experimental research on hidradenitis suppurativa.

Key words:
acne inversa, acne vulgaris, hidradenitis suppurativa

1. Patogenezis

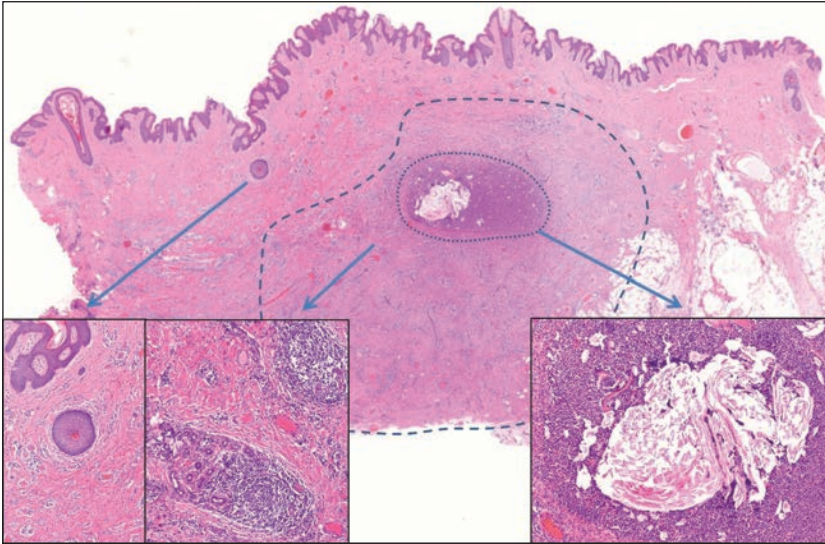
1.1. Acne inversa: miért nem acne és nem is hidradenitis?

A betegség korábbi nevével, az *acne inversa*val joggal leszámolva, hisz nem ott, nem akkor és nem úgy jelenik meg, mint a serdülőkori *acne*, sokak számára a jellegzetes lokalizációból adódóan egyértelmű patogenetikai tényezőként az apokrin mirigyek foglalták el a központi helyet. A tünetek típusos intertriginózus megjelenése kétséget kizáróan rámutat az adott terület jellegzetességeinek szerepére, melyek nagyban hozzájárulhatnak a betegség kialakulásához. Számos elmélet született már, részleges magyarázatot adva a hidradenitis suppurativa (HS) patogenezisére, mint például a fokozott mechanikai irritáció szerepe, vagy a terület eltérő higiénés jellemzői, immunológiai sajátosságai, melyben a fokozott nedvesség kaphat központi szere-

pet. Ugyanakkor a szövettani vizsgálatok alapján az apokrin mirigyek csak az előrehaladott formákban voltak érintve és akkor is sokkal inkább a végpontjai mint sem aktív szereplői voltak a patológiai folyamatoknak (1).

Az utóbbi évek kutatásai a faggyúmirigyek szerepére is ráirányították a figyelmet, melyhez nagyban hozzájárultak azok a szövettani leletek, melyek a faggyúmirigyek elpusztulását már a HS kezdeti stádiumában leírták (2). A szövettani minták elemzésének másik szembetűnő lelete az acnéből jól ismert follicularis hiperkeratinizáció/okklúzió volt, mely a folliculusok kitágulásához majd roncsolódásához vezet, így a baktériumokban gazdag törmelék a dermist infiltrálva annak gyulladását eredményezi felvetve, hogy a baktériumok és a különböző gyulladós útvonalak éppúgy fontosak lehetnek ebben a betegségben is (1. ábra). A gyulladásban szerepet játszó sejteken az acnéban ismerthez hasonlóan, szintén fokozottan vannak jelen a Toll-like

Levelező szerzők: Dr. Töröcsik Dániel és Dr. Baltás Eszter
e-mail: dtorocsik@gmail.com, ebaltas@gmail.com



1. ábra

A dermisben destruált folliculus helyén abszcedáló gyulladás (kis szaggatott vonal, jobb inzert), reziduális keratin fragmentumokkal. A mikrotályog környezetében fibrózis és idült lobsejtes beszűrődés (nagy szaggatott vonal), utóbbi a verejtékmirigyeket is érinti (középső inzert). A gyulladás mellett korábban lezajlott folyamat eredményeként atrófiás folliculus maradvány körül a faggyúmirigy elpusztult (bal inzert). (HE 112x)

receptorok (TLR) (3), illetve a legfrissebb teljes szöveti mintákon elvégzett génexpressziós analízisek a TNF- α , IL-1 és a NOD-like receptor (NLRP) gének/útvonalak fokozott kifejeződését találták (4), melyek szerepét a genetikai vizsgálatok során azonosított egy nukleotidos polimorfizmusok (SNP) is alátámasztották (5). Ezek alapján jogos az igény a lehetőségeinkhez mért tisztánlátásra, valamint hogy azonosítsuk azokat a faktorokat, melyek a HS-ben szerepet játszanak akár arra specifikusan, akár pedig egy általános gyulladás részeként.

A jelenleg legelfogadottabb elmélet szerint fokozott mechanikai ingerek (dörzsölődés, nyomás) vezetnek a hajfolliculus sérüléséhez, az epithelium folytonosságának megtöréséhez, illetve az okklúziót okozó fokozott keratinocita proliferációhoz, melyek elősegítik hogy a hajfolliculus tartalma, mint sejttörmelékek és baktériumok bejuszanak a dermisbe. Ugyanakkor továbbra sincs válasz arra, hogy a pilosebaceus egység épségének sérülése és a bőr egészét érintő gyulladás a HS-ben miért vezet a faggyúmirigyek elpusztulásához, epithelialis ciszták, abszcesszusok, szinuszok kialakulásához és nem pedig az acnéban látott roncsolt, masszívan infiltrált faggyúmirigyeket mutató szövettani képhez. Támpontként szereplő lényegi különbség lehet, hogy HS-ben nem sikerült igazolni a szébum összetételének megváltozását felvetve, hogy ez az acne patogenezisében kulcsszerepet játszó faktor a HS kontextusában nem érvényesül. Acnéban a folliculus kivezető nyílásának fokozatos elzáródása mellett a jelentősen megváltozott összetételű szébum és az ahhoz kapcsolódó jellegzetes mikrobiom infiltrálja a dermist, jelentős stimulusként az immunsejteknek (6). Ugyanakkor nem szabad megfeledkezni arról sem, hogy a faggyúmirigy működése testtájéktól függően eltérő, melynek molekuláris értelmezése várat magára.

1.2. A faggyúmirigyek lehetséges szerepe a betegségben

Az utóbbi évtized kutatásaiból ismerjük, hogy a faggyúmirigy sejtjei a kifejezett zsíryanagcserén túl fontos neuroendokrin és gyulladásos tulajdonságokkal rendelkeznek. Hazai munkacsoportok kísérletei megerősítették a faggyú-

sejtek lehetséges szerepét a HS kialakulásában is, mind az immunszabályozás, a sebgyógyulás, a különböző antimikrobiális fehérjék mind pedig számos gyulladásos mediátor termelésén keresztül (Töröcsik D és mtsai, közlés alatt). A bővülő ismeretek ellenére ugyanakkor továbbra is megválaszolatlan kérdés, hogy a faggyúsejtek képesek-e iniciálni a HS patogenezisét illetve hogy eltűnésük ok-okozati kapcsolatba hozható-e a HS súlyosbodásával és klinikai megjelenésével.

1.3. A mikrobiom szerepe

Az utóbbi évek kutatásai arra is választ kerestek, hogy a HS által preferált régiók mikrobiomja miben tér el a test többi területétől fiziológias és patológias körülmények között. További kérdésként merül fel, csakúgy mint az acnéban, hogy a kórokozók részt vesznek-e a betegség kialakulásában vagy csak kolonizálják a megváltozott mikrokörnyezetű területet. Bár számos baktérium jelenléte egyértelműen megváltozik a betegséggel érintett bőrön (elsősorban a Hurley II. és III. stádiumokban), a mikrobiomot inkább a betegség súlyosságával hozzák összefüggésbe és annak markereként említik. (7). Elgondolkodtató továbbá, hogy a kiterjedt lokális gyulladás ellenére a HS-es betegek nem jellemző a szepszis, mely szintén azt támasztja alá, hogy a HS-t egy megváltozott immunválasznak tulajdonítják, mintsem fertőző betegségnek.

1.4. Gyulladásos sejtek HS-ben

A gyulladásos sejtek és az azok által termelt citokinek azonosítása fontos elemei a patogenezis megismerésének. Több munkacsoport is megerősítette, hogy a léziós bőrben jelentősen emelkedett a TLR2, az IL-17A, az IL-1B, a TNFA és az IL-10 gének kifejeződése (4), melyek a jelen (TNF gátlók) és a jövő (IL-1 és IL-17 gátló) terápiás célpontjainak alapját adják (8). A sejtszintű karakterizálás során a gyulladásos infiltrátumban a neutrofilek és a hízósejtek mellett jelentős mennyiségben találtak IL-12-t és IL-23-at termelő makrofágokat a papilláris és a reticuláris dermisben, IL-1 β -t termelő CD11c+ (dendritikus) sejteket,

valamint az emelkedett IL-23-mal összefüggésbe hozható IL-17-et termelő T sejteket. Mindezek alapján felmerül, hogy a HS kialakulásában (is) szerepe lehet az IL-17-nek és a caspase-1-asszociált citokineknek (pl. IL-1 β , IL-18) (9). További megfigyelés a krónikus léziókban a CD20+ és a CD79a+ B sejtek, valamint a CD138+ plazmasejtek megjelenése, jelezve a patogenezis dinamizmusát (8). A TLR2 fokozott jelenléte a baktériumok és az azokból származó kismolekulák szerepét veti fel a betegség kialakulásában/módosításában (3).

Külön érdekesség, hogy a leírt gyulladásozó sejtek és citokinek jelentős részét perilezionálisan is azonosították. Ez összhangban van más szerzők munkájával, akik HS-ben szenvedő betegek tünetmentes bőrén jelentős gyulladásozó infiltrációt találtak perivascularisan és perifollicularisan, megerősítve a hipotézist, mely szerint a HS kialakulásáért az immunrendszer működésének nem megfelelő szabályozása tehető felelőssé. Érdemes megjegyezni, hogy az acnés léziókban és a PAPA szindrómában (pyogen arthritis, pyoderma gangrenosum és acne) hasonló citokin profil és útvonalak játszanak szerepet, mely azt jelezheti, hogy az acne és a HS patogenezise nem válik el teljesen. Az immunológiai vizsgálatok érdekessége, hogy a vérben jelenlevő monocitákban is eltérést találtak (aktiválhatóságuk csökkent volt endotoxin kezelés mellett), továbbá az összes T sejthez képest csökkent mennyiségben találtak természetes ölk (NK) sejteket, erősítve a betegség szisztémás voltát (10).

1.5. A genetikai faktorok szerepe – a Notch útvonal

A HS megértésének mérföldkövét azok a vizsgálatok képezték, melyek funkcióvesztéses (loss-of-function) mutációkat azonosítottak az ún. γ -szekretáz fehérjekomplex alkotóit kódoló PSENEN, PSEN1 és NCSTN génekben. A γ -szekretáz a Notch útvonal szabályozásában részt vevő aktivátor, mely útvonal végpontján olyan citokinek vannak, mint az IL-1 β vagy az IL-23. A károsodott Notch útvonal hatása lehet a TLR/IL-23/Th17 válasz fokozása, valamint a természetes ölk sejtek számának csökkenése. A Notch útvonal további érdekessége, hogy nélkülözhetetlen a terminális haj differenciációjának folyamatában. Hiányában az egér bőrén a faggyúmirigyek helyett epidermális ciszták képződnek (11), mely az útvonal központi szerepét erősíti meg a HS patogenezisében. Mindezek alapján felvetődött, hogy a HS-t mint önálló entitást „a Notch útvonal károsodása következtében a nyomás alatt levő bőrterületek autoinflammatorikus folliculitise”-ként definiáljuk (12).

1.6. Epidemiológiai tényezők patológiai relevanciával

A patomechanizmus megértéséhez a komorbiditások azonosítása és az azok közötti kapcsolatok elemzése nagyban hozzájárulhat. A betegséggel kapcsolatos tudományos üléseken csaknem minden esetben elhangzik az a megfigyelés, hogy a betegség előfordulása női predomanciát (nő férfi arány 3:1) mutat, és hogy alig találkozunk olyan HS-ban szenvedő beteggel, akinek ne lenne valamilyen egyéb társbetegsége. Számos tanulmány igazolta a dohányzás, az arthritisek, a gyulladásozó bélbetegségek, az endok-

rinológiai eltérések (hormonális háttér, obesitás, diabetes és polycystás ovarium szindróma-PCOS), a pszichiátriai kórképek illetve bizonyos malignus betegségek (B-sejtes lymphomák és laphámrák) előfordulását HS-ben (13).

A *dohányzás* kétséget kizáróan a legfontosabb „társbetegség” HS-ben. A légutak epitheliumához hasonlóan a bőrben is csökkenti a Notch útvonal működését (14) valamint felmerült szerepe a faggyúmirigy közvetlen károsításában is lehetséges magyarázatként (15).

A nyaki és lumbosacrális gerinc *ízületeinek érintettsége* – axiális spondylarthritisek formájában – szintén gyakori (akár 70%) a HS-es betegek kórtörténetében (16). Hasonlóan a pikkelysömörhöz itt is felmerül, hogy esetlegesen egy szisztémás betegséggel állunk szemben. Ugyanakkor a kritikus vélemények szerint csupán az adott ízületet megterhelő kényszerterhelés áll a panaszok hátterében.

Az HS-es betegekben a gyulladásozó bélbetegségek (valamelyest gyakrabban a Crohn betegség, mint a colitis ulcerosa) előfordulása 4-8-szor gyakoribb, illetve gyulladásozó bélbetegségben szenvedők közel 20%-ában jelentkezik HS. Mindezek alapján felvetődik, hogy esetlegesen közös patogenetikai tényezők állhatnak a megbetegedések hátterében vagy akár egy betegség eltérő manifesztációiról van szó (17).

Endokrinológiai tényezők szerepét vetik fel a pubertást követő megjelenés, a női dominancia, a premenopausális fellángolások és a terhesség alatti javulás (18). Az *obesitás* mint az egyik leggyakoribb komorbiditási szerepe több irányból is értelmezhető. A túlsúlyos betegek hajlataiban illetve összefekvő bőrterületein jelentkező fokozott mechanikai irritáció és izzadás, valamint a megváltozott mikrobiom teljesen illeszkedik a HS kialakulásának elméletébe. Ugyanakkor más betegségekhez hasonlóan felvetődik a zsírszövet szisztémás gyulladásban betöltött szerepe is. Az obesitáshoz társuló eltérések, mint a hypertonia, dyslipidaemia önmagukban is fokozottan fordulnak elő HS-es betegekben. A PCOS és HS társulása utalhat a hyperandrogenizmus patológiai szerepére, melynek alaposabb megismerése és célsejtjeinek azonosítása terápiás szerepet kaphat a jövőben (13). Az epidemiológiai vizsgálatok fontos eredménye a diabetes gyakori előfordulása HS-ben (közel 20% a várt 1,5%-kal szemben), amely alapján felvetődött az inzulin és az inzulin-szerű növekedési faktor és a táplálkozás szerepe a betegségben. Erősítve a PCOS-el és a diabetezzel összefüggő tényezők patológiai szerepét, a metformin hatásosságára vonatkozólag 25 betegnél elvégzett klinikai vizsgálat alapján vannak adatok (19).

A már bemutatott Notch útvonal azonosítása nem csak a HS kialakulásának rejtélyét oldotta meg részben, de felvette kapcsolatát az *Alzheimer betegséggel* is, melyben szintén a γ -szekretáz kódoló géneknek van szerepe (5). Érthető, hogy számos munkacsoport fektetett fokozott figyelmet a két betegség kapcsolatának tisztázására, ugyanakkor eddig nem sikerült azt megerősíteni. Az alkohollal, gyógyszerekkel és egyéb pszichostimulánsokkal szembeni függőség HS-ben nagy valószínűséggel a betegség tüneteivel járó fokozott pszichés megterhelés miatt

alakul ki, mely nagymértékben befolyásolja a betegek életminőségét (13).

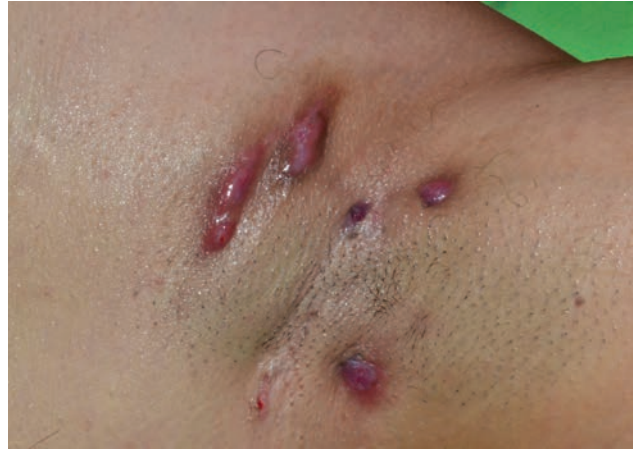A *malignus betegségek* vonatkozásában HS-ben a laphámrák és a B-sejtes lymphomák emelhetők ki (13). A laphámrák kialakulására nagy valószínűséggel a HS-ben fennálló krónikus bőrgyulladás hajlamosít. Ezzel szemben a B-sejtes lymphomák emelkedett előfordulása rávilágít a limfociták és a termelt immunglobulinok szerepére (20), melyek előrehaladott esetekben válnak jellegzetessé és mutatnak malignus transzformációt.

2. Klinikai kép

A HS prevalenciájára vonatkozó epidemiológiai adatok tág határok (0,0003-4%) között mozognak, szemben az acné közel 90%-os előfordulásával a kaukázusi populációban. A betegek átlagos életkora a betegség kezdetekor 24,7 év, jellemzően jóval a pubertást követő életkor, ellentétben az acné vulgarissal, mely ebben az életkorban már többnyire regrediál. Jellemző, hogy a korrekt diagnózisig nagyon hosszú idő telik el, mely a legutóbbi átfogó tanulmány szerint átlagosan 7,2 év (21). A betegség hosszú, évekig tartó lefolyása során gyakori fellángolások jelentkeznek (fél-évente több mint kettő), mely során a kezdetben különálló gyulladt csomók mellett sipolyképződés, a csomók között szinuszjáratok és kiterjedt hegesedés alakul ki (7). A diagnózis lényegében a klinikai képen alapul, melyre jellemző a visszatérő gyulladt csomók, sipolyjáratok, tályogok és hegek jelenléte az axillaris, genitofemoralis, perinealis, glutealis, inter- vagy submammaris régióban. Ritka esetekben atípusos lokalizációkban is előfordulhat, például a tarkón vagy a fülek mögött. A kezdeti stádiumban a gyulladt tünetek két relapszus között teljesen regrediálhatnak, mely szintén nem típusos acné vulgarisban, ilyenkor a diagnózis felállításában segíthet a 30-40%-ban pozitív családi anamnézis.

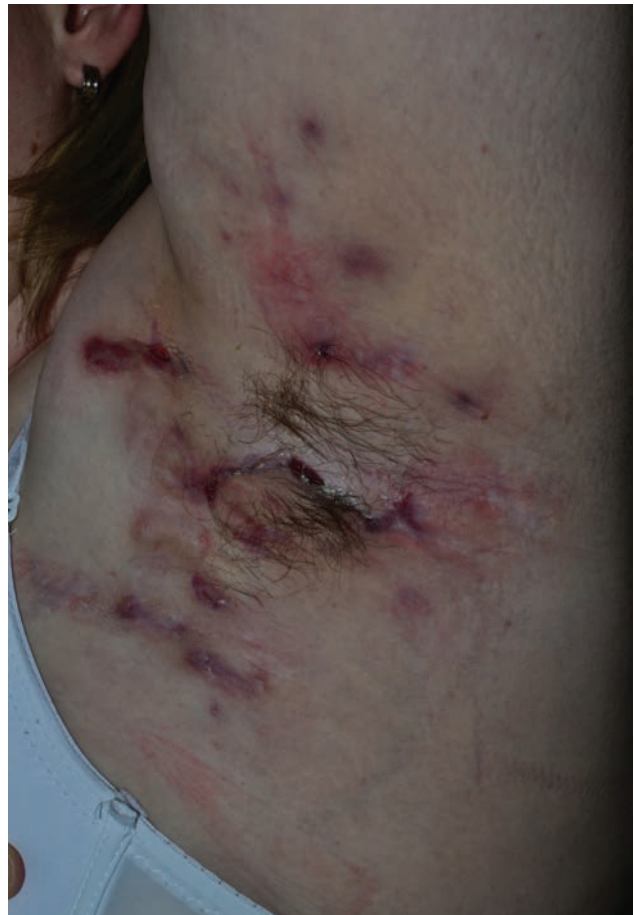2.1. Besorolás a súlyosság szerint

A HS súlyosság szerinti besorolásánál a Hurley és a Sartorius-skálát alkalmazzák leggyakrabban. A gyakorlatban az egyszerűbb Hurley-besorolás jobban elterjedt (22). A Hurley I. stádiumra jellemző a tályogképződés sipolyjáratok és hegesedés nélkül (2. ábra). A tályogok egy adott régióban egyszeres vagy többszörös formában jelentkeznek. A mérsékelt II. stádiumra jellemző a visszatérő tályogképződés, sipolyok kialakulása és hegesedés. A léziók szoliter formában vagy többszörösen, de egymástól jól elkülönülten jelentkeznek egy adott régióban (3. ábra). A súlyos III. stádiumra jellemző az adott régióban kialakult diffúz vagy csaknem diffúz érintettség, többszörösen összekapcsolódó járatokkal és tályogokkal, kiterjedt hegesedéssel (4., 5. ábra). Az enyhe Hurley I. stádium teszi ki az esetek nagy részét, mintegy 68 %-át, a mérsékelt Hurley II. stádium 28%-ban, az igen súlyos III. stádium 4%-ban észlelhető. A Sartorius-skála a betegség súlyosságának dinamikusabb megítélésre szolgál. Fő paramétere az egyedi nodulusok és fisztulák száma, azon-

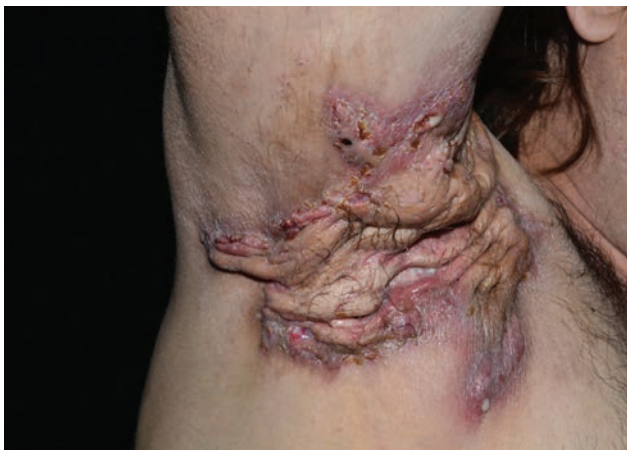

2. ábra
Hurley I. stádium axillaris lokalizációban
egy 38 éves nőbetegen

ban számos olyan tényezőt is figyelembe vesz, amelyet a terápia nem befolyásol (23,24). Összességében mindkét klasszifikációról elmondható, hogy elsősorban a betegség statikus jellemzőit veszi figyelembe, emiatt kevésbé alkalmas a terápiás beavatkozások hatásosságának követésére a klinikai gyakorlatban.

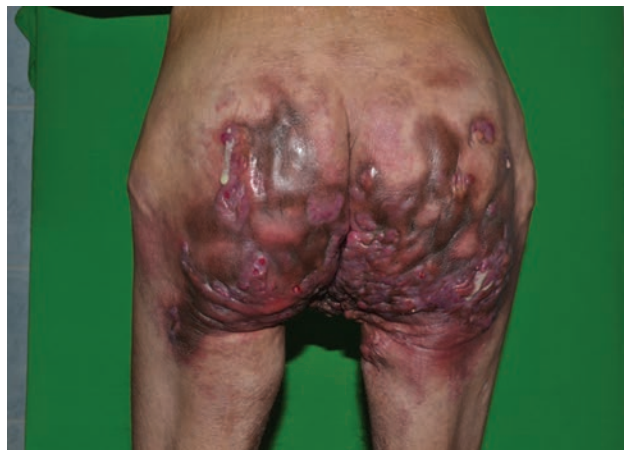

3. ábra
Hurley II. stádium kiterjedt axillaris érintettséggel,
de kifejezett hegesedés nélkül egy 28 éves nőbetegen



4. ábra

Súlyos Hurley III. stádiumnak megfelelő váladékozó tünetek kifejezett hegesséssel egy 53 éves férfibetegnél



5. ábra

Súlyos, kiterjedt Hurley III. stádium egy 53 éves, cachexiás állapotú férfibeteg glutealis régiójában

A HS terápiájában a hatékonyság megítélésére új rendszert alakítottak ki, melyet Hidradenitis Suppurativa Klinikai Válasznak (Hidradenitis Suppurativa Clinical Response - HiSCR) neveztek el (25). A HiSCR skála alapvetően 3 lézió típust vesz figyelembe: az abszcesszusokat, a gyulladt csomókat és a váladékozó fisztulákat (szinuszjáratok, melyek a bőrfelszínnel is közlekedhetnek, purulens váladékozással). A kezelésre adott válasz alapján reagáló és nem-reagáló eseteket különítenek el, az alábbiak szerint a reagáló esetekben: (1.) az aktív csomók száma legalább 50%-kal csökkent, (2.) az abszcesszusok száma és (3.) a váladékozó fisztulák száma nem nőtt a kezelés előtti (kiindulási) állapothoz képest. A fenti skála lehetővé teszi a HS tüneteinek dinamikus mérését, és jól reprezentálja a terápia hatékonyságát, valamint jól korrelál a többi skála alapján kapott javulás mértékével.

3. Kezelés

3.1. A betegség kezelésének alapelvei

A HS kezelésében fontos tényező a betegek tájékoztatása a betegség krónikus, súlyosbodásokkal és remissziókkal járó természetéről és arról, hogy legtöbbször hosszú távú kezelést igényel. Fontos tisztázni, hogy a HS nem fertőző betegség és nem a higiéné hiánya okozza. Fel kell hívni a figyelmet arra, hogy az életviteli változtatások hozzájárulhatnak a betegség sikeres kezeléséhez. Kerülni kell a bőr felületi súrlódását, a ruhák általi dörzsölést, illetve a szoros ruházat viselését. Több tanulmány megerősítette, hogy a testsúly csökkentése után javulnak a HS tünetei, ezért a túlsúly kerülendő (26). A dohányzás vonatkozásában egyértelmű bizonyítékok nincsenek, de abbahagyása javasolt.

A HS terápiájában – bár kevés randomizált, kontrollált vizsgálat létezik – antibiotikumokat, immunszuppresszív, antiinflammatorikus, antiandrogén szereket használhatunk, illetve sebészi beavatkozásra, lézer vagy IPL kezelésre lehet szükség. Az optimális terápia megválasztása előtt figyelembe kell venni a HS súlyosságát, illetve azt is, hogy

lokalizált vagy kiterjedtebb betegségről van-e szó. Szükség lehet a különféle kezelési módok kombinációjára a javulás érdekében (27). A HS súlyosságát tekintve Hurley I. stádiumban lokális kezelés vagy szisztémás gyógyszerek, Hurley II. stádiumban a gyógyszeres kezelés mellett kisebb sebészeti kimetszésekre lehet szükség, míg Hurley III. stádiumban radikális kimetszés a megfelelő ellátás (28).

Fontos, hogy gondoljunk a fájdalom csillapítására és a betegek pszichés támogatására is. Fájdalomcsillapításra nem-szteroid gyulladáscsökkentők, paracetamol illetve szükség esetén opioidok állnak rendelkezésre.

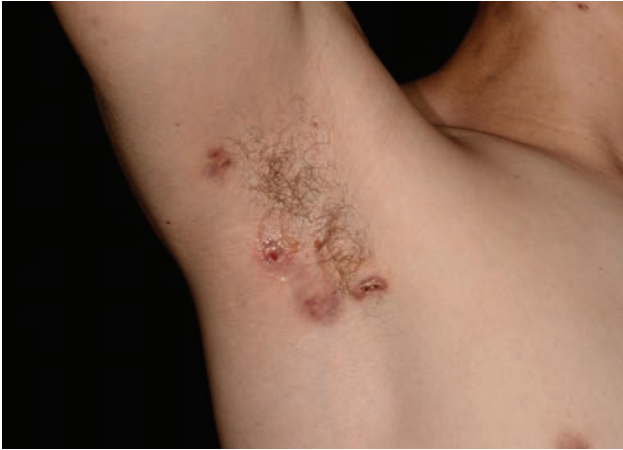3.2. Lokális gyógyszeres kezelés

A lokális antibiotikumok közül a clindamycin az egyetlen, mellyel placebo és aktív hatóanyaggal kontrollált klinikai vizsgálatok történtek HS-ben (29,30). Mindezek alapján a lokális clindamycin naponta kétszer alkalmazva lokalizált Hurley I. és enyhe Hurley II. stádiumú betegség esetén elsővonalbeli kezelésként javasolható (28,31). Az irodalomban hasonló stádiumban 15%-os resorcin tartalmú krém és intralézionális triamcinolon acetamid alkalmazásáról olvashatunk egy-egy gyulladt, fájdalmas lézió esetén (32).

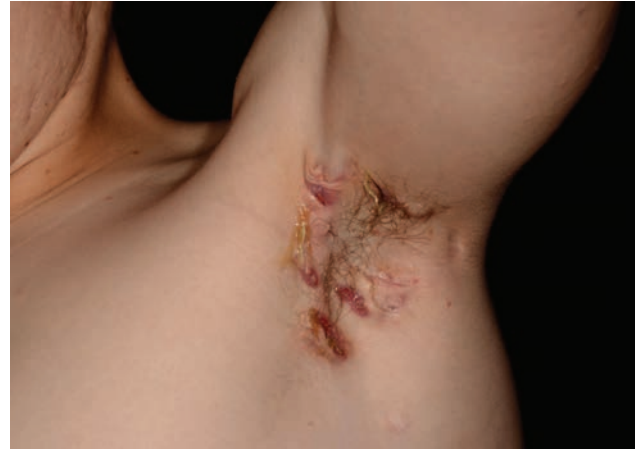3.3. Szisztémás gyógyszeres kezelés

A szisztémás terápia indikációja a súlyos és/vagy kiterjedt betegség. Matusiak és munkatársai 2009-ben közzölt szisztematikus analízisében 87 klinikai vizsgálat (518 beteg) eredményeit elemezték. A szerzők számos gyógyszer (biológiai szerek, colhicin, cyclosporin, methotrexat, dapsone, acitretin, isotretinoin) közül az infliximabot, az adalimumabot és az acitretint találták a leghatékonyabbnak, bár acitretinre alacsonyabb szintű evidencia volt (27). Gulliver és munkatársai 2016-ban a rendelkezésre álló evidenciák és az európai S1 irányelv alapján a szisztémás kezelések közül a tetracyclint, a clindamycin és rifampicin kombinációt és az adalimumabot első vonalban javasolják a betegség kezelésére (31).

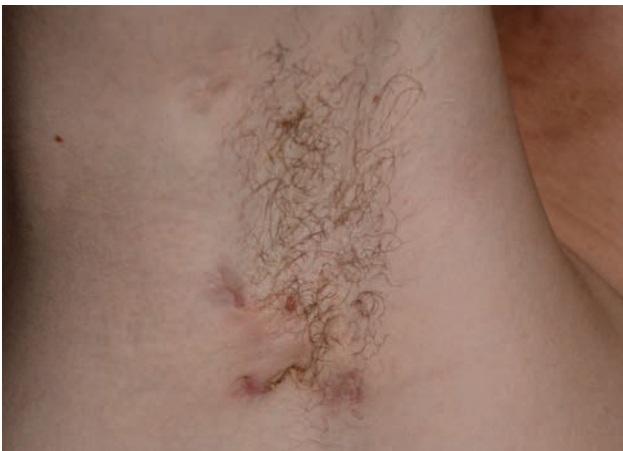3.3.1. Bár a HS nem infekciózus megbetegedés, **antibio-**



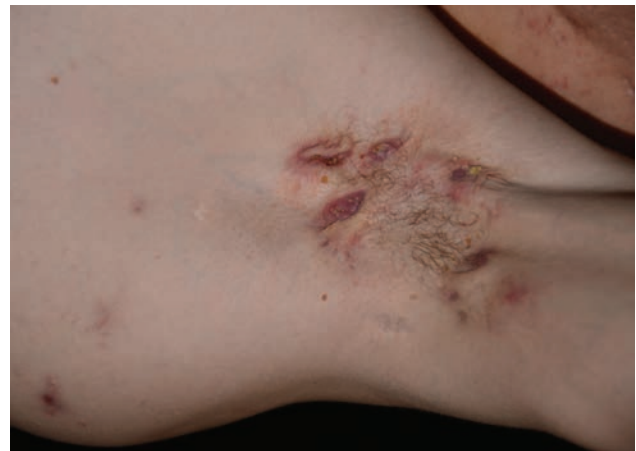6a. ábra



6b. ábra



6c. ábra



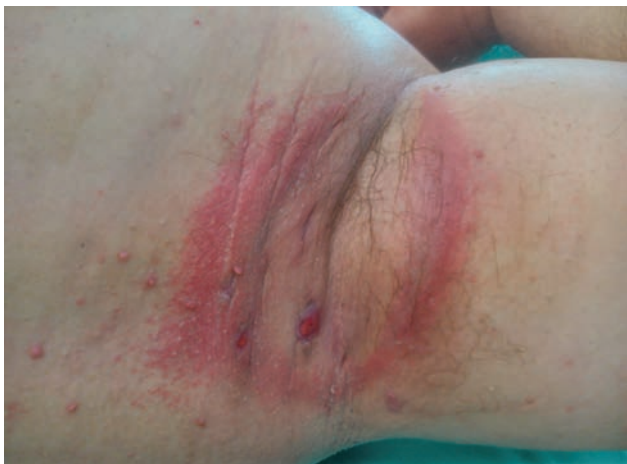6d. ábra

20 éves Hurley II.-III. stádiumú férfibeteg axillaris tünetei kezelés előtt (a, b) és 1 évvel az adalimumab kezelés indítása után (c, d).

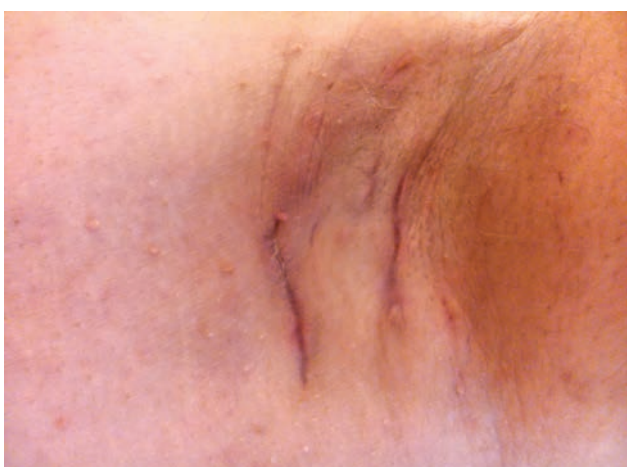tikumokat rövid kurzusban (pl. amoxicillin/klavulánsav, cephalosporin, clindamycin) vagy hosszútávon a tartós remissziót célozva adhatunk (pl. clindamycin és rifampicin kombinációja). A tetracyclinek a HS elsővonalbeli szisztémás kezeléséhez tartoznak. Széles spektrumú antibiotikumok, számos antiinflammatorikus, proinflammatorikus és angiogenesis gátló hatásuk ismert. Hurley I. és enyhe Hurley II. stádiumú, kiterjedt betegségben napi 2x500 mg dózisban 3-4 hónapig alkalmazhatóak (28,31). A clindamycin (2x300 mg) és rifampicin (1x600, 2x300 mg) antibiotikumok kombinációja egyike a leghatékonyabb kezeléseknek HS-ben gyulladásozó tünetek esetén. Az európai S1 irányelv szerint elsővonalbeli kezelésként a betegség közepsúlyos-súlyos (Hurley II.-III.) formájában javasoltak. Három retrospektív (n=116) és egy prospektív (n=23) klinikai vizsgálat során clindamycin és rifampicin kombinációjával a betegek 80-85%-ánál észleltek klinikai választ (33-36). A kezelése során jelentkező leggyakoribb mellékhatás (13-22%) gasztrointesztinális jellegű volt. A rifampicin narancs színűre színezi a vizeletet, az izzadsá-

got, a köpetet és a könnyet. A clindamycin-rifampicin kombinált kezelés során szükséges a máj- és vesefunkciók, valamint a vérkép monitorizálása.

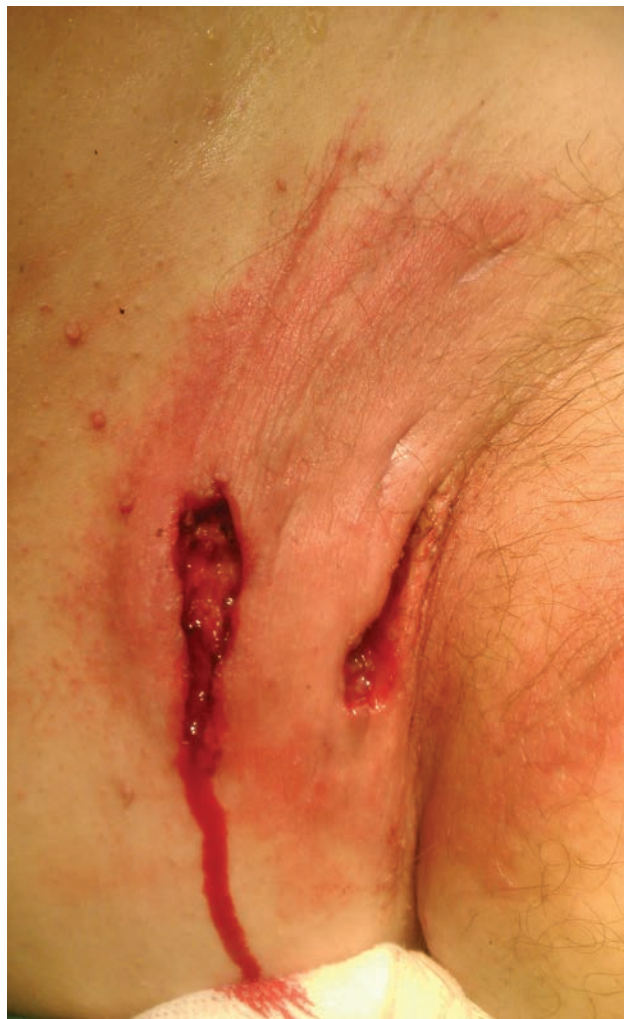3.3.2. A **retinoidok** közül HS-ben etretinattal, acitretinnel és isotretinoinnal történtek vizsgálatok kisebb esetszámú vizsgálatokban. Boer és munkatársai 12 beteget (Hurley II.-III. stádium) kezeltek acitretinnel 11 hónapig (37). Mind a 12 betegnél észlelhető volt klinikai javulás, kilenc betegnél érték el kifejezett vagy teljes remissziót. Blok és munkatársai szisztématis összefoglalójában hat klinikai vizsgálat eredményeit értékelték. Összesen 22 beteg kapott acitretin vagy etretinát kezelést 2-29 hónapon keresztül, jelentős javulást 16 esetben, közepes javulást 5 betegnél észleltek (38). Relapszus ezen betegnél 6 esetben hat hónapon belül, míg 8 esetben több mint egy év elteltével jelentkezett. Isotretinoinnal kapcsolatosan ezen szisztématis összefoglalóban hét vizsgálat szerepel, melyek során összesen 174 beteget kezeltek 0,5-1,2 mg/kg/nap dózisban 4-12 hónapig (38). A betegek többségében (64%) nem volt hatásos a kezelés. A retinoidok közül az acitretint



7a. ábra



7c. ábra



7b. ábra

Deroofing technika.

Műtét előtti állapot (a), közvetlenül a műtétet követően (b) és 6 héttel (c) az elektrokautes kezelést követően.

az európai S1 irányelv Hurley I. és enyhe Hurley II. stádiumban javasolja, illetve krónikus, visszatérő abszcesszussokkal, szinuszjáratokkal és/vagy hegesedéssel járó HS-ben (28). A terápiás ajánlások és irányelvek HS terápiájában az isotretinoint említik, de nem javasolják. Az etretinát hazánkban nincs forgalomban.

3.3.3. A **biológiai szerek** vonatkozásában HS-ben mind TNF- α gátlókkal, mind IL-12/23 ellenes monoklonális antitesttel vannak vizsgálatok. A TNF- α gátlók HS-ben való használata azon a klinikai megfigyelésen alapul, hogy Crohn betegek TNF- α gátló szerekkel való kezelésénél az esetlegesen a bőrön lévő hidradenitises tünetek is javultak. Adalimumabbal, infliximabbal és etanercepttel történtek vizsgálatok (39-42). A rendelkezésre álló evidenciák alapján az adalimumab és az infliximab hatásos kezelések a betegségben, javítják a betegek életminőségét. Ezek alapján első vonalban közepsúlyos-súlyos HS-ben az adalimumab (6. a, b, c, d ábra), másodvonalban az infliximab adható (28, 31). Az adalimumabot 2015 nyarán HS indikációban regisztrálták az Egyesült Államokban és Európában is

a gyulladásos bélbetegségekben használatos dózissal. Az infliximab másodvonalban, indikáción kívül alkalmazható HS kezelésében. Az IL-12/23 gátló humán monoklonális antitesttel (ustekinumab) kevés esettanulmány áll rendelkezésre HS-ben, hatékonyságára vonatkozóan nincsen konklúzív evidencia az irodalomban (43).

3.3.4. Az **egyéb szisztémás gyógyszerek** vonatkozásában az antiandrogének, cink-glükonát, dapson, cyclosporin, colhicin és metformin vonatkozásában történtek vizsgálatok vagy esettanulmányok. Gulliver és mtsai terápiás ajánlásában a cink-glükonátot másodvonalban, a többi gyógyszert harmadvonalban említik (28, 31). *Szisztémás szteroidokat* rövid ideig monoterápiában vagy szisztémás antibiotikumokkal kombináltan a kísérő fájdalom és a gyulladás mérséklésére alkalmazhatunk.

3.4. Sebészi kezelés

Habár egyre több terápiás lehetőség áll rendelkezésünkre a HS szisztémás kezelését illetően, nagyon gyakran a sebészi kezelés jelent végső megoldást a betegek számára.

3.4.1. A **deroofing technika** egy egyszerű, ambuláns keretek között is alkalmazható műtéti eljárás, mely a hidradenitises csomók és szinuszjáratok végleges kezelését jelenti Hurley I. és II. stádiumban (44,45). A módszer lényege a szinuszjáratok feltérképezése gombos szonda segítségével lokál anesztéziában, majd a szinuszjáratokat és a csomókat fedő hám eltávolítása elektrokauteres hurokkal, a környező ép szövetek megkímélésével (7. a, b, c ábra). A recidiva valószínűségének csökkentésére javasolt a járatok alapját képező rétegek kauterizálása is. A beavatkozást követően a seb nyitott kezelése, és a másodlagos sebgyógyulás elősegítése javasolt, összességében a léziók kozmetikailag elfogadható hegekké alakulnak. Szövődmenyként vérzés jelentkezhethet, a recidiva aránya alacsony (44, 45).

3.4.2. A **STEEP** (skin-tissue-saving excision with electrosurgical peeling) a bőrszövetet kímélő excízió elektrosebészeti hámlasztással lényegében a deroofing és a széles excízió közötti átmeneti megoldást jelenti, mely a széles excízióhoz hasonlóan lehetővé teszi a léziós szövetek és a heges területek teljes eltávolítását, azonban a szövétkímélő tulajdonsága révén gyorsabb és jobb sebgyógyulást eredményez (46).

3.4.3. A **sebészi excízió** (szoliter léziók excíziójától a radikális kimetszésig) mélységét és kiterjedtségét a HS súlyossága és az anatómiai lokalizáció is meghatározza. A széles excízió a szoliter léziók kimetszését jelenti, amikor az adott régióban lévő összes lézió eltávolítása megtörténik. A radikális excízió során az adott anatómiai régió műtéti exstirpációja történik a környező egészséges, szőrrel borított, azaz apokrin mirigyekkel ellátott területre kiterjesztve (47, 48). A keletkezett műtéti sebet többféle módon lehet kezelni. Az elsődleges sebzárás varrattal kisebb léziók eltávolításánál jó kozmetikai eredményt ad (49). A félvastag bőrtranszplantáció azonnali vagy halasztott fedéssel nagyobb sebek fedésére, többnyire mesh-graft formájában, az axillában és a gluteuson jó kozmetikai és funkcionális eredménnyel alkalmazható (50). Mivel a transzplantáció elsősorban sarjadó sebalapra javasolt, ezért késleltetett sebzárással, a sebalap felsarjaztatását követően alkalmazható. Ez utóbbira a vákuum-asszisztált zárás (VAC) jó lehetőség (51). A lebonyolítás kiváló kozmetikai eredményt ad, de gyakoribb lehet a recidíva, valamint bizonyos szövődmenyek (pl. a lebeny elhalása vagy bevérzése) illetve nagyon nagy kiterjedésű sebeknél nehéz vagy kivitelezhetetlen az alkalmazása. A genitális régió érintettsége esetén nőknél azonban jó sebészeti megoldás lehet (52). A sebek szabadon hagyása és másodlagos sebgyógyulása csak a 140 cm²-nél kisebb sebek esetében javasolt. Hátránya a hosszú gyógyulási idő (6-12 hét), a tervezettnél nagyobb mértékű hegesedés és a kontraktúrák kialakulása (53-56). A hidradenitises csomók akut gyulladása esetén szükség lehet a feszülő, fluktuáló csomók bemetszésére és kitisztítására elsősorban palliatív céllal, a fájdalom rapid csökkentésére. Erre a célra praktikus egy 6-8 mm-es punch biopsziás eszköz használata, a pus eltávolítására pedig fiziológiás sóoldatos átöblítés. Ez csak

átmeneti megoldásként szolgál, gyakorlatilag a léziók csaknem 100%-ban kiújulnak (57).

3.4.4. A szkennelrel ellátott **szén-dioxid (CO₂) lézer** segítségével lehetőség van a léziós szövetek vaporizációjára, mely egyaránt szövétkímélő és radikális megoldás (58-60). A **neodímium-YAG (Nd:YAG) lézer** hatása azon alapul, hogy a HS alapvetően a szőrtüszőkől kiinduló betegség. A kezdeti eredmények ígéretesek, de további vizsgálatok szükségesek, hogy a Nd-YAG kezelés a HS standard terápiájának része legyen (23, 24). A villanófény esetében is hatásmechanizmusa a Nd-YAG kezeléshez hasonló, azonban ebben az esetben is további vizsgálatok szükségesek (61).

KÖSZÖNETNYILVÁNÍTÁS

A szövettani ábráért *Dr. Németh István* adjunktusnak, a kézirat elkészítésében nyújtott segítségért *Gyimesi Andrea* könyvtárosnak szeretnénk köszönetet mondani.

IRODALOM

1. *Jemec G.B., Hansen U.* Histology of hidradenitis suppurativa. *J Am Acad Dermatol* (1996) 34(6), 994-999.
2. *Kamp S., Fiehn A. M., Stenderup K. és mtsai.*: Hidradenitis suppurativa: a disease of the absent sebaceous gland? Sebaceous gland number and volume are significantly reduced in uninvolved hair follicles from patients with hidradenitis suppurativa. *Br J Dermatol* (2011) 164(5), 1017-1022.
3. *Hunger R. E., Surovy A. M., Hassan A. S. és mtsai.*: Toll-like receptor 2 is highly expressed in lesions of acne inversa and colocalizes with C-type lectin receptor. *Br J Dermatol* (2008) 158(4), 691-697.
4. *Kelly G., Hughes R., McGarry T. és mtsai.*: Dysregulated cytokine expression in lesional and nonlesional skin in hidradenitis suppurativa. *Br J Dermatol* (2015) 173(6), 1431-1439.
5. *Wang B., Yang W., Wen W. és mtsai.*: Gamma-secretase gene mutations in familial acne inversa. *Science* (2010) 330(6007), 1065
6. *Jemec G. B., Gniadecka M.* Sebum excretion in hidradenitis suppurativa. *Dermatology* (1997) 194(4), 325-328.
7. *Nikolakis G., Join-Lambert O., Karagiannidis I. és mtsai.*: Bacteriology of hidradenitis suppurativa/acne inversa: A review. *J Am Acad Dermatol* (2015) 73(5 Suppl 1), S12-S18
8. *van der Zee H. H., de Ruyter L., van den Broecke D. G. és mtsai.*: Elevated levels of tumour necrosis factor (TNF)-alpha, interleukin (IL)-1beta and IL-10 in hidradenitis suppurativa skin: a rationale for targeting TNF-alpha and IL-1beta. *Br J Dermatol* (2011) 164(6), 1292-1298.
9. *Schlapbach C., Hanni T., Yawalkar N. és mtsai.*: Expression of the IL-23/Th17 pathway in lesions of hidradenitis suppurativa. *J Am Acad Dermatol* (2011) 65(4), 790-798.
10. *Giamarellos-Bourboulis E. J., Antonopoulou A., Petropoulou C. és mtsai.*: Altered innate and adaptive immune responses in patients with hidradenitis suppurativa. *Br J Dermatol* (2007) 156(1), 51-56.
11. *Watt F. M., Estrach S., Ambler C. A.*: Epidermal Notch signaling: differentiation, cancer and adhesion. *Curr Opin Cell Biol* (2008) 20(2), 171-179.
12. *Melnik B. C., Plewig G.*: Impaired Notch signalling: the unifying mechanism explaining the pathogenesis of hidradenitis suppurativa (acne inversa). *Br J Dermatol* (2013) 168(4), 876-878.
13. *Shlyankevich J., Chen A. J., Kim G. E. és mtsai.*: Hidradenitis suppurativa is a systemic disease with substantial comorbidity burden: a chart-verified case-control analysis. *J Am Acad Dermatol* (2014) 71(6), 1144-1150.

14. Tilley A. E., Harvey B. G., Heguy A. és mtsai.: Down-regulation of the notch pathway in human airway epithelium in association with smoking and chronic obstructive pulmonary disease. *Am J Respir Crit Care Med* (2009) 179(6), 457-466.
15. Hu T., Pan Z., Yu Q. és mtsai.: Benzo(a)pyrene induces interleukin (IL)-6 production and reduces lipid synthesis in human SZ95 sebocytes via the aryl hydrocarbon receptor signaling pathway. *Environ Toxicol Pharmacol* (2016) 43, 54-60.
16. Roussomoustakaki M., Dimoulios P., Chatzicostas C. és mtsai.: Hidradenitis suppurativa associated with Crohn's disease and spondyloarthropathy: response to anti-TNF therapy. *J Gastroenterol* (2003) 38(10), 1000-1004.
17. van der Zee H. H., de Winter K., van der Woude C. J. és mtsai.: The prevalence of hidradenitis suppurativa in 1093 patients with inflammatory bowel disease. *Br J Dermatol* (2014) 171(3), 673-675.
18. Karagiannidis I., Nikolakis G., Zouboulis C. C.: Endocrinologic Aspects of Hidradenitis Suppurativa. *Dermatol Clin* (2016) 34(1), 45-49.
19. Verdolini R., Clayton N., Smith A. és mtsai.: Metformin for the treatment of hidradenitis suppurativa: a little help along the way. *J Eur Acad Dermatol Venereol* (2013) 27(9), 1101-1108.
20. van der Zee H. H., de Ruiter L., Boer J. és mtsai.: Alterations in leucocyte subsets and histomorphology in normal-appearing perilesional skin and early and chronic hidradenitis suppurativa lesions. *Br J Dermatol* (2012) 166(1), 98-106.
21. Saunte D. M., Boer J., Stratigos A. és mtsai.: Diagnostic delay in hidradenitis suppurativa is a global problem. *Br J Dermatol* (2015) 173(6), 1546-1549.
22. Hurley, H.: Axillary hyperhidrosis, apocrine bromhidrosis, hidradenitis suppurativa, and familial benign pemphigus: surgical approach. In: *Dermatologic Surgery*, edited by R. R. R. Roenigh, pp. (1989) 729-739. Marcel Dekker, New York.
23. Tierney E., Mahmoud B. H., Hexsel C. és mtsai.: Randomized control trial for the treatment of hidradenitis suppurativa with a neodymium-doped yttrium aluminium garnet laser. *Dermatol Surg* (2009) 35(8), 1188-1198.
24. Mahmoud B. H., Tierney E., Hexsel C. L. és mtsai.: Prospective controlled clinical and histopathologic study of hidradenitis suppurativa treated with the long-pulsed neodymium:yttrium-aluminium-garnet laser. *J Am Acad Dermatol* (2010) 62(4), 637-645.
25. Kimball A. B., Jemec G. B., Yang M. és mtsai.: Assessing the validity, responsiveness and meaningfulness of the Hidradenitis Suppurativa Clinical Response (HiSCR) as the clinical endpoint for hidradenitis suppurativa treatment. *Br J Dermatol* (2014) 171(6), 1434-1442.
26. Boer J.: Resolution of hidradenitis suppurativa after weight loss by dietary measures, especially on frictional locations. *J Eur Acad Dermatol Venereol* (2016) 30(5), 895-896.
27. Matusiak L., Bieniek A., Szepietowski J. C.: Increased serum tumour necrosis factor-alpha in hidradenitis suppurativa patients: is there a basis for treatment with anti-tumour necrosis factor-alpha agents? *Acta Derm Venereol* (2009) 89(6), 601-603.
28. Zouboulis C. C., Desai N., Emtestam L. és mtsai.: European S1 guideline for the treatment of hidradenitis suppurativa/acne inversa. *J Eur Acad Dermatol Venereol* (2015) 29(4), 619-644.
29. Clemmensen O. J.: Topical treatment of hidradenitis suppurativa with clindamycin. *Int J Dermatol* (1983) 22(5), 325-328.
30. Jemec G. B., Wendelboe P.: Topical clindamycin versus systemic tetracycline in the treatment of hidradenitis suppurativa. *J Am Acad Dermatol* (1998) 39(6), 971-974.
31. Gulliver W., Zouboulis C. C., Prens E. és mtsai.: Evidence-based approach to the treatment of hidradenitis suppurativa/acne inversa, based on the European guidelines for hidradenitis suppurativa. *Rev Endocr Metab Disord* (2016)
32. Boer J., Jemec G. B.: Resorcinol peels as a possible self-treatment of painful nodules in hidradenitis suppurativa. *Clin Exp Dermatol* (2010) 35(1), 36-40.
33. van der Zee H. H., Boer J., Prens E. P. és mtsai.: The effect of combined treatment with oral clindamycin and oral rifampicin in patients with hidradenitis suppurativa. *Dermatology* (2009) 219(2), 143-147.
34. Mendonca C. O., Griffiths C. E.: Clindamycin and rifampicin combination therapy for hidradenitis suppurativa. *Br J Dermatol* (2006) 154(5), 977-978.
35. Gener G., Canoui-Poitrine F., Revuz J. E. és mtsai.: Combination therapy with clindamycin and rifampicin for hidradenitis suppurativa: a series of 116 consecutive patients. *Dermatology* (2009) 219(2), 148-154.
36. Bettoli V., Zauli S., Borghi A. és mtsai.: Oral clindamycin and rifampicin in the treatment of hidradenitis suppurativa-acne inversa: a prospective study on 23 patients. *J Eur Acad Dermatol Venereol* (2014) 28(1), 125-126.
37. Boer J., Nazary M.: Long-term results of acitretin therapy for hidradenitis suppurativa. Is acne inversa also a misnomer? *Br J Dermatol* (2011) 164(1), 170-175.
38. Blok J. L., van Hattem S., Jonkman M. F., Horváth B.: Systemic therapy with immunosuppressive agents and retinoids in hidradenitis suppurativa: a systematic review. *Br. J. Dermatol* (2013) *Febr*; 168(2) 243-52
39. Grant A., Gonzalez T., Montgomery M. O. és mtsai.: Infliximab therapy for patients with moderate to severe hidradenitis suppurativa: a randomized, double-blind, placebo-controlled crossover trial. *J Am Acad Dermatol* (2010) 62(2), 205-217.
40. Adams D. R., Yankura J. A., Fogelberg A. C. és mtsai.: Treatment of hidradenitis suppurativa with etanercept injection. *Arch Dermatol* (2010) 146(5), 501-504.
41. Miller I., Lynggaard C. D., Lophaven S. és mtsai.: A double-blind placebo-controlled randomized trial of adalimumab in the treatment of hidradenitis suppurativa. *Br J Dermatol* (2011) 165(2), 391-398.
42. Kimball A. B., Kerdel F., Adams D. és mtsai.: Adalimumab for the treatment of moderate to severe Hidradenitis suppurativa: a parallel randomized trial. *Ann Intern Med* (2012) 157(12), 846-855.
43. Gulliver W. P., Jemec G. B., Baker K. A.: Experience with ustekinumab for the treatment of moderate to severe hidradenitis suppurativa. *J Eur Acad Dermatol Venereol* (2012) 26(7), 911-914.
44. van der Zee H. H., Prens E. P., Boer J.: Deroofing: a tissue-saving surgical technique for the treatment of mild to moderate hidradenitis suppurativa lesions. *J Am Acad Dermatol* (2010) 63(3), 475-480.
45. van Hattem S., Spoo J. R., Horvath B. és mtsai.: Surgical treatment of sinuses by deroofing in hidradenitis suppurativa. *Dermatol Surg* (2012) 38(3), 494-497.
46. Blok J. L., Spoo J. R., Leeman F. W. és mtsai.: Skin-Tissue-sparing Excision with Electrosurgical Peeling (STEEP): a surgical treatment option for severe hidradenitis suppurativa Hurley stage II/III. *J Eur Acad Dermatol Venereol* (2015) 29(2), 379-382.
47. Greeley P. W.: Plastic surgical treatment of chronic suppurative hidradenitis. *Plast Reconstr Surg* (1946) (1951) 7(2), 143-146.
48. Shaughnessy D. M., Greminger R. R., Margolis I. B. és mtsai.: Hidradenitis suppurativa. A plea for early operative treatment. *JAMA* (1972) 222(3), 320-321.
49. van Rappard D. C., Mooij J. E., Mekkes J. R.: Mild to moderate hidradenitis suppurativa treated with local excision and primary closure. *J Eur Acad Dermatol Venereol* (2012) 26(7), 898-902.
50. Pollock W. J., Virnelli F. R., Ryan R. F.: Axillary hidradenitis suppurativa. A simple and effective surgical technique. *Plast Reconstr Surg* (1972) 49(1), 22-27.
51. Chen E., Friedman H. I.: Management of regional hidradenitis suppurativa with vacuum-assisted closure and split thickness skin grafts. *Ann Plast Surg* (2011) 67(4), 397-401.
52. Greenbaum A. R.: Modified abdominoplasty as a functional reconstruction for recurrent hidradenitis suppurativa of the lower abdomen and groin. *Plast Reconstr Surg* (2007) 119(2), 764-766.
53. Bieniek A., Matusiak L., Okulewicz-Gojlik D. és mtsai.: Surgical treatment of hidradenitis suppurativa: experiences and recommendations. *Dermatol Surg* (2010) 36(12), 1998-2004.
54. Ariyan S., Krizek T. J.: Hidradenitis suppurativa of the groin, treated by excision and spontaneous healing. *Plast Reconstr Surg* (1976) 58(1), 44-47.

55. *Banerjee A. K.*: Surgical treatment of hidradenitis suppurativa. *Br J Surg* (1992) *79*(9), 863-866.
56. *Bieniek A., Matusiak L., Chlebicka I. és mtsai.*: Secondary intention healing in skin surgery: our own experience and expanded indications in hidradenitis suppurativa, rhinophyma and non-melanoma skin cancers. *J Eur Acad Dermatol Venereol* (2013) *27*(8), 1015-1021.
57. *Janse I., Bieniek A., Horvath B. és mtsai.*: Surgical Procedures in Hidradenitis Suppurativa. *Dermatol Clin* (2016) *34*(1), 97-109.
58. *Finley E. M., Ratz J. L.*: Treatment of hidradenitis suppurativa with carbon dioxide laser excision and second-intention healing. *J Am Acad Dermatol* (1996) *34*(3), 465-469.
59. *Hazen P. G., Hazen B. P.*: Hidradenitis suppurativa: successful treatment using carbon dioxide laser excision and marsupialization. *Dermatol Surg* (2010) *36*(2), 208-213.
60. *Dalrymple J. C., Monaghan J. M.*: Treatment of hidradenitis suppurativa with the carbon dioxide laser. *Br J Surg* (1987) *74*(5), 420
61. *Highton L., Chan W. Y., Khwaja N. és mtsai.*: Treatment of hidradenitis suppurativa with intense pulsed light: a prospective study. *Plast Reconstr Surg* (2011) *128*(2), 459-465.

Érkezett: 2016. 05. 09.

Közlésre elfogadva: 2016. 05. 13.

Hazai Hírek

Dr. Cseplák György nyugalmazott bőrgyógyász főorvos
2016. március 15-én a *Magyar Érdemrend lovagkereszt polgári tagozat*
kitüntetését vette át.

Főorvos úr kitüntetéséhez
a Magyar Dermatológiai Társulat tagjai nevében szeretettel gratulál

a Bőrgyógyászati és Venerológiai Szemle Szerkesztősége