

Időskori makula degeneráció kvantitatív jellemzése SD-OCT képek automatikus elemzésével

Dr. Varga László¹, Katona Melinda¹, Grósz Tamás¹, Dr. Dombi József¹,
Dr. Kovács Attila², Dr. Dégi Rózsa², Dr. Nyúl László¹

¹ Szegedi Tudományegyetem, TTIK Informatikai Tanszékcsoport,
{vargalg,mkatona,groszt,dombi,nyul}@inf.u-szeged.hu
6720 Szeged, Árpád tér 2.

² Szegedi Tudományegyetem, ÁOK Szemészeti Klinika,
{kovacs.attila,degi.rozsa}@med.u-szeged.hu
6720 Szeged, Korányi fasor 10-11.

Összefoglaló: Az időskori makula degeneráció (Age-related Macular Degeneration, AMD) vizsgálatának modern eszköze az optikai koherencia tomográf (Optical Coherence Tomograph, OCT), amely képes a retina szövetrétegeinek nagy felbontású keresztmetszeti képeit előállítani. Az AMD-re jellemző és az OCT képeken megfigyelhető elváltozások kvantitatív elemzése fontos a betegség korai felismerése és a kialakulás folyamatának, valamint a kezelés hatásának nyomon követéséhez egyaránt. Kidolgoztunk automatikus képelemző módszereket a spektrális domain OCT (Spectral-Domain OCT, SD-OCT) képeken látható – aktivált mikrogliaakra utaló – ún. hiperreflektív pontok (HRD), valamint a szubretinális folyadékterek detektálására és kvantitatív jellemzésére. Eljárásunk a zajcsökkentő szűrők mellett speciálisan tervezett képi jellemzők kinyerését, mély neurális hálózattal történő gépi tanulást, és folytonos logikai módszereket is alkalmaz. A retina réteghatárainak detektálása egyrészt a folyadékterek behatárolásának alapja, de egyben a HRD-k detektálásának pontosításához fontos. Az eredmény egy olyan szoftver, amely képes a nagy metszetszámú és nagy felbontású képhalmazokon a HRD-ket detektálni és leszámlálni, továbbá a kóros szubretinális folyadéktereket beazonosítani, kiterjedésüket, térfogatukat nagy pontossággal meghatározni. Mivel az algoritmus teljesen automatikus, az orvosnak nem kell a rendkívül időigényes kézi kontúrozásokat elvégezni, valamint az emberi pontatlanságok is kiküszöbölhetők.

Bevezető

Az időskori makula degeneráció (Age-related Macular Degeneration, AMD) a gazdaságilag fejlettebb társadalmakban – így hazánkban is – a vakság egyik leggyakoribb oka. A betegség az 50 évesnél idősebbeket érinti, ezért az öregedő társadalmaknak egyre nagyobb kihívást jelent a

fokozatosan növekvő új betegek száma. Az AMD lényege az éleslátás helyének – a sárgafoltnak – a korrall előrehaladó, ám eredetében még nem teljesen tisztázott elfajulása. Mivel az AMD a látóhártyának csak ezt a területét érinti, a kezeletlen betegek elvesztik olvasóképességüket, finom alak-, arc-felismerési képességüket és éleslátásukat.

Az AMD-nek alapvetően két formája van: száraz és nedves forma, de az esetek kb. 10%-t kitevő nedves forma a felelős a gyors és súlyos látásromlásért. A betegségnek ebben a típusában az érhártya felől kóros érképződés indul meg az éleslátás helye alatt. A neovaszkularizált membránból folyadék és vér szivárog a látóhártya rétegei közé, a fotoreceptorok pusztulását okozva.

Az utóbbi évtizedekben a vaszkuláris növekedési faktor (VEGF) szintjének megemelkedését és az érhártya felőli érújdonképződést teszik felelőssé a betegség nedves formájának kialakulásában. Az üvegtestbe (intravitrealisan) adott anti-VEGF terápia ma az elsődlegesen választott kezelési mód, amellyel a látásélesség megőrizhető.

Az elmúlt tíz évben az AMD diagnosztizálásában és a terápia követésében széles körben az optikai koherencia tomográfia (OCT) terjedt el. Segítségével láthatóvá válnak a retina rétegei és detektálhatók a kórlefolyás során fellépő jelenségek, um. a szubretinális folyadék, neovaszkuláris membrán, retinális pigmentepithel változások. Az utóbbi időben a figyelem középpontjába kerültek a hiperreflektív pontok is, melyek feltehetőleg aktivált mikroglia és a prognózis szempontjából bírhatnak jelentőséggel.[1]

Célkitűzések

Az AMD során a retinában zajló jelenségek kvantitatív elemzése nem megoldott feladat. A rendelkezésünkre álló OCT készülékek csak részben alkalmasak arra, hogy a betegség progressziójának megítélésében segítséget nyújtsanak. Kutatásunk célja, hogy speciális informatikai, digitális képfeldolgozó eszközök, szoftverek bevonásával és alkalmazásával olyan módszereket fejlesszünk, amelyek pontosabb és gyorsabb döntési algoritmusokkal segíthetnék a kezelés/újrakezelés szükségességének megítélését.

Módszer

Két megközelítést alkalmaztunk: 1) hiperreflektív pontok (HRD) detektálását és számlálását, illetve 2) a szubretinális folyadék detektálását, kiterjedésének és térfogatának mérését.

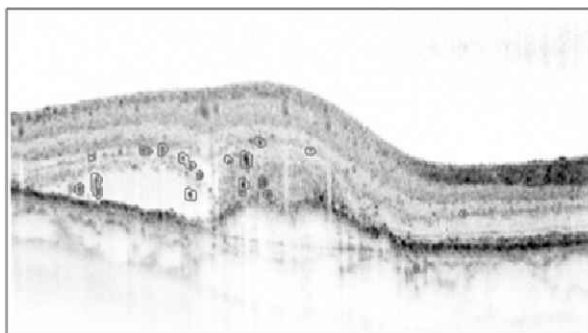Hiperreflektív pontok detektálása és számlálása mély neuronhálóknak segítségével

Kísérleteink során az OCT képekről kinyert képi jellemzőket felhasználva mély neuronhálókat (DNN) tanítottunk a hiperreflektív pontok (HRD) detektálására.

A mély neuronháló a klasszikus neuronháló egy rejtett rétegével ellentétben, számos rejtett réteget tartalmaznak, ami hatékonyabb reprezentációt, és általánosabb felhasználhatóságot tesz lehetővé. Az ilyen neuronháló tanítása azonban más tanítási módszereket igényel. Az egyik legújabb tanítási módszer az ún. egyenirányított (rectified) neuronok használata [2], amelynek aktivációs függvényének működése az egyenirányító áramkörére hasonlít, matematikailag a $\max(0, x)$ függvény. Ez a függvény két alapvető dologban tér el a hagyományos neuronok szigmoid függvényétől: az első eltérés, hogy az aktivációs érték növekedésével a neuronok nem „telítődnek”, a másik fontos különbség, hogy negatív aktivációs értékekre 0 lesz a neuronok kimenete. Megfelelő bemeneti adatok és tanítási módszerek mellett az ilyen típusú neurális háló képesek számos osztályozási feladat elvégzésére.

A képi jellemzők kinyerésére a HRD-k lokális jellemzői alapján kiválasztott tulajdonságokat használtunk. Ilyen tulajdonságok például az egyes képpontok, és azok környezetének intenzitásai, valamint néhány, a feladathoz kialakított képfeldolgozási művelet kimenete. A képfeldolgozó műveletek között találhatóak LoG (Laplacian of Gaussian) szűrők, intenzitás kiemelés, és néhány speciálisan a probléma szerkezetéhez szerkesztett szerkesztőelemmel végzett konvolúció is.

A neuronháló által végzett HRD detektálás egy eredményét az 1. ábra szemlélteti.

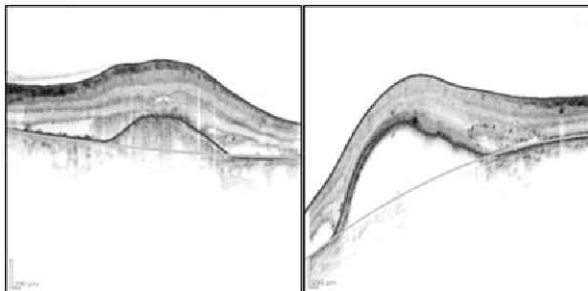


1. ábra. Az automatikus HRD detektor eredménye.

Az alkalmazott neuronhálóink struktúrája egységes volt: 5 rejtett réteg, minden rétegben 1000 egyenirányított neuron, a hálók tanítását a hibavisszaterjesztéses (backpropagation) algoritmussal végeztük. Az eredmények kiértékelésére a bemenetet négy részre osztottuk, és keresztvalidációt végeztünk.

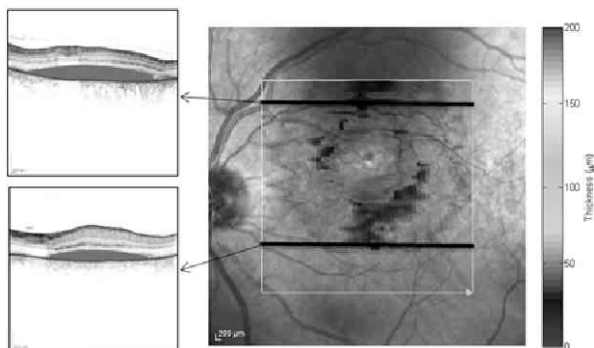
Szubretinális folyadék detektálása és kvantifikálása

A szubretinális folyadékterek detektálásához először az OCT felvételek vertikális profiljain meghatároztuk az alsó és felső réteghatárokat. Mivel a képek zajjal is terheltek és a vérerek „árnyéka” is megjelenik a felvételeken, ezért téves detektálások is előfordulhatnak. A kiugró pontokat a kép szélességében vizsgálva szűrtük ki és a réteghatárt a detektált pontokra illesztett görbével definiáltuk. Az AMD-s betegeknek a rétegek felgyűrődése is megfigyelhető. Görbeillesztéssel megbecsültük a normálisnak tekinthető réteghatár helyzetét. Ezek után lehetővé vált különböző kvantitatív jellemzők kiszámítása, um. a folyadékterek kiterjedésének mértéke, a rétegek vastagsága, felgyűrődésének jellemzői. A 2. ábrán látható két példa az eljárás eredményére.



2. ábra. A detektált réteghatárok (vörös görbék) és a becsült normál alsó réteghatár (zöld görbe).

Az automatikusan kiszámított kvantitatív jellemzők vizuálisan is megjeleníthetők. Míg a hagyományos, szeletenkénti megjelenítés esetén a szeletek önmagukban hordoznak információt, addig a színes átfedő ábrákon a folyadéktér vastagsága színekkel kódolva leolvasható az egyes anatómiai területeken. Ezek a megjelenítési technikák segíthetik a megfigyelt adatok értelmezésében. A 3. ábrán látható példa a szeletenkénti és a színkódolásos megjelenítésre.



3. ábra. Színes képfúzió a szubretinális folyadék mennyiségi jellemzésére. Bal: a kék területek jelzik a szubretinális folyadékot az egyes szeleteken. Jobb: a folyadéktér vastagsága színskálával megjelenítve az anatómiai kontextusban.

Következtetések

A digitális képfeldolgozás segítségével az AMD-s betegek OCT jellegzetességeit kvantifikálni tudjuk, és az így kapott mérésekkel objektíven írhatjuk le a betegség aktuális állapotát, illetve kezelésre adott válaszát.

A retinában zajló térbeli és időbeli változások statisztikai elemzése támpontot nyújthat az alkalmazott terápia hatásának pontosabb megítélésében, ezzel téve költséghatékonyabbá az egyes terápiás lehetőségek finanszírozását.

A hiperreflektív pontok, illetve a szubretinális folyadéktér minimális változásainak követése nagyon hasznos lesz a betegség finom változásainak detektálásában, valamint a gyógyulási folyamat nyomonkövetésében. Mindezek tesztelésére további vizsgálatokat tervezünk időskori makula degenerációs betegcsoportok bevonásával.

Köszönetnyilvánítás

Jelen kutatási eredmények megjelenését a „„ELITeam”- ELI Intézet létrehozása a Szegedi Tudományegyetemen: interdiszciplináris kutatások megalapozása a lézerek és alkalmazásai területén” című, TÁMOP-4.2.2.D-15/1/KONV-2015-0024 számú projekt támogatja. A projekt az Európai Unió támogatásával, az Európai Szociális Alap társfinanszírozásával valósul meg.

Hivatkozások

- [1] G. Coscas et al.: Hyperreflective dots: a new spectral-domain optical coherence tomography entity for follow-up and prognosis in exudative age-related macular degeneration. *Ophthalmologica*, 2013;229(1):32-7.
- [2] Glorot, X., Bordes, A., Bengio, Y.: Deep sparse rectifier networks. In: Proc. AISTATS, 2011 pp. 315–323.