

Parodontológiai Tanszék, Fogorvostudományi Kar*, Magyar Tudományos Akadémia-Szegedi Tudományegyetem Dermatológiai Kutatócsoport, Általános Orvostudományi Kar**, Orvosi Genetikai Intézet, Általános Orvostudományi Kar***, Szegedi Tudományegyetem, Szeged, Magyarország****

Rekurrens európai misszensz mutáció egy magyar Papillon–Lefèvre szindrómában szenvedő családban

DR. VÁLYI PÉTER*, FARKAS KATALIN**, TRIPOLSZKI KORNÉLIA***, SULÁK ADRIENN***,
DR. SZÉLL MÁRTA****, DR. NAGY NIKOLETTA****, DR. NAGY KATALIN****

A Papillon–Lefèvre szindróma egy autoszomális recesszív öröklődést mutató ritka betegség, melyet agresszív periodontitis és palmoplantáris keratoderma jellemez. A betegség kialakulásáért a cathepsin C gén mutációi a felelősek. A szerzők vizsgálatának célja egy magyar Papillon–Lefèvre szindrómában szenvedő testvérpár klinikai tüneteinek részletes bemutatása és a betegség hátterében álló mutáció meghatározása volt. A testvérek már tüneteik megjelenése óta rendszeres fogászati és bőrgyógyászati gondozás alatt állnak, de mivel a Papillon–Lefèvre szindróma genetikai vizsgálatára Magyarországon csak egy-két éve van lehetőség, így a genetikai vizsgálatukra csak most került sor. Szerzők vizsgálataik során egy homozigóta misszensz mutációt azonosítottak a cathepsin C génen, mely már az irodalomból ismert: korábban egy német Papillon–Lefèvre szindrómában szenvedő családban azonosították. Vizsgálataik bemutatásával szeretnék felhívni a figyelmet egy ritka betegségre, az első tünetként gyakran agresszív periodontitisszel jelentkező Papillon–Lefèvre szindrómára, és arra, hogy a kórképben immár hazánkban is elérhető a genetikai vizsgálat. Ennek egyes esetekben a gyermekvállalás és a családtervezés során lehet nagy jelentősége.

Kulcsszavak: Papillon–Lefèvre szindróma, cathepsin C gén, agresszív periodontitis, palmoplantáris keratoderma, mutáció

Bevezetés

A Papillon–Lefèvre szindróma (OMIM 245 000) egy ritka, autoszomális recesszív öröklődést mutató betegség, melynek jellegzetes tünetei a gyors lefolyású, destruktív fogágy-gyulladás és szimmetrikus tenyéri, talpi hyperkeratosis [21]. A Papillon–Lefèvre szindrómát 1924-ben írta le elsőnek Paul-Henri Papillon és Paul Lefèvre [44]. A kialakuló gyors progressziójú destruktív periodontitis a tejfogak és a maradó fogak korai elvesztését eredményezi [21, 25, 54], bár az utóbbi két évtizedben számos szerző számolt be sikeres terápiairól, amelyek arról szólnak, hogy hosszú távon sikerül megelőzni a további tapadásvesztést és fog elvesztést [16, 41, 42, 53, 58].

A Papillon–Lefèvre szindrómában szenvedő betegekénél a fogászati tünetek először kb. 3 éves korban jelentkeznek [18, 24, 26], bár leírtak korábbi kezdetet is (másfél éves kor) [47]. A betegség gyors lefolyását jelzi, hogy négy-öt éves korban már kifejezett csontpusztulás, súlyos gyulladás, fogmozgathatóság, recesszió, furkáció-érintettség (tejfog!), tályogképződés, szájbúz tapasztalható [9, 12, 15, 24, 51], a betegek egy része már ebben a korban elveszítheti tejfogait [2, 15]. A maradófogak is hamar érintetté válnak [15, 24], főleg, ha a tejfogak elvesztése nem előzi meg az erupciót [14]. A maradó fogak károsodása és elvesztése is gyorsan történik, leg-

később felnőtt korokra a páciensek fogatlanná válhatnak parodontológiai kezelés ellenére is [15, 33, 56], főleg a nem kooperáló vagy a fenntartó terápiát elmulasztó betegek [42].

A változatos súlyosságú, általában szimmetrikus, tenyéri és talpi lokalizációt mutató bőrtünetek akár már a megszületést követően nem sokkal [6, 11, 15, 24], de legkésőbb egy- és négyéves kor között jelentkeznek [22].

A betegség klasszikus tünetei mellett ritkábban előfordulhatnak még visszatérő bőrfertőzések, májtályog, vesetályog, neoplazma az érintett bőrtületen, szem ínhártyáján, enyhe mentális retardáció, koponyán belüli meszesedés és esetleg fokozott izzadás is [4, 13, 27, 37, 38, 46, 49]. A kísérőbetegségek közül leírtak gyors lefolyású, fatális kimenetelű elváltozásokat is okoztak, amely gyermek illetve serdülőkorban vezetett halálhoz: májtályog következtében kialakuló szeptikus shock illetve dilatációs cardiomyopathia okozta a páciensek elvesztését [28, 31].

A betegség előfordulása meglehetősen ritka, eddig mintegy 300 esetet közöltek világszerte, a prevalenciáját 1-4:1000000-ra becsülik [21; 22]. A Papillon–Lefèvre szindróma kialakulásának hátterében a cathepsin C gén mutációi állnak, eddig mintegy 75 mutációt azonosítottak a génen [39]. A cathepsin C gén mutációi eredményezik továbbá a Haim-Munk szindrómát (OMIM 24 5010)

A cathepsin C gén mutáció által okozott, korábban külön kórképeknek tekintett, ma már a Papillon–Lefèvre szindróma variánsainak tartott tünetegyüttesek bemutatása

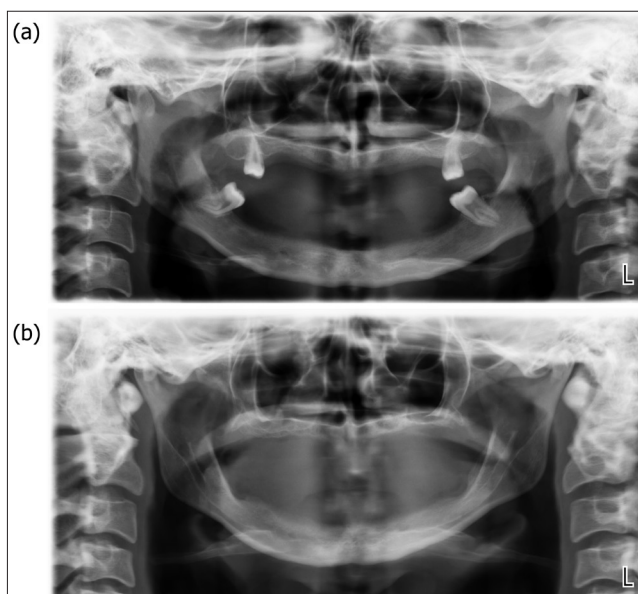
	Papillon–Lefèvre szindróma	Haim-Munk szindróma	Agresszív parodontitis 1-es típus
OMIM azonosító	245000	245010	170650
Klinikai tünetek			
Parodontitis	√	√	√
Palmoplantaris keratoderma	√	√	x
Pes planus	x	√	x
Onychogryphosis	x	√	x
Arachnodactilia	x	√	x
Acroosteolysis	x	√	x
Genetikai háttér			
Cathepsin C mutációk	√	√	√

és az agresszív periodontitis 1-es típusát (OMIM 17 0650), melyeket ma már nem külön entitásnak, hanem a Papillon–Lefèvre szindróma eltérő súlyosságú variánsainak tekintenek (1. táblázat) [23, 25]. A továbbiakban egy magyar Papillon–Lefèvre szindrómában szenvedő testvérpár klinikai tüneteit, illetve a betegség háttérében álló mutáció azonosítását mutatjuk be részletesen.

Betegek és módszerek

A jelenleg 29 és 24 éves lánytestvérek már tüneteik kialakulása óta fogászati és bőrgyógyászati gondozás alatt állnak. A lánytestvérek esetében a bőrgyógyászati tünetek alakultak ki először. A betegsége jellemző gyors progressziójú, generalizált periodontitis miatt, mindkét beteg esetében kezdetben a tejfogak korai elvesztése, később a maradéffogak érintettsége és elvesztése jelentkezett (csak a fiatalabb testvérek maradt meg négy bölcsességfoga) (1. ábra). A bőrtünetek a nagyobb testvérnél megszületését követően rögtön, húgánál kb. két éves korában jelentkeztek. Kezdetben a talpakon bőrpír, majd lemezes hámló elváltozás alakult ki. Ötéves korban a tenyér, egy-két évvel később a térdkalács és könyök körüli bőrterület is érintett lett. A tenyereken bőrszárazság és enyhe rajzolatfokozódás, míg a talpakon közepes súlyosságú hyperkeratosis alakult ki mindkét beteg esetében (2. ábra). Ahogy az ábrán is látható és az anamnéziséjük is megerősíti, a kisebbik testvér fogászati és bőrtünetei később és enyhébb formában jelentkeztek-jelentkeznek.

A betegek fogászati és bőrgyógyászati gondozása mellett genetikai kivizsgálást végeztünk a háttérben álló mutáció azonosítása céljából. A genetikai vizsgálathoz előzetes tájékoztatást és írásbeli beleegyezést követően vért vettünk, majd genomi DNS-t izoláltunk. A DNS-en specifikus primerek segítségével a cathepsin C gén kódoló szakaszait PCR reakciók során felszaporítottuk, majd a PCR termékek direkt szekvenálása történt meg

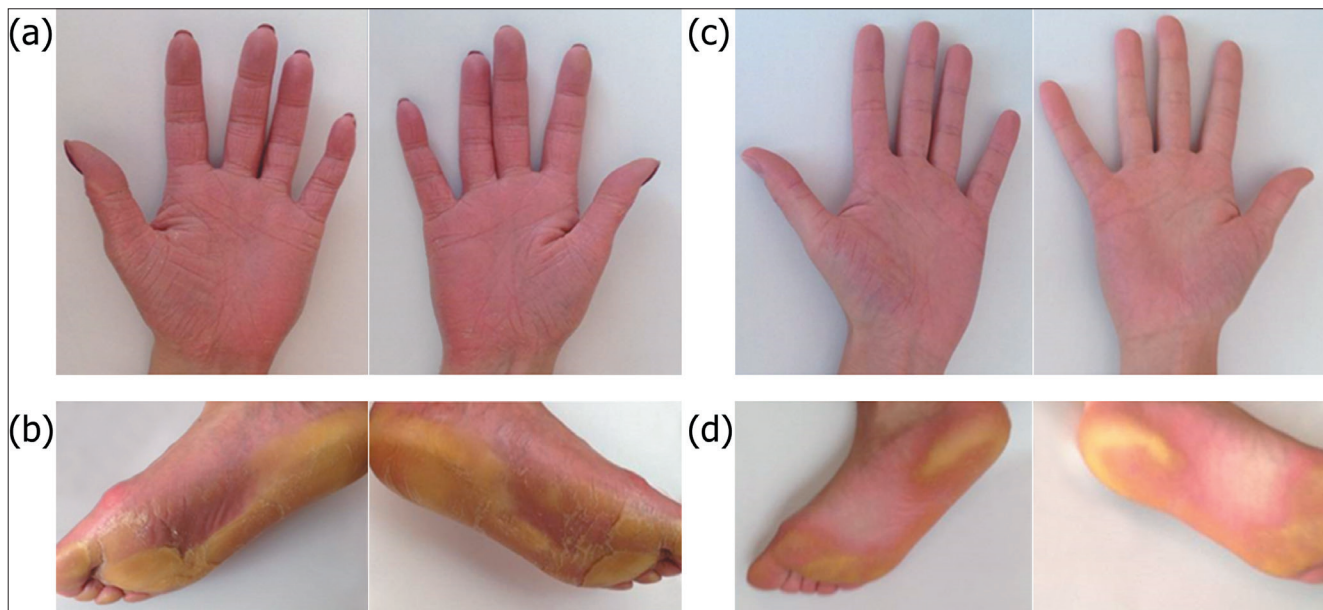


1. ábra: A fogászati tüneteket bemutató orthopantomogramok: (a) a 29 éves és (b) a 24 éves beteg esetében

mutációszűrés céljából. Az alkalmazott módszerek részletes leírása megtalálható a Farkas és mtsai (2013) közleményben [19].

Eredmények

Az elvégzett genetikai vizsgálatink során a vizsgált Papillon–Lefèvre szindrómában szenvedő testvérpár mindkét tagjában egy homozigóta misszensz mutációt azonosítottunk (c.901G/A p.Gly301Ser). A mutáció a cDNS 901-es pozíciójában egy guanin adenin báziscserét eredményez, mely következtében a fehérjén a 301-es pozícióban egy glicin-szerin aminosavcsere alakul ki (3. ábra). A vizsgált betegek családalapítás előtt állnak, ezért a párjaik genetikai vizsgálata is megtörtént, akiknél mu-



2. ábra: A bőrgyógyászati tünetek: a 29 éves beteg (a) tenyéri és (b) talpi tünetei, a 24 éves beteg (c) tenyéri és (d) talpi tünetei

tációt heterozigóta hordozói státuszban sem azonosítottunk. Tehát a vizsgált betegek és párjaik leendő gyermekei ugyan az azonosított mutációt heterozigóta formában hordozni fogják, de klinikailag egészségesek lesznek. Az azonosított misszensz mutáció egy, az irodalomból már ismert mutáció, melyet korábban német Papillon–Lefèvre szindrómában szenvedő betegeknél írtak le először [43].

Megbeszélés

A Papillon–Lefèvre szindróma egy agresszív periodontitissal és tenyéri talpi fokozott elszarusodással járó ritka betegség. Vizsgálataink során egy magyar Papillon–Lefèvre szindrómában szenvedő testvérpár genetikai vizsgálatának eredményeit és kórtörténetét mutatjuk be.


A testvérpár esetében a betegség első tünete, már megszületésüket követően a talpon jelentkező bőrváltozások voltak, amelyeket 5 éves koruktól a kézen, majd egy-két évvel később a térdkalácsot borító bőrfelület eltérései követtek. A fogászati tünetek korán jelentkeztek, az idősebb testvér 4 éves korában tejfogainak nagy részét elvesztette, húgánál ebben az időben alakult ki súlyos ínygyulladás és tapadásvesztés [8].

Jellemzően, mind a bőr-, mind a fogászati tünetek az idősebb testvérnél manifesztálódtak korábban és súlyosabb formában. A tünetek családi halmozódása utalt először arra, hogy valamely ritka, genetikailag meghatározott formáról van szó. A Papillon–Lefèvre szindróma diagnózisát a klinikai tünetek alapján állították fel, genetikai vizsgálatot ekkor még nem végeztek. A testvérpár három évig járt fenntartó terápiára klinikánkra, utána nem jelentkeztek.

Az elmúlt év áprilisában, egy évvel ezelőtt keresték

fel Intézetünket ismételtén. Az idősebbik testvér ekkor már 10 éve teljesen fogatlan volt, bőrtünetei kifejezetten jelenleg is. A fiatalabb testvér négy bölcsességfoga maradt számban, amelyek mellett tasak nem szondázható, ínszél gyulladásmentes. Ő is 18 éves korára vesztette el többi maradó fogát. Bőrtünetei enyhék, jelentős panaszt nem okoznak. OPT felvételen mindkét esetben jelentős involúció figyelhető meg. Mindketten teljes lemezes kivethető pótlást viselnek, amellyel megfelelően tudnak étkezni és beszédjükben sem zavarja őket.

Az elvégzett genetikai vizsgálattal és a háttérben álló mutáció azonosításával a klinikai gyanú teljes mértékben megalapozottá vált. A genetikai vizsgálatokkal nem a diagnózis igazolása történt meg, hanem a fiatal felnőtt, tünetekkel rendelkező testvéreket és párjaikat a családtervezésben is segítettük.



3. ábra: A genetikai vizsgálati eredmények: (a) az azonosított homozigóta misszensz mutáció, (b) vad típusú szekvencia

Általánosságban elmondható, hogy a Papillon–Lefèvre szindróma fogászati tünetei nem befolyásolják a tejfogak megjelenést, azonban kialakulásukat követően súlyos gingivitis és periodontális destrukció alakul ki [15, 29]. A hagyományos kezelési eljárások nem képesek megállítani ezeket a folyamatokat, melyek végül a tejfogak idő előtti – 4 éves kor körül bekövetkező – elvesztését eredményezik. A gingivitis a fogak elvesztését követően elmúlik, majd a maradandó fogak áttörését követően ismételt kialakul [15, 29]. A gingivitis és a periodontális destrukció pedig a maradandó fogak esetében is azok korai elvesztését eredményezhetik [15, 29].

Az elmúlt húsz évben számos közlemény jelent meg, amely hosszú távú (5-13 év), eredményes kezeléssel számol be. Radikális parodontális terápia, a teljes száj dezinfekciója és szigorú fenntartó terápia segít a betegség progressziójának megelőzésében vagy lassításában [36, 41, 42, 53, 58]. A terápia kulcsa, a parodontopatogén baktériumok, elsősorban az *Aggregatibacter actinomycetemcomitans* eliminálása és reinfekciójának megakadályozása [26, 47]. Kombinált mechanikai biofilm eltávolítás és antibiotikus terápia (250 mg amoxicillin és 250 mg metronidazol, naponta háromszor, 7–10 napig) mutatkozik eredményesnek. Rossz szájhigiénéval rendelkező, motiválatlan páciens antibiotikus kezelése vagy monoterápia sikertelensége, az *Aggregatibacter actinomycetemcomitans* reinfekcióját, rezisztens törzsek szelekcióját eredményezheti [14, 30]. Az eredményes terápia feltétele az előírt gyógyszeres kezelés szigorú betartása, professzionális és egyéni szájhigiénés módszerek megfelelő elvégzése együttesen [56].

Jó hatású a tejfogak és a súlyos tapadásvesztéssel elszenvedett fogak korai eltávolítása. Annak ellenére, hogy a maradandó fogak áttörése előtt történő tejfog extractio a dentális és skeletális fejlődés eltéréseivel jár [7], a megfelelően motivált és parodontálisan kezelt páciensek esetében ezek az elváltozások sikeresen kezelhetők fogszabályozással, anélkül, hogy a fogak további parodontális károsodást szenvednének [36, 42, 58], viszont eredményesen eliminálhatók a parodontopatogén baktériumok, így az *Aggregatibacter actinomycetemcomitans* is [12, 41, 47, 51]. Mivel több adat utal arra, hogy a parodontopatogén baktériumokkal a családtagok megfertőzhetik egymást, sőt a háziállatokat (kutyát) is [45, 48, 57], többen az együtt élő hozzátartozókra (kutyára) is kiterjesztették az anti-infektív terápiát [42, 48, 55]. A konzervatív parodontológiai kezelés – teljes száj dezinfekció – mellett, lebenyes tasakműtét alkalmazása is szükségessé válhat [2, 50]. Szigorú fenntartó terápia (6 hét–3 hónap) mellett értek el jó eredményeket [16, 35, 36, 41, 58].

A fogatlanná vált páciensek rehabilitációjára dentális implantációt és a hozzá szükséges csontpótlást is alkalmaztak. A közleményekben leírt esetek követési ideje általában egy év [3, 17, 55, 59], de a hosszabb távú, sikeres eseteknél sem több mint 3-4, 5 év [1, 52, 56].

A fenntartó terápia elmulasztása fogágybetegségben nem szenvedő pácienseknél is peri-implantáris gyulladáshoz vezet, amelynek a kockázatát a maradandó fogazat parodontális gyulladása tovább fokozza [10], ez Papillon–Lefèvre szindrómában tovább emeli a rizikót: nem kooperáló vagy a fenntartó terápiát kihagyó pácienseknél 4 év után peri-implantáris mucositis, négyből három páciensnél pedig peri-implantitis alakult ki az előzőleg behelyezett műgyökerek mellett, egy páciensnél az összes implantátum mellett [42].

A bőrtünetek leggyakrabban tenyéri-talpi lokalizációt mutatnak, szimmetrikusak és a tenyéri, illetve a talpi felszínről a kézhátra, a lábhátra és a sarkakra terjedhetnek [11]. A tenyerek és a talpak mellett a könyökökön és a térdeken is kialakulhatnak pikkelysömörre emlékeztető, fokozott elszarusodást mutató plakkok [11]. A betegeknek jelentkező visszatérő bőrfertőzések, bőrtályogok is. A bőrtünetek súlyossága változatos lehet az igen enyhe mértékűtől a súlyosig.

A bőrtünetek esetében orális retinoid – acitretin, isotretin – kezelés hatásos lehet, melyet a maradandó fogak kialakulásának időszaka alatt, illetve ha a bőrtünetek súlyossága megkívánja, akkor hamarabb javasolt alkalmazni. [5]. Bár több szerző szerint a retinoid kezelés a parodontológiai tüneteket is enyhíti [5, 20, 40], a parodontológiai és mikrobiológiai paraméterek részletes monitorizálását tartalmazó közlemények ezt nem tudták alátámasztani [14, 34, 42]. A retinoid terápia mellékhatásai miatt (csontfejlődési zavar – epiphysis porc idő előtti csontosodása, májfunkciós értékek romlása, bőr- és nyálkahártya kiszáradása) a szer alkalmazása elővigyázatosságot kíván [32]. A bőrelváltozások és a fogazat károsodásának mértéke nem függ össze [34, 56], és ahogy mi is tapasztaltuk, a testvérek között a különböző tünetek eltérő súlyossággal fordulhatnak elő [24, 51], valamint a terápiára is eltérő módon reagálhatnak [14].

Vizsgálataink jelentősége, hogy felhívják a figyelmet egy ritka betegségre, a Papillon–Lefèvre szindrómára, melynél a kialakuló első tünetek a fogászati tünetek is lehetnek. Továbbá vizsgálatainkkal a genetikai vizsgálatok jelentőségét is hangsúlyozzuk, mellyel elősegíthető, hogy az érintett családok esetében egészséges utódok születhessenek. Reményeink szerint a genetikai vizsgálatokkal későbbi, új, oki terápiás eljárások kialakulását is elősegíthetjük.

Köszönetnyilvánítás

Dr. Nagy Nikoletta publikációt megalapozó kutatása a TÁMOP-4.2.4.A/2-11/1-2012-0001 azonosító számú Nemzeti Kiválóság Program – Hazai hallgatói, illetve kutatói személyi támogatást biztosító rendszer kidolgozása és működtetése konvergencia program című kiemelt projekt keretében történt. A projekt az Európai Unió támogatásával, az Európai Szociális Alap társfinanszírozásával valósul meg.

Irodalom

1. AHMADIAN L, MONZAVI A, ARBABI R, HASHEMI HM: Full-mouth rehabilitation of an edentulous patient with Papillon-Lefèvre syndrome using dental implants: a clinical report. *J Prosthodont.* 2011; 20: 643–864.
2. AHUJA V, SHIN RH, MUDGIL A, NANDA V, SCHOOR R: Papillon-Lefèvre syndrome: a successful outcome. *J Periodontol.* 2005; 76: 1996–2001.
3. AL FARRAJ, AL DOSARI A: Oral rehabilitation of a case of Papillon-Lefevre syndrome with dental implants. *Saudi Med J.* 201; 34: 424–427.
4. AL-BENNA S, HASLER R, STRICKER I, STEINAU HU, STEINSTRASSER L: Papillon-Lefèvre syndrome and squamous cell carcinoma: a case report. *Cases J.* 2009; 2: 7067.
5. AL-KHENAIZAN S: Papillon-Lefèvre syndrome: the response to acitretin. *Int. J. Dermatol.* 2002; 41: 938–941.
6. BIMSTEIN E, LUSTMANN J, SELA MN, NERIAH ZB, SOSKOLNE WA: Periodontitis associated with Papillon-Lefèvre syndrome. *J Periodontol.* 1990; 61: 373–377.
7. BINDAYEL NA, ULLBRO C, SURI L, AL-FARRA E: Cephalometric findings in patients with Papillon-Lefèvre syndrome. *Am J Orthod Dentofacial Orthop.* 2008; 134: 138–44.
8. BUDAI M, KERTÉSZ A, KÓKAI E: Familial case of Papillon-Lefèvre syndrome. *Fogorv Szle.* 1996; 89: 51–55.
9. CAGLI NA, HAKKI SS, DURSUN R, TOY H, GOKALP A, RYU OH, HART PS, HART TC: Clinical, genetic, and biochemical findings in two siblings with Papillon-Lefèvre Syndrome. *J Periodontol.* 2005; 76: 23222–23229.
10. COSTA FO, TAKENAKA-MARTINEZ S, COTA LO, FERREIRA SD, SILVA GL, COSTA JE.: Peri-implant disease in subjects with and without preventive maintenance: a 5-year follow-up. *J Clin Periodontol.* 2012; 39: 173–171.
11. DALGIC B, BUKULMEZ A, SARI S.: Eponym: Papillon-Lefevre syndrome. *Eur J Pediatr.* 2011; 170: 689–691.
12. D'ANGELO M, MARGIOTTA V, ANMATUNA P, SAMMARTANO F.: Treatment of prepubertal periodontitis. A case report and discussion. *J Clin Periodontol.* 1992; 19: 214–219.
13. DE HAAR SF, JANSEN DC, SCHOENMAKER T, DE VREE H, EVERTS V, BEERTSEN W.: Loss-of-function mutations in cathepsin C in two families with Papillon-Lefevre syndrome are associated with deficiency of serine proteinases in PMNs. *Hum Mutat.* 2004; 23:524.
14. DE VREE H, STEENACKERS K, DE BOEVER JA: Periodontal treatment of rapid progressive periodontitis in 2 siblings with Papillon-Lefèvre syndrome: 15-year follow-up. *J Clin Periodontol.* 2000; 27: 354–360.
15. DHANRAJANI PJ: Papillon-Lefevre syndrome: clinical presentation and a brief review. *Oral Surg Oral Med Oral Pathol Oral Radiol Endod* 2009; 108: e1-e7.
16. EICKHOLZ P, KUGEL B, POHL S, NÄHER H, STAEHLE HJ: Combined mechanical and antibiotic periodontal therapy in a case of Papillon-Lefèvre syndrome. *J Periodontol.* 2001; 72: 542–549.
17. ETÖZ OA, ULU M, KESIM B.: Treatment of patient with Papillon-Lefevre syndrome with short dental implants: a case report. *Implant Dent.* 2010; 19: 394–399.
18. FARDAL O, DRANGSHOLT E, OLSEN I.: Palmar plantar keratosis and unusual periodontal findings: observations from a family of 4 members. *J Clin Periodontol* 1998; 25: 181–184.
19. FARKAS K, PASCHALI E, PAPP F, VÁLYI P, SZÉLL M, KEMÉNY L, NAGY N, CSOMA Z. A novel seven-base deletion of the CTSC gene identified in a Hungarian family with Papillon-Lefèvre syndrome. *Arch Dermatol Res* 2013; 305: 453–455.
20. GELMETTI C, NAZZARO V, CERRI D, FRACASSO L.: Long-term preservation of permanent teeth in a patient with Papillon-Lefèvre syndrome treated with etretinate. *Pediatr Dermatol.* 1989; 6: 222–225.
21. Gorlin RJ, Sedano H, Anderson VE: The syndrome of palmar-plantar hyperkeratosis and premature periodontal destruction of the teeth: a clinical and genetic analysis of the Papillon-Lefevre syndrome. *J Pediatr.* 1964; 65:895–908.
22. Haneke E: The Papillon-Lefevre syndrome: keratosis palmoplantaris with periodontopathy: report of a case and review of the cases in the literature. *Hum Genet.* 1979; 51–135.
23. HART TC, HART PS, MICHALEC MD, ZHANG Y, FIRATLI E, VAN DYKE TE, STABHOLZ A, ZLOTOGORSKIA, SHAPIRA L, SOSKOLNE WA: Haim-Munk syndrome and Papillon-Lefevre syndrome are allelic mutations in cathepsin C. *J Med Genet* 2000.; 37: 88–94.
24. HATTAB FN, RAWASHDEH MA, YASSIN OM, AL-MOMANI AS, AL-UBOSI MM: Papillon-Lefèvre syndrome: a review of the literature and report of 4 cases. *J Periodontol.* 1995; 66: 413–420.
24. HEWITT C, McCORMICK D, LINDEN G, TURK D, STERN I, WALLACE I, SOUTHERN L, ZHANG L, HOWARD R, BULLON P, WONG M, WIDMER R, ET AL: The role of cathepsin C in Papillon-Lefevre syndrome, prepubertal periodontitis, and aggressive periodontitis. *Hum Mutat.* 2004; 23: 222–228.
26. ISHIKAWA I, UMEDA M, LAOSRISIN N: Clinical, bacteriological, and immunological examinations and the treatment process of two Papillon-Lefèvre syndrome patients. *J Periodontol.* 1994; 65: 364–371.
27. KANTHIMATHINATHAN HK, BROWNE F, RAMIREZ R, MCKAIG S, DEBELLE G, MARTIN J, CHAPPLE IL, KAY A, MOSS C: Multiple cerebral abscesses in Papillon-Lefèvre syndrome. *Childs Nerv Syst.* 2013; 29: 1227–1229.
28. KESKIN-YILDIRIM Z, SİMŞEK-DERELIOĞLU S, KANTARCI M, YILMAZ Y, BÜYÜKAVCI M: Papillon-Lefèvre syndrome: report of three cases in the same family. *Turk J Pediatr.* 2012; 54: 171–176.
29. KHAN FY, JAN SM, MUSHTAQ M.: Papillon-Lefevre syndrome (PLS) without cathepsin C mutation: A rare early onset partially penetrant variant of PLS. *Saudi Dent J.* 2014; 26: 25–28.
30. KLEINFELDER JW, TOPOLL HH, PREUS HR, MÜLLER RF, LANGE DE, BÖCKER W: Microbiological and immunohistological findings in a patient with Papillon-Lefèvre syndrome. *J Clin Periodontol.* 1996; 23: 1032–1038.
31. KOLAR AJ, MILROY CM, DAY PF, SUVARNA SK: Dilated cardiomyopathy and sudden death in a teenager with palmar-plantar keratosis (occut Carvajal syndrome). *J Forensic Leg Med.* 2008; 15:185–188.
32. LEE MR, WONG LC, FISCHER GO: Papillon-Lefèvre syndrome treated with acitretin. *Australas J Dermatol.* 2005; 46: 199–201.
33. LU HK, LIN CT, KWAN HW: Treatment of a patient with Papillon-Lefèvre syndrome. A case report. *J Periodontol.* 1987; 58: 789–793.
34. LUNDGREN T, CROSSNER CG, TWETMAN S, ULLBRO C: Systemic retinoid medication and periodontal health in patients with Papillon-Lefèvre syndrome. *J Clin Periodontol.* 1996; 23: 176–179.
35. LUNDGREN T, RENVERT S: Periodontal treatment of patients with Papillon-Lefèvre syndrome: a 3-year follow-up. *J Clin Periodontol.* 2004; 31: 933–938.
36. LUX CJ, KUGEL B, KOMPOSCH G, POHL S, EICKHOLZ P: Orthodontic treatment in a patient with Papillon-Lefèvre syndrome. *J Periodontol.* 2005; 76: 642–645.
37. MORGAN RD, HANNON E, LAKHOO K: Renal abscess in Papillon-Lefèvre syndrome. *Pediatr Surg Int.* 2011;27: 1381–1383.
38. MURTHY R, HONAVAR SG, VEMUGANTI GK, BURMAN S, NAIK M, PARATHASARADHI A: Ocular surface squamous neoplasia in Papillon-Lefevre syndrome. *Am J Ophthalmol.* 2005; 139: 207–219.
39. NAGY N, VÁLYI P, CSOMA Zs, SULÁK A, TRIPOLSZKI K, FARKAS K, PASCHALI E, PAPP F, TÓTH L, FÁBOS B, KEMÉNY L, NAGY K, SZÉLL M: CTSC and Papillon-Lefèvre syndrome: detection of recurrent mutations in Hungarian patients, a review of published variants and database update. *Molecular Genetics & Genomic Medicine.* Article first published online: 11 FEB 2014
40. NAZZARO V, BLANCHET-BARDON C, MIMOZ C, REVUZ J, PUISSANT A: Papillon-Lefèvre syndrome. Ultrastructural study and successful treatment with acitretin. *Arch Dermatol.* 1988;124: 533–539.
41. NICKLES K, SCHACHER B, SCHUSTER G, VALESKY E, EICKHOLZ P: Evaluation of two siblings with Papillon-Lefèvre syndrome 5 years after treatment of periodontitis in primary and mixed dentition. *J Periodontol.* 2011; 82: 1536–1547.

42. NICKLES K, SCHACHER B, RATKA-KRÜGER P, KREBS M, EICKHOLZ P: Long-term results after treatment of periodontitis in patients with Papillon-Lefèvre syndrome: success and failure. *J Clin Periodontol*. 2013; 40: 789–798.
43. NOACK B, GÖRGENS H, SCHACHER B, PUKLO M, EICKHOLZ P, HOFFMANN T, SCHACKERT HK: Functional cathepsin C mutations cause different Papillon-Lefèvre syndrome phenotypes. *J Clin Periodontol* 2008; 35: 311–316.
44. PAPIILLON PH, LEFÈVRE P: Deux cas de kératodermie palmaire et plantaire symétrique familiale (maladie de Meleda) chez le frère et la sœur. Coexistence dans les deux cas d'altérations dentaires graves. *Bulletin de la Société française de dermatologie et de vénéréologie, Paris* 1924. 31:82–87.
45. PETIT MD, VAN STEENBERGEN TJ, SCHOLTE LM, VAN DER VELDEN U, DE GRAAFF J: Epidemiology and transmission of Porphyromonas gingivalis and Actinobacillus actinomycetemcomitans among children and their family members. A report of 4 surveys. *J Clin Periodontol*. 1993; 20: 641–650.
46. PHAM CT, IVANOVICH JL, RAPTIS SZ, ZEHNBauer B, LEY TJ: Papillon-Lefèvre syndrome: Correlating the molecular, cellular, and clinical consequences of cathepsin C/dipeptidyl peptidase I deficiency in humans. *J Immunol* 2004; 175:7277–7281.
47. PREUS H, GJERMO P.: Clinical management of prepubertal periodontitis in 2 siblings with Papillon-Lefèvre syndrome. *J Clin Periodontol*. 1987;14: 156–160.
48. PREUS HR: Treatment of rapidly destructive periodontitis in Papillon-Lefèvre syndrome. Laboratory and clinical observations. *J Clin Periodontol*. 1988;15: 639–643.
49. ROMERO-QUINTANA JG, FRIAS-CASTRO LO, ARÁMBULA-MERAZ E, AGUILAR-MEDINA M, DUEÑAS-ARIAS JE, MELCHOR-SOTO JD, ROMERO-NAVARRRO JG, RAMOS-PAYÁN R: Identification of novel mutation in cathepsin C gene causing Papillon-Lefèvre Syndrome in Mexican patients. *BMC Med Genet*. 2013;14: 7.
50. RÜDIGER S, PETERSILKA G, FLEMMIG TF: Combined systemic and local antimicrobial therapy of periodontal disease in Papillon-Lefèvre syndrome. A report of 4 cases. *J Clin Periodontol*. 1999; 26 :847–854.
51. SCHACHER B, BARON F, LUDWIG B, VALESKY E, NOACK B, EICKHOLZ P. Periodontal therapy in siblings with Papillon-Lefèvre syndrome and tinea capitis: a report of two cases. *J Clin Periodontol*. 2006; 33: 829–836.
52. SENEL FC, ALTINTAS NY, BAGIS B, CANKAYA M, PAMPU AA, SATIROGLU I, SENEL AC: A 3-year follow-up of the rehabilitation of Papillon-Lefèvre syndrome by dental implants. *J Oral Maxillofac Surg*. 2012; 70: 163–167.
53. TINANOFF N, TEMPRO P, MADERAZO EG: Dental treatment of Papillon-Lefèvre syndrome: 15-year follow-up. *J Clin Periodontol*. 1995; 22: 609–612.
54. TOOMES C, JAMES J, WOOD AJ, WU CL, McCORMICK D, LENCH N, HEWITT C, MOYNIHAN L, ROBERTS E, WOODS CG, MARKHAM A, WONG M, ET AL. Loss-of-function mutations in the cathepsin C gene result in periodontal disease and palmoplantar keratosis. *Nat Genet* 1999; 23: 421–424.
55. TOYGAR HU, KIRCELLI C, FIRAT E, GUZELDEMIR E: Combined therapy in a patient with Papillon-Lefèvre syndrome: a 13-year follow-up. *J Periodontol* 2007; 78: 1819–1824.
56. ULLBRO C, CROSSNER CG, LUNDGREN T, STÅLBLAD PA, RENVERT S: Osseointegrated implants in a patient with Papillon-Lefèvre syndrome. A 4 1/2-year follow up. *J Clin Periodontol*. 2000; 27: 951–954.
57. VAN WINKELHOFF AJ, BOUTAGA K.: Transmission of periodontal bacteria and models of infection. *J Clin Periodontol*. 2005; 32. Suppl 6:16–27.
58. WIEBE CB, HÄKKINEN L, PUTNINS EE, WALSH P, LARJAVA HS: Successful periodontal maintenance of a case with Papillon-Lefèvre syndrome: 12-year follow-up and review of the literature. *J Periodontol*. 2001; 72: 824–830.
59. WOO I, BRUNNER DP, YAMASHITA DD, LE BT.: Dental implants in a young patient with Papillon-Lefèvre syndrome: a case report. *Implant Dent*. 2003;12: 140–144.

VÁLYI P, FARKAS K, TRIPOLSKI K, SULÁK A, SZÉLL M, NAGY N, NAGY K

European recurrent missense mutation in a Hungarian pedigree with Papillon-Lefèvre syndrome

Papillon-Lefèvre syndrome, a rare disease with autosomal recessive inheritance, is characterized by aggressive periodontitis and palmoplantar hyperkeratosis. Mutations of the cathepsin C gene are responsible for the development of the disease. In this study, we aimed to describe in details the clinical symptoms and to determine the underlying genetic abnormality in two Hungarian siblings affected by Papillon-Lefèvre syndrome. The siblings are under regular dental and dermatological care since their symptoms appeared, but, due to the fact that genetic analysis of Papillon-Lefèvre syndrome has been available for one or two years in Hungary, their mutation screenings were just recently performed. We have identified a homozygous missense mutation on the cathepsin C gene, which is an already published mutation and was originally reported from Germany. Our investigations would like to draw attention to a rare disease, Papillon-Lefèvre syndrome, in which first symptom can be the aggressive periodontitis, and in which genetic testing and for helping child-bearing and family planning is now available.

Key words: Papillon-Lefèvre syndrome, cathepsin C gene, aggressive periodontitis, palmoplantar keratoderma, mutation