VÉGVÁRY ZOLTÁN DR.

Modern képadaptív sugárterápia a lokálisan előrehaladott méhnyakrák kuratív kezelésében

Az elmúlt két évtizedben a méhnyakdaganatok ellátásában jelentős előrelépések történtek, különös tekintettel a lokálisan előrehaladott méhnyakrák kuratív kezelésére. A konkurens kemoradioterápia és brachyterápia kombinációja standard kezeléssé vált. A háromdimenziós konformális technikát felváltotta az intenzitásmodulált külső besugárzás, és rutinszerűvé vált a képvezérelt brachyterápia alkalmazása, amelyek célja a céltérfogat nagy precizitású dózislefedettsége által kiváló lokális kontroll biztosítása, továbbá a rizikószervek maximális kímélete és a kezeléssel összefüggő toxicitás mérséklése. A távoli relapszus rizikójának csökkentése érdekében az innovatív szisztémás kezelések kutatása a kuratív kezelési fázisban a klinikai vizsgálatok fókuszát képezi napjainkban.

Bevezetés

A méhnyakrák a negyedik leggyakoribb női daganat világszerte (1). A kórkép hazánkban is jelentős népegészségügyi probléma; Magyarországon évente mintegy 1000 új méhnyakrákos megbetegedést diagnosztizálnak, és mintegy 400-an halnak bele a betegségbe (2). A sugárterápia a méhnyakrák kezelésében több mint egy évszázados múltra tekint vissza, és napjainkban is a lokálisan előrehaladott stádiumú méhnyakdaganatok kuratív kezelésének alappillére. Az elmúlt két évtizedben a sugárterápia fejlődése is nagymértékben felgyorsult, és a modern besugárzási technikák széles körű alkalmazása az egyik a számos terápiás megközelítés közül, amely javíthatja a betegek túlélési eredményeit.

A sugárterápia technikai fejlődése

Míg a korai stádiumú méhnyakrák műtéttel, vagy akár egyedüli sugárterápiával is gyógyítható, addig a lokálisan előrehaladott, International Federation of Gynecology and Obstestrics (FIGO) szerinti IB3-IVA stádiumú méhnyakrák standard kuratív kezelése a konkomittáns kemoradioterápia (KRT) és az intrakavitális (IC) vagy kombinált intrakavitális/intersticiális (IC/IS) brachyterápiás (BT) boost (3–8). Historikusan a kétdimenziós (2D), pusztán a csontos anatómiai határok alapján tájékozódó külső sugárkezelési (EBRT) technikát a metszetképalkotó eljárások elterjedésével felváltotta a háromdimenziós tervezésen alapuló konformális besugárzás (3D-CRT). Habár a komputertomográfia (CT) felfedezése 1971-re tehető, a sugárterápiában való rutinszerű alkalmazása mint következő mérföldkő egészen az 1990-es évekig váratott magára (9). A CT elterjedésével lehetővé vált a precízen reprodukálható betegpozicionálás mellett a valódi térbeli anatómiai információk alapján történő céltérfogat-kijelölés, a lineáris gyorsítók (LINAC) besugárzófejébe integrált nyalábmódosító eszközök, az úgynevezett multileaf kollimátorok (MLC) segítségével pedig a célterület 3D alakját követő besugárzási mezőket lehetett előállítani. Mindezeknek köszönhetően a jobb dózislefedettség mellett a rizikószervek hatékonyabb védelme is megvalósult a 2D technikához képest.

Az intenzitásmodulált besugárzás (IMRT)

A 2000-es évek eleje a jelenkort is meghatározó változást hozott az intenzitásmodulált besugárzás (IMRT) megjelenésével a nőgyógyászati daganatok sugárkezelésében is. Számos klinikai vizsgálat igazolta, hogy a hagyományos 2D-, illetve 3D-CRT-vel összevetve az inverz besugárzástervezésen alapuló IMRT szignifikánsan csökkenti a korai gasztrointesztinális, genitourinális és hematológiai mellékhatásokat megegyező túlélési eredmények mellett (10–12). Az IMRT technika megteremtette a modern képvezérelt adaptív sugárkezelés (IGART) alapjait is. Az irodalomból ismert, hogy a hólyag és a végbél töltöttsége, továbbá a kezelés során bekövetkező tumorregresszió jelentős mértékben befolyásolhatják a méhnyak és a méhtest pozícióját a sugárterápia során. Ezzel összefüggésben alakult ki a belső szervi mozgásokon alapuló, úgynevezett internal target volume (ITV) megközelítés és a többfázisos, különböző hólyagtöltöttség mellett készülő besugárzástervezési CT-sorozatok alkalmazása (13–15). A legmodernebb besugárzókészülékekre felszerelt kúpsugaras CT-vel (cone-beam CT, CBCT) napi szinten végezhető képi ellenőrzés a megfelelő betegbe-

Szegedi Tudományegyetem, Szent-Györgyi Albert Klinikai Központ, Onkoterápiás Klinika, Szeged

1. ábra. Méhnyakrák külső besugárzása 7 mezős intenzitásmodulált technikával, szimultán integrált boost alkalmazásával a jobb oldali parailiacalis patológiás nyirokcsomóra

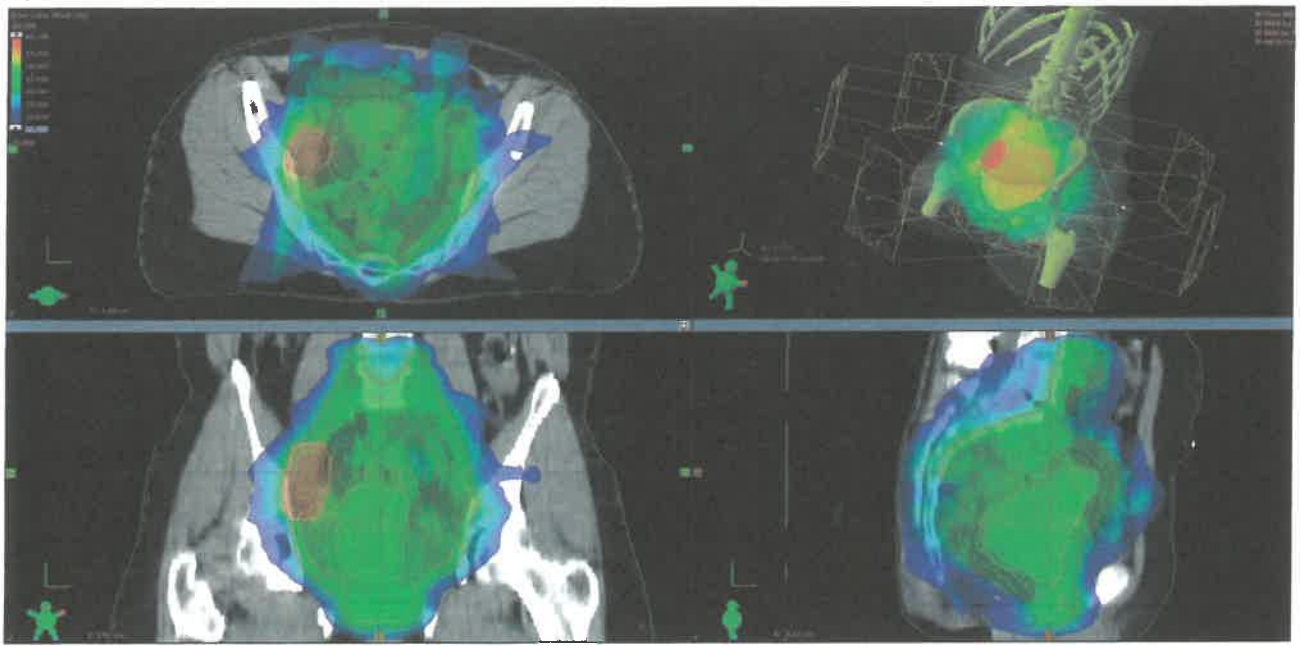

állítás érdekében, és szükség esetén offline vagy akár online adaptív újratervezés (16). Ennek köszönhetően kisebb biztonsági margók alkalmazása mellett is precízen kivitelezhető a régiós sugárkezelés, tovább mérsékelve a védendő szervek dózisterhelését. Az online adaptív sugárkezelés terén a jövőben további fejlődés várható az „on board" mágneses rezonanciás képalkotó (MRI) készülékkel felszerelt MRI-LINAC megjelenésével, hozzáfűzve, hogy ezen besugárzókészülékek igen költségesek, és a hosszú kezelési idő erősen limitálja az adott gépen kezelhető napi betegszámot (16, 17) *(1. ábra)*.

Modern képvezérelt adaptív brachyterápia (IGABT)

Az IGART alkalmazása révén a lokoregionális betegségben szenvedő betegek 5 éves betegségmentes túlélése meghaladja a 90%-ot (18). Az IC vagy a kombinált IC/IS BT az elmúlt évtizedben az IGART megközelítés központi elemé vált. Hosszú fejlődési út vezetett a tradicionális Manchester rendszerre alapuló, kétdimenziós A pontokra történő dozírozástól eljutni a 3D képalapú BT rutinszerű alkalmazásáig. A reziduális daganat kiterjedéséről, a környezeti propagációról és a környező normál anatómiáról többletinformációt nyújtó, kiváló lágyszöveti felbontásnak köszönhetően mára már az MRI-alapú, képvezérelt adaptív brachyterápia (IGABT) arany standarddá vált a lokálisan előrehaladott méhnyakrák kuratív kezelésének részeként. A The Groupe Européen de Curiethérapie és a European SocieTy for Radiotherapy & Oncology (GEC-ESTRO) munkacsoport 2005-ben ajánlást adott ki az MRI-alapú IGABT optimális kivitelezéséhez (19). Mivel az MRI-hez való hozzáférés számos központban továbbra is korlátozott, a hiánya okozta nehézségeket pedig logisztikai és pénzügyi akadályok is sokszorozzák, a CT-alapú tervezés alternatívaként szolgálhat a BT tervezéséhez. Ezen a területen nagy előrelépést hozott a közelmúltban az Indian Brachytherapy Society (IBS), a GEC-ESTRO és az American Brachytherapy Society (ABS) egységes, CT-alapú kontúrozási ajánlásának megjelenése (20). Irodalmi adatok alátámasztják, hogy IGABT alkalmazásával tovább javítható a lokális kontroll kedvezőbb rizikószerv terhelés mellett. A francia STIC-vizsgálat eredményeit 2012-ben publikálták mint az első prospektív nem randomizált analízist, amely a 2D és 3D BT módszert hasonlította össze lokálisan előrehaladott méhnyakrák kezelésében. A 3D technika biztonságosnak bizonyult a rutingyakorlatban, és jobb lokális kontroll mellett felével kevesebb toxicitást regisztráltak a hagyományos 2D technikához képest (21). Az EMBRACE-I volt az első prospektív multicentrikus vizsgálat, amely az MRI-vezérelt IGABT alkalmazásával kimagasló, 92%-os 5 éves lokális kontrollarányt eredményezett (22). A RetroEMBRACE, az EMBRACE-I-vizsgálattal párhuzamosan futó retrospektív, multicentrikus vizsgálat adatai 89%-os lokális kontrollarányt mutattak 5 év követés után (23). Következtetésképpen az IGABT széles körű alkalmazásával szerzett kedvező tapasztalatok alapján, 2016-ban indult el a jelenleg is futó EMBRACE-II-vizsgálat. Az EMBRACE-II az első prospektív, multicentrikus intervenciós vizsgálat, amelynek célja a standardizált képalkotáson és rizikóadaptált EBRT kivitelezésen túl az MRI-vezérelt IGABT egységes céltérfogat-kijelölési és dóziselőírási protokolljának megvalósítása a terápiás hatékonyság fokozása, valamint a kezeléssel összefüggő mérsékelt és súlyos fokú toxicitás további csökkentése érdekében. Az MRI-vezérelt IGABT egyénileg az inhomogén dóziseloszlást, valamint nagy és szabálytalan reziduális céltérfogatokban a dóziseszkaláció lehetőségét biz-

2. ábra. Méhnyakrák MRI-alapú, képvezérelt brachyterápiás boostkezelése kombinált intrakavitális/intersticiális technikával; ring és tandem applikátor, továbbá centrálisan bevezetett tűk alkalmazásával

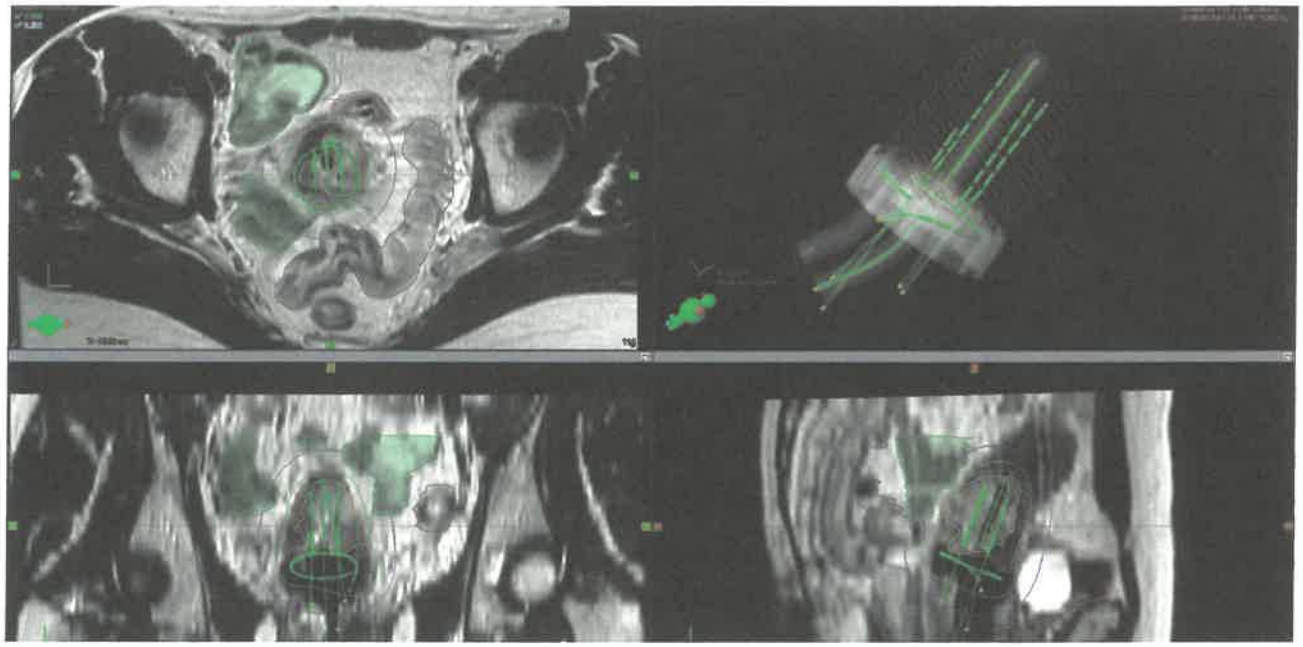

tosítja a komplex applikátorelrendezésnek, illetve a kombinált tűzdeléses technika magasabb arányú alkalmazásának köszönhetően. Ugyanakkor a stratégia célja az is, hogy kis kiterjedésű reziduális tumorok esetén mérsékelt dózisdeeszkaláció révén a lokális kontroll kompromittálása nélkül mérséklődjenek a mellékhatások az életminőség további javítása érdekében. A kuratív célú KRT során az IMRT, valamint az IGART szisztematikus napi alkalmazásával, illetve az MRI-alapú IGABT rutinszerű módszerével az EMRACE-II kimagasló eredményeket céloz meg a teljes túlélés (OS) tekintetében, amely várhatóan a 3 és 5 éves adatok viszonylatában 4%-kal magasabb lesz a RetroEMBRACE eredményeihez képest a teljes vizsgálati populációt figyelembe véve. Külön kiemelendő, hogy a FIGO III–IV. stádiumú vagy nyirokcsomó-pozitív betegek tekintetében a hipotézis 7%-os OS-javulást prediktál (24). Az IGABT technika jelentőségét támasztja alá az a tény is, hogy jelenleg semmilyen releváns klinikai adat nem utal arra, hogy más fejlett EBRT-módszer, akár sztereotaxiás ablatív besugárzás (SABRT) egyenértékű alternatívaként szolgálhat a BT-boost kiváltásához (25). Egy II. fázisú SABRT klinikai vizsgálatot idő előtt fel is függesztettek a mellékhatások miatt, miközben a 2 éves lokális kontroll csupán 70% volt (26). A SABRT boost jelenleg is kutatási fázisban van, rutinszerű alkalmazása a BT kiváltására nem képezi az aktuális irányelvek részét *(2. ábra)*.

A gyógyszeres kezelés új irányai a lokálisan előrehaladott méhnyakrák komplex ellátásában

A modern képadaptív sugárterápia nagyban hozzájárul a lokális kontroll javításához kedvező toxicitás mellett. Ugyanakkor az előrehaladott stádiumú betegség esetén a távoli kiújulás továbbra is jelentős probléma a szerény OS-adatok tükrében, ami előrelépést kíván a szisztémás kezelések terén is. Jelenleg is számos klinikai vizsgálat van folyamatban a standard KRT mellé adott immunterápia alkalmazásával. A humán papillomavírus (HPV) asszociálta méhnyakdaganatok immunogén tumorok fokozott neoantigén-képződéssel, a szomatikus mutáció magas arányával és jellemzően emelkedett PD-L1-expresszióval (27, 28). Ez jó alapot biztosít az immunellenőrzőpontgátló-kezelések potenciális hatékonyságának, amelyek mára a metasztatikus betegség standard ellátásának részét képezik. A várakozással ellentétben kuratív szakaszban a III. fázisú CALLA-vizsgálat elsődleges végpontja nem teljesült; a durvalumab + KRT előnye nem igazolódott a progressziómentes túlélés (PFS) vonatkozásában a KRT-hez viszonyítva (29). Nem sokkal ezután, a European Society for Medical Oncology (ESMO) 2023-as kongresszusán mutatták be a III. fázisú ENGOT-cx11/GOG-3047/KEYNOTE-A18-vizsgálat első eredményeit, amely a pembrolizumabbal kiegészített konkomittáns KRT hatékonyságát elemzi. A vizsgálati karon szignifikáns PFS-előny igazolódott, a teljes túlélési adatok még éretlenek (30). Ez a vizsgálati eredmény a KRT 1999-es bevezetése után újabb mérföldkő lehet a lokálisan előrehaladott méhnyakrák definitív kezelésében. Ezen a kongresszuson prezentálták a III. fázisú GCIG INTERLACE- vizsgálat eredményeit is, amely szignifikáns PFS- és OS-előnyt igazolt az indukciós kemoterápiát követő KRT javára a standard KRT-vel szemben. Hozzá kell tenni ugyanakkor, hogy ebben a vizsgálatban jelentős volt az alacsonyabb kockázatú csoportba tartozó betegek aránya: a beválasztott betegek 77%-ának II. stádiumú beteg-

sége volt, és 58%-ban nyirokcsomó-negatív eseteket vontak be (31). Annak eldöntéséhez, hogy melyik betegcsoport profitálhat a legtöbbet az indukciós kemoterápia hozzáadásából, hasznos lenne további alcsoportelemzés, elsősorban a nyirokcsomóstátusz tekintetében.

Összegzés

A sugárkezelésnek hosszú évtizedek óta elévülhetetlen szerepe van a méhnyakrák gyógyításában. Jelenleg is számos vizsgálat van folyamatban mind a gyógyszeres kezelések, mind a sugárterápia területén, amelyek eredményei már a közeljövőben hatással lehetnek a jelenlegi kezelési irányelvekre. Emellett az egyénre szabott terápiás terv finomhangolását segítheti a későbbiekben a hagyományos rizikóbecslésen túl a biomarker-alapú kockázatmeghatározás integrálása a terápiás stratégia felállításába, amelynek kapcsán nagy várakozással tekintünk az EMBRACE-III-vizsgálat indulására.

Irodalom

1. Bray F, Ferlay J, Soerjomataram I, et al. Global cancer statistics 2018: GLOBOCAN estimates of incidence and mortality worldwide for 36 cancers in 185 countries. CA Cancer J Clin 2018; 68: 394–424.

2. Krasznai Z, Molnár S. Epidemiology of cervical cancer in Hungary and the world. Magy Onkol 2022; 66: 262–9.

3. Landoni F, Maneo A, Colombo A, et al. Randomised study of radical surgery versus radiotherapy for stage Ib-IIa cervical cancer. The Lancet 1997; 350: 535–40.

4. Whitney CW, Sause W, Bundy BN, et al. Randomized comparison of fluorouracil plus cisplatin versus hydroxyurea as an adjunct to radiation therapy in stage IIB-IVA carcinoma of the cervix with negative para-aortic lymph nodes: a Gynecologic Oncology Group and Southwest Oncology Group study. J Clin Oncol 1999; 17: 1339–48.

5. Morris M, Eifel PJ, Lu J, et al. Pelvic radiation with concurrent chemotherapy compared with pelvic and para-aortic radiation for high-risk cervical cancer. N Engl J Med 1999; 340: 1137–43.

6. Rose PG, Bundy BN, Watkins EB, et al. Concurrent cisplatin-based radiotherapy and chemotherapy for locally advanced cervical cancer. N Engl J Med 1999; 340: 1144–53.

7. Keys HM, Bundy BN, Stehman FB, et al. Cisplatin, radiation, and adjuvant hysterectomy compared with radiation and adjuvant hysterectomy for bulky stage IB cervical carcinoma. N Engl J Med 1999; 340: 1154–61.

8. Peters WA, Liu PY, Barrett RJ, et al. Concurrent chemotherapy and pelvic radiation therapy compared with pelvic radiation therapy alone as adjuvant therapy after radical surgery in high-risk early-stage cancer of the cervix. J Clin Oncol 2000; 18: 1606–13.

9. Ambrose J, Hounsfield G. Computerized transverse axial tomography. Br J Radiol 1973; 46: 148–149.

10. Portelance L, Chao, KS, Grigsby PW, et al. Intensity-modulated radiation therapy (IMRT) reduces small bowel, rectum, and bladder doses in patients with cervical cancer receiving pelvic and para-aortic irradiation. Int J Radiat Oncol Biol Phys 2001; 51: 261–266.

11. Mundt AJ, Lujan AE, Rotmensch J, et al. Intensity-modulated whole pelvic radiotherapy in women with gynecologic malignancies. Int J Radiat Oncol Biol Phys 2002; 52: 1330–1337.

12. Lin Y, Chen K, Lu Z, et al. Intensity-modulated radiation therapy for definitive treatment of cervical cancer: A meta-analysis. Radiat Oncol 2018; 13: 177.

13. Chan P, Dinniwell R, Haider MA, et al. Interand intrafractional tumor and organ movement in patients with cervical cancer undergoing radiotherapy: A cinematic-MRI point-of-interest study. Int J Radiat Oncol Biol Phys 2008; 70: 1507–1515.

14. Jadon R, Pembroke CA, Hanna CL, et al. A systematic review of organ motion and image-guided strategies in external beam radiotherapy for cervical cancer. Clin Oncol (R Coll Radiol) 2014; 26: 185–196.

15. Bondar L, Hoogeman M, Mens JW, et al. Toward an individualized target motion management for IMRT of cervical cancer based on model-predicted cervix-uterus shape and position. Radiother Oncol 2011; 99: 240–245.

16. Shelley CE, Barraclough LH, Nelder CL, et al. Adaptive Radiotherapy in the Management of Cervical Cancer: Review of Strategies and Clinical Implementation. Clinical Oncology 2021; 33: 579–590.

17. Polgár C, Major T, Varga S. Radiotherapy and radiochemotherapy of cervical cancer. Magy Onkol 2022; 66: 307–314.

18. Pötter R, Tanderup K, Kirisits C, et al. The EMBRACE II study: The outcome and prospect of two decades of evolution within the GEC-ESTRO GYN working group and the EMBRACE studies. Clin Transl Radiat Oncol 2018; 9: 48–60.

19. Haie-Meder C, Pötter R, Van Limbergen E, et al. Recommendations from gynaecological (GYN) GEC-ESTRO Working Group (I): concepts and terms in 3D image based 3D treatment planning in cervix cancer brachytherapy with emphasis on MRI assessment of GTV and CTV. Radiother Oncol 2005; 74: 235–45.

20. Mahantshetty U, Poetter R, Beriwal S, et al. IBS-GEC ESTRO-ABS recommendations for CT based contouring in image guided adaptive brachytherapy for cervical cancer. Radiother Oncol 2021; 160: 273-284.

21. Charra-Brunaud C, Harter V, Delannes M, et al. Impact of 3D image-based PDR brachytherapy on outcome of patients treated for cervix carcinoma in France: Results of the French STIC prospective study. Radiother Oncol 2012; 103: 305–313.

22. Pötter R, Tanderup K, Schmid MP, et al. MRI-guided adaptive brachytherapy in locally advanced cervical cancer (EMBRACE-I): a multicentre prospective cohort study. Lancet Oncol 2021; 22: 538–47.

23. Sturdza A, Pötter R, Fokdal LU, et al. Image guided brachytherapy in locally advanced cervical cancer: Improved pelvic control and survival in Retro-EMBRACE, a multicenter cohort study. Radiotherapy and Oncology 2016; 120: 428–33.

24. Pötter R, Tanderup K, Kirisits C, et al. The EMBRACE II study: The outcome and prospect of two decades of evolution within the GEC-ESTRO GYN working group and the EMBRACE studies. Clin Transl Radiat Oncol 2018; 9: 48–60.

25. Sagae S, Toita T, Matsuura M, et al. Improvement in radiation techniques for locally advanced cervical cancer during the last two decades. International Journal of Gynecologic Cancer 2023; 33: 1295–1303.

26. Albuquerque K, Tumati V, Lea J, et al. A phase II trial of stereotactic ablative radiation therapy as a boost for locally advanced cervical cancer. Int J Radiat Oncol Biol Phys 2020; 106: 464–71.

27. Faye MD, Alfieri J. Advances in Radiation Oncology for the Treatment of Cervical Cancer. Current Oncology 2022; 29: 928–944.

28. Mezache L, Paniccia B, Nyinawabera A, et al. Enhanced expression of PD-L1 in cervical intraepithelial neoplasia and cervical cancers. Mod Pathol 2015; 28: 1594–1602.

29. Monk BJ, Toita T, Wu X, et al. Durvalumab versus placebo with chemoradiotherapy for locally advanced cervical cancer (CALLA): a randomised, double-blind, phase 3 trial. Lancet Oncol 2023; 24: 1334–1348.

30. Lorusso D, Xiang Y, Hasegawa K, et al. Pembrolizumab plus chemoradiotherapy for high-risk locally advanced cervical cancer: A randomized, double-blind, phase III ENGOT-cx11/GOG-3047/KEYNOTE-A18 study. Annals of Oncology 2023; 34: 1279–1280.

31. McCormack M, Gallardo Rincón D, Eminowicz G, et al. A randomised phase III trial of induction chemotherapy followed by chemoradiation compared with chemoradiation alone in locally advanced cervical cancer: The GCIG INTERLACE trial. Annals of Oncology 2023; 34: 1276.