

A dirofilariosis – fonalféreg-fertőzés – ritka esete fej-nyak sebészeti területen

Andó Réka dr.¹ ■ Dános Kornél dr.¹ ■ Lakatos Lili dr.²
Fritz Péter dr.³ ■ Kucsera István dr.⁴ ■ Tamás László dr.¹

¹Semmelweis Egyetem, Általános Orvostudományi Kar, Fül-Orr-Gégészeti és Fej-Nyaksebészeti Klinika, Budapest

²Szent Imre Kórház, Fül-Orr-Gégészeti Osztály, Budapest

³Miskolci Egyetem, Egészségügyi Kar, Miskolc

⁴Országos Közegészségügyi Intézet, Parazitológiai Osztály, Budapest

A dirofilariosis egy élősködő fonalféreg által okozott fertőző betegség. Az emberi fertőzésekért – szúnyog csípésével közvetítetten – többnyire a *Dirofilaria repens* felelős, az eredeti behatolás közvetlen környezetétől nem messze kialakuló bőrdirofilariosist okozva (csomót). Az utóbbi időben az emberen észlelt dirofilariosis növekvő tendenciát mutat. Esetismertetésünkben egy 35 éves nőbeteg néhány hete tartó halántéktáji fájdalomának és duzzanatának háttérében a bőr alatti zsírszövetbe és részben a temporalis izomba ágyazott fonalférget igazoltunk. A hosszas kivizsgálás alatt több lehetséges diagnózis is felmerült: orbánc, kezdődő herpes zoster fertőzés, arteritis temporalis. A végső eredményt a halántékrégió ultrahangvizsgálata szolgáltatta, mely helminthiasist véleményezett. Infektológus javaslatára sebészi feltárás és az elváltozás eltávolítása történt, melynek feldolgozása során egy nőtény fonalféreg igazolódott. Orv Hetil. 2018; 159(45): 1844–1847.

Kulcsszavak: humán dirofilariosis, subcutan csomó, szúnyog

Dirofilariasis in the head and neck region

Case report

Dirofilariasis refers to an infection caused by a specific parasitic roundworm. *Dirofilaria repens* – transmitted by mosquito bites – accounts for most human cases. The parasite forms a subcutaneous mass called cutaneous dirofilariasis near the original site of intrusion. The incidence of human infections shows an increasing tendency.

We report a case of a 35-year-old woman presenting with three-week history of a painful swelling in the temporal region. The initial diagnostic work-up revealed a roundworm embedded in the subcutaneous fat tissue and temporal muscle. Differential diagnosis included erysipelas, herpes zoster, temporal arteritis. The final diagnosis of helminthiasis was established by ultrasound examination. A multidisciplinary consultation including infectious diseases specialist suggested surgical removal of the lesion. The microbiological examination of the specimen confirmed the presence of a female *Dirofilaria repens*.

Keywords: dirofilariasis, subcutaneous mass, mosquito

Andó R, Dános K, Lakatos L, Fritz P, Kucsera I, Tamás L. [Dirofilariasis in the head and neck region. Case report]. Orv Hetil. 2018; 159(45): 1844–1847.

(Beérkezett: 2018. június 10.; elfogadva: 2018. június 22.)

A dirofilariosis egy élősködő fonalféreg által okozott fertőző betegség. Európában az emberi fertőzésekért az elsősorban subcutan csomókat okozó *Dirofilaria repens* és a leginkább pulmonalis megjelenést mutató *D. immitis* felelős.

A *D. repens* indirekt fejlődésű parazita, amely primer rezervoárként a leggyakrabban kutyáról – a szúnyog

mint köztesgazda (vektor) közvetítésével (csípés, vérszívással, majd újabb csípéssel) – terjed át az emberre.

Értelemszerűen így a ruhával nem borított, jobban exponált testtájakon fordul elő a leginkább. A kevésbé gyakori periorbitalis és subconjunctivalis elváltozások a sajátos anatómiai viszonyoknak köszönhetően sokkal hamarabb kerülnek felismerésre, mint a jellemzőbb ma-

nifesztaciónak számító subcutan csomók, melyek a csípés időpontjától számított néhány héten belül alakulnak ki. Mivel a parazita a szervezetben csak nagyon kis távokon belül képes elmozdulni, a leggyakrabban a korábbi csípés helyéhez igen közel alakulnak ki a csomók.

A bőr alatti csomók ritkán és hetek múltán okoznak panaszt, és a legtöbb esetben a páciens már nem tudja összefüggésbe hozni, hogy a csomó megjelenésének helyének közelében hetekkel azelőtt szúnyog csípte meg.

A *Dirofilaria* fejlődése szempontjából az emberi szervezet gyakran zsákutcát jelent, mert míg a kutyában – vagy ritkábban macskában – a szúnyogcsípéssel továbbadott fertőzött állat véréből bejutó fejlődési alakok (microfilariák) képesek ivarérett féreggé fejlődni és microfilariák képzésével primer rezervoárrá tenni a házi kedvencet, addig az emberben az ivarérett féreggé válás nagyon ritkán figyelhető meg, microfilaraemiát kimutatni pedig extrém ritkán lehet csupán.

Az Országos Közegészségügyi Intézetben diagnosztizált dirofilariosis esetek területi eloszlását figyelembe véve a Duna és a Tisza vízgyűjtő területei kapnak kiemelt fontosságot, mert itt a szúnyogpopuláció sűrűsége értelemszerűen nagyobb. A 2000 és 2017 közötti időszakban 110 beérkezett humán zoonosisos betegből csupán egy páciens véréből sikerült kimutatni a microfilariákat!

A javasolt terápia sebészi jellegű, a féreg és a férget tartalmazó granuloma (mely a mi esetünkben az ultrahangos és intraoperatív kép alapján is „tömlő”-nek imponált) kimetszése végleges gyógyulást eredményez. Szisztémás anthelminticus kezelés nem szükséges [1–3].

Hazánkban *Dirofilaria* okozta emberi megbetegedésekről több közlemény jelent meg [1–3]. Szemészeti manifesztációról elsőként 1968-ban Németh és Kugler számoltak be [4]. Parlagi és mtsai 2000-ben a szemhéjban lévő granuloma kimetszése és mikroszkópos vizsgálata alapján azonosították a *Dirofilaria*-t [5], Hári Kovács és mtsai pedig subconjunctivalisan elhelyezkedő *D. repens* példányát távolították el élő állapotban [6].

Esetismertetés

Egy 35 éves nőbeteg 2016 nyarán kerül felvételre a Semmelweis Egyetem Fül-Orr-Gégészeti Klinikájára csaknem egy hónapos panaszokkal, részletes neurológiai és belgyógyászati kivizsgálást követően.

A páciens hetek óta panaszolt bal halántéktájon kezdetben zibbadó és bizonytalan fájdalommal járó, majd egyre növekvő, nem egyértelműen körülhatárolható, feszítő terimét.

Kezdetben, míg csak a zibbadás és diszkomfort volt jellemző, neurológiai és belgyógyászati konzultációk során a koponya mágneses rezonanciás (MR-), majd számítógépes tomográfus (CT-) vizsgálatával kizárták az intracranialis vérzéses és ischaemiás elváltozásokat, és elvetették a scleroris multiplex gyanúját. Kicsit később a fájdalom hasogatóvá váló jellege és egyértelműen lokali-

zált volta kapcsán kizárásra került az arteritis temporalis diagnózis is. A további lehetőségként felvetett herpes zoster sem igazolódott az idő előrehaladtával elmaradó herpeszes erupciók okán.

Intézetünkbe a beteget akkor irányították, amikor a halántéktáji fájdalomhoz már körülbelül tenyérnyi területen észlelhető ödémás jellegű egyértelmű duzzanat is társult.

A felvételkor készült laborvizsgálat kóros értéktartományban csupán minimálisan emelkedett fehérvérsejtszámot igazolt (13,88 giga/l), a C-reaktív protein értéke 2,5 mg/l volt (0–5 közötti a normáltartomány).

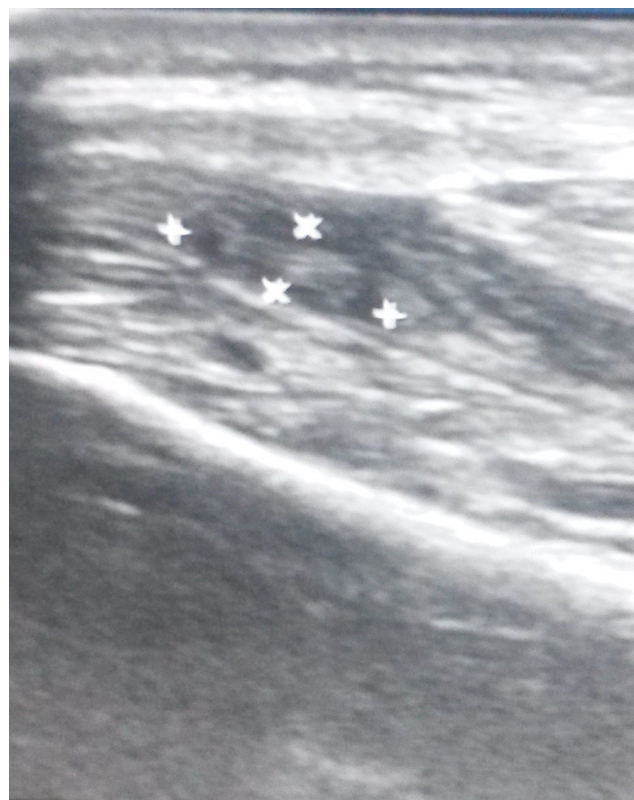
A terület ultrahangos vizsgálata mellett döntöttünk, melynek leletét idézzük:

„Bal oldalon a temporalis régióban a fájdalmas területnek megfelelően a subcutan zsírszövetben és részben az izomszövetben belül egy 3 cm hosszú, 4–7 mm széles tubularis echoszegény képlet látható, amelyen belül egy echódús szegélyű tubularis echódús képlet észlelhető, melynek medialis vége felkunkorodik. A környező subcutan zsírszövet ödémásan beszűrt.

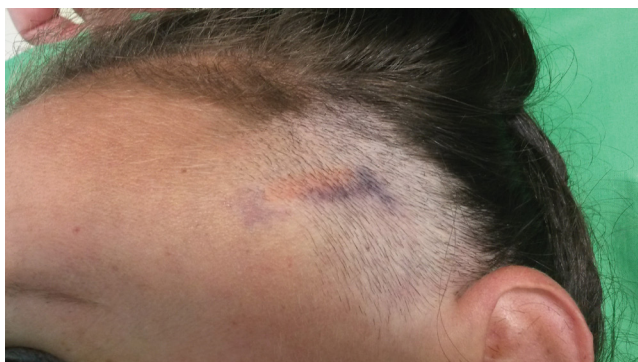Vélemény: Bal oldalon temporálisan helminthiasisnak megfelelő képlet” (1. ábra).

Az Országos Közegészségügyi Intézet Parazitológiai Osztályának főorvosával konzultálva (dr. Kucsra István) a parazitának és az azt körülvevő granulációs szövet (tömlő) *in toto* eltávolítása mellett döntöttünk.

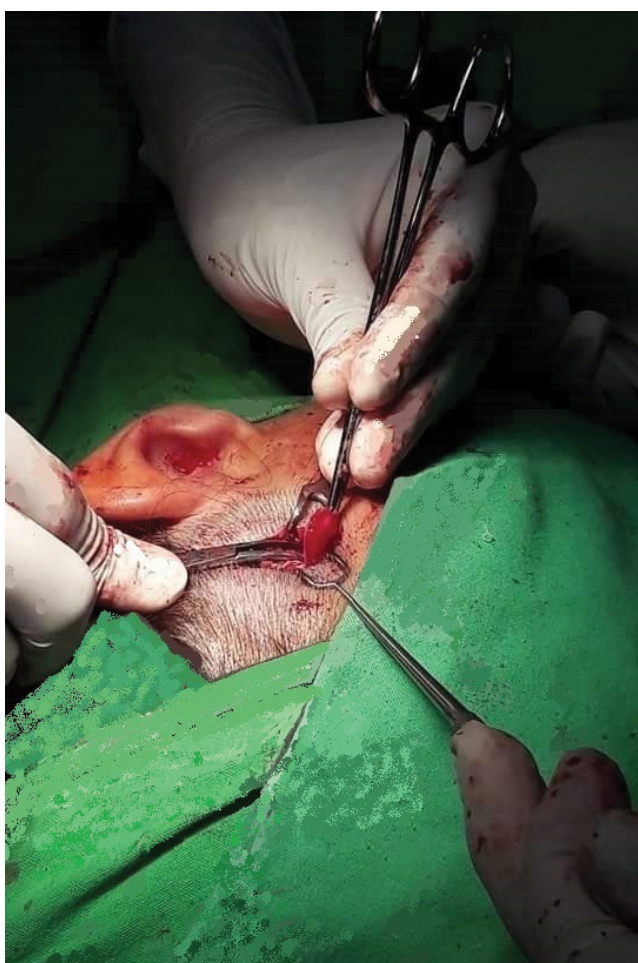A sebészi eltávolítás tervezésekor, mivel tapintási lelet alapján a helyi ödémás környezet miatt az elváltozás nem



1. ábra | A parazita ultrahangos felvétele



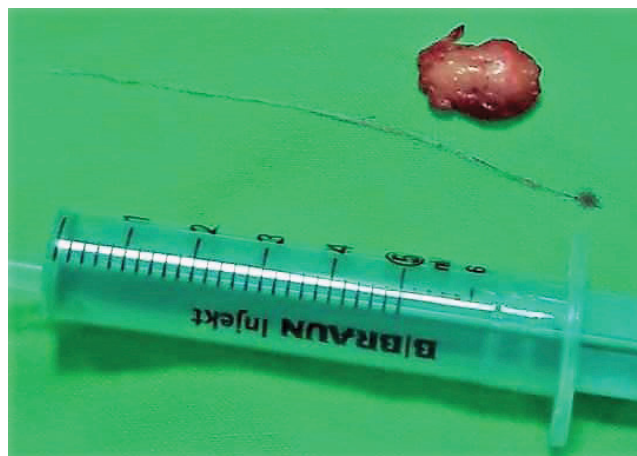
2. ábra | A parazita elhelyezkedése, bejelöléssel




3. ábra | Intraoperatív felvétel

volt egyértelműen beazonosítható, ultrahangvezérlés mellett pontos bejelölést végeztünk (2. ábra).

Intraoperatívan a temporalis izom fasciája alatt rábukantunk a tömlőre, melynek vízcsepp formájú alakja szépen elkülönült a környező szövetektől. Finoman preparálva, majd kiemelve a környező lágyrészek közül (3. ábra), az volt az érzésünk, mintha egy gyöngyöt húznánk le a zsinórról, amelyre fel volt fűzve. Ezen „zsinór”-t visszakövtük, és gyengéd húzással „öt” is kiemeltük a sebési területből (4. ábra).



4. ábra | A parazita és az őt körülvevő granulációs szövet



5. ábra | Az élő parazita

Az eltávolított és a sebészeti beavatkozás közben tömlőjéből kihúzott parazitát fiziológias sóoldatba helyeztük, amelyben pár perc elteltével aktív életjeleket mutatva mozgott, úszkált (5. ábra).

A tömlőnek vélt lágyrészt szövettani feldolgozásra, míg a parazitát, illetve a műtét hajnalán vett vérmintát az Országos Közegészségügyi Intézetbe küldtük azonosításra.

A szövettani lelet:

„A beküldött szövetfragmentumokban olyan eosinophiliával kísért granulomatosus gyulladás szövettani képét láttuk, amely alapján a klinikai adatokat is figyelembe véve parazitainfecióról van szó.”

A parazita és a vérminta elemzésének lelete:

„A 11,5 mm-es nőstény fonalféreg még nem ivarérett. A küldött vérmintában microfilaraemia nem igazolódott.”

Megbeszélés

Az Országos Közegészségügyi Intézetnek az utóbbi években megjelent, fonalféreg-fertőzéssel kapcsolatos cikkei és közleményei alapján a humán dirofilariosis hazánkban még sporadikusnak minősíthető, de a növekvő

humán esetek száma és az állatorvosi jelentések adatai is megerősítik azt a véleményt, hogy a dirofilariosis Magyarországon az „emerging zoonosis” kategóriába tartozik [3].

A magyarországi szabadidős nyári tevékenységek kapcsán, a Balaton és a nagy folyóink partján szinte mindenki számára adott a víz melletti tartózkodás lehetősége.

Ezzel párhuzamosan egyre inkább tért hódít a „házi kedvencek” (kutya, macska) tartása, és nem utolsósorban a globális felmelegedés ténye is kedvez a szúnyogok elszaporodásának.

Még a részletes anamnézis sem biztos, hogy közelebb viszi a szakembert dirofilariosis gyanúja esetén a diagnózishoz, mivel azon kérdésekre, hogy valakit csípett-e meg szúnyog az elmúlt hetekben, járt-e vízparton, vagy van-e neki vagy a közvetlen környezetében valakinek házi kedvence, a páciensek legnagyobb részétől valószínűleg három igen választ fog kapni.

Ettől függetlenül azonban a bizonytalan viselkedésű bőr és a fedetlen testtájak granulomatosis elváltozásai esetén érdemes gondolni erre a zoonosisra is.

Anyagi támogatás: A közlemény megírása anyagi támogatásban nem részesült.

Szerzői munkamegosztás: A. R.: Betegvezetés, kivizsgálás, adatgyűjtés, sebészi beavatkozás. D. K., L. L.: Betegvezetési segédkezés. F. P.: Tanácsadás szakértőként, a

kézirat szerkesztése. K. I.: Epidemiológiai háttér-információk, a parazita azonosítása. T. L.: Szakmai vezető.

Érdeklőségek: A szerzőknek nincsenek érdeklőségeik.

Irodalom

- [1] Kucsera I, Szénási Zs, Danka J. Review of human dirofilariosis diagnosed at the Department of Parasitology, National Center for Epidemiology, Budapest, Hungary. In: *Dirofilaria immitis* and *D. repens* in dog and cat and human infections. Volume 8 of *Mappe parassitologiche*. Veterinary Parasitology and Parasitic Diseases, Department of Pathology and Animal Health, Faculty of Veterinary Medicine, University of Naples Federico II, 2007; p. 197.
- [2] Kucsera I, Danka J, Szénási Zs. Further data about human dirofilariosis in Hungary. *Acta Microbiol Immunol. Hung.* 2009; 56(Suppl 2): 194.
- [3] Dóczi I, Bereczki T, Gyetvai T, et al. Description of five dirofilariosis cases in South Hungary and review epidemiology of this disease for the country. *Wien Klin Wochenschr.* 2015; 127: 696–702.
- [4] Németh B, Kugler S. Ophthalmofilariosis. [Ophthalmofilariosis.] *Orv Hetil.* 1968; 109: 195–197. [Hungarian]
- [5] Parlagi Gy, Sumi Á, Elek G, et al. Orbital dirofilariosis. [Szemüregi dirofilariosis.] *Szemészet* 2000; 137: 105–107. [Hungarian]
- [6] Hány Kovács A, Szénási Zs, Tiszlavitz L, et al. New case of ophthalmofilariosis in Hungary. [Ophthalmofilariosis újabb esete Magyarországon.] *Szemészet* 2002; 139: 109–112. [Hungarian]

(Andó Réka dr.,
Budapest, Szigony u. 36., 1083
e-mail: drandoreka@gmail.com)

Felhívás előfizetésre

Legyen Olvasónk a következő évben is!

Fizessen elő az *Orvosi Hetilap* 2019-es évfolyamára!

Egy füzet ára: 1150 Ft.

Éves előfizetési díj: 49 900 Ft, nyugdíjasoknak: 39 900 Ft.

Az online változat éves előfizetési díja: 29 900 Ft.

A cikk a Creative Commons Attribution-NonCommercial 4.0 International License (<https://creativecommons.org/licenses/by-nc/4.0>) feltételei szerint publikált Open Access közlemény, melynek szellemében a cikk nem kereskedelmi célból bármilyen médiumban szabadon felhasználható, megosztható és újraközölhető, feltéve, hogy az eredeti szerző és a közlés helye, illetve a CC License linkje és az esetlegesen végrehajtott módosítások feltüntetésre kerülnek.