

Az alsó tápcsatornai endoszkópos ultrahangvizsgálat

Fábián Anna dr. ■ Bor Renáta dr. ■ Bősze Zsófia dr. ■ Tóth Tibor
Bacsur Péter dr. ■ Bálint Anita dr. ■ Farkas Klaudia dr. ■ Resál Tamás dr.
Rutka Mariann dr. ■ Molnár Tamás dr. ■ Szepes Zoltán dr.

Szegedi Tudományegyetem, Szent-Györgyi Albert Orvostudományi Kar, Belgyógyászati Klinika, Szeged

Az endoszkópiát és az ultrahangtechnikát ötvöző, a tápcsatorna falának és a környező szerveknek és szöveteknek a vizualizálására minimálisan invazív módon alkalmas endoszkópos ultrahangvizsgálat az 1980-as évekbeli kifejlesztése óta jelentős technikai fejlesztéseken esett át. Ezáltal a vizsgálat indikációs köre folyamatosan bővül, így a diagnosztikus indikációk mellett már terápiás beavatkozásokra is lehetőséget biztosíthat. A rectumtumorok stádiummeghatározásában a legfrissebb ajánlások alapján a rectalis ultrahangvizsgálat – néhány speciális esettől eltekintve – elsősorban másodvonalbeli, kiegészítő modalitásként jön szóba a mágneses rezonanciás képalkotás mellett. Előrettekintő echoendoszkópok és a munkacsatornán bevezethető ultrahangos miniszondák alkalmazásával a proximálisabb vastagbél területére is kiterjeszhető az endoszkópos ultrahangvizsgálat alkalmazása. A rectalis vizsgálat emellett a subepithelialis laesiók differenciáldiagnosztikájában, a rectalis varixok azonosításában, valamint a gyulladásos bélbetegségek és a perianalis szövődmények diagnosztikájában is fontos szerepet játszhat. Az eljárás diagnosztikus pontossága bizonyos esetekben ultrahangvezérelt mintavétellel növelhető. A rectalis ultrahangvizsgálat terápiás alkalmazási területei egyelőre inkább ígéretes lehetőségek, mintsem a bevett klinikai gyakorlat részei, a jövőben azonban várhatóan egyre nagyobb teret nyerhetnek. A jelen összefoglaló célja az alsó tápcsatornai ultrahangvizsgálattal kapcsolatos általános ismeretek bemutatása mellett a vizsgálat indikációs körének áttekintése, beleértve a diagnosztikus és a terápiás indikációkat is.

Orv Hetil. 2023; 164(30): 1176–1186.

Kulcsszavak: rectalis endoszkópos ultrahangvizsgálat, rectumcarcinoma, subepithelialis laesio, gyulladásos bélbetegség, intervenció

Endoscopic ultrasound in the lower gastrointestinal tract

Endoscopic ultrasound is a minimally invasive modality that combines endoscopy with ultrasound, providing a possibility to visualize the wall of the gastrointestinal tract and adjacent tissues and organs. Since the development of the modality in the 1980s, advancements in endoscopic ultrasound technology have led to increasingly broadening indications: besides diagnostic indications, therapeutic indications have also expanded greatly. According to recent guidelines regarding rectal cancer staging, rectal ultrasonography is mainly considered to be a secondary imaging modality compared to magnetic resonance imaging. With the use of forward-viewing echoendoscopes and ultrasound miniprobes that can be inserted through the working channel of the endoscope, endoscopic ultrasound technology can be expanded to proximal, colonic areas as well. Rectal ultrasonography can also play an important role in the differential diagnosis of subepithelial lesions, in the detection of rectal varices, in the diagnosis of inflammatory bowel diseases as well as perianal complications. Diagnostic accuracy can further be improved with the addition of ultrasound-guided sampling in certain cases. Currently, therapeutic indications are more like promising possibilities, than part of everyday clinical practice, but this might change in the near future. The purpose of this review is to summarize the current indications of rectal ultrasound in the clinical practice, including diagnostic and therapeutic ones as well.

Keywords: rectal endoscopic ultrasound, rectal cancer, subepithelial lesion, inflammatory bowel disease, intervention

Fábián A, Bor R, Bősze Zs, Tóth T, Bacsur P, Bálint A, Farkas K, Resál T, Rutka M, Molnár T, Szepes Z. [Endoscopic ultrasound in the lower gastrointestinal tract]. Orv Hetil. 2023; 164(30): 1176–1186.

(Beérkezett: 2023. március 5.; elfogadva: 2023. május 6.)

Rövidítések

ASGE = (American Society for Gastrointestinal Endoscopy) Amerikai Gastrointestinalis Endoszkópos Társaság; CCD = (charge-coupled device) töltéscsatolt eszköz; CI = (confidence interval) konfidenciaintervallum; EMR = endoszkópos mucosaresectio; ENETS = (European Neuroendocrine Tumor Society) Európai Neuroendokrin Tumor Társaság; ESD = endoszkópos submucosa-dissectio; ESGE = (European Society of Gastrointestinal Endoscopy) Európai Gastrointestinalis Endoszkópos Társaság; ESMO = (European Society for Medical Oncology) Európai Orvosi Onkológiai Társaság; FOCUS = (Forum for Canadian Endoscopic Ultrasound) Kanadai Endoszkópos Ultrahang Fórum; IBD = (inflammatory bowel disease) gyulladásoos bélbetegség; MRI = (magnetic resonance imaging) mágneses rezonanciás képalkotás; N = nodus; NCCN = (National Comprehensive Cancer Network) Nemzeti Rák Egészségsszervezet (Egyesült Államok); T = tumor; TNF = tumornekrózis-faktor

A rectalis ultrahangvizsgálat technikai háttere

Az endoszonográfiás technológia az 1980-as években fejlődött ki az endoszkópia és az ultrahangvizsgálat kombinálásával [1]. Működése az ultrahangos képalkotásnak megfelelően a piezoelektromos jelenségen alapul. A piezoelektromos kristályok transzducerben való elrendezésének síkjától függően radiális és lineáris típusú képalkotási módszert különböztethetünk meg. A radiális eszközök előnye, hogy 360 fokos képalkotást biztosítanak, az anorectum folyamatainak vizsgálatánál ennek a módszernek a használata terjedt el elsősorban. A lineáris eszközök segítségével a diagnosztikus vizsgálaton túl finomtű-aspirációval az elváltozásból mintavétel történhet, illetve célzott tumorelles kezelésre is mód nyílik. A hagyományos képalkotás 5–12 MHz frekvenciával történik, de újabban rendelkezésre állnak magas frekvenciával (12–20 MHz) dolgozó eszközök is. Ez utóbbiak részletesebb képet adnak a fali rétegekről, használatukkal pontosabb információt kaphatunk a korai daganatok kiterjedéséről, ellenben a perirectalis szövetek és a nyirokcsomók megítélése limitált lehet ilyen esetekben.

A vizsgálat történhet flexibilis echoendoszkóppal, merev, vak rectalis ultrahangfejjel vagy a hagyományos endoszkóp munkacsatornáján keresztül bevezethető ultrahangszonda (nagy frekvenciájú ún. „miniszonda”) segítségével. Ez utóbbi előnye, hogy a lument jelentősen beszűkítő tumorok esetén is alkalmazható, illetve hogy nem korlátozódik a rectumra, a colon teljes területe vizsgálható vele. A miniszondák élettartama limitált, beszerzési költségük nagy, így a daganatstádium-meghatározásban csupán korlátozottan állnak rendelkezésre [2, 3]. A merev eszközök nem rendelkeznek az endoszkópos képalkotáshoz szükséges száloptikás rendszerrel (száloptika-nyaláb és CCD-szenzor), így esetükben nincs lehetőség vizuális kontrollra; ezek kizárólag a rectum és a perianalis terület vizsgálatára alkalmasak. E problémák a vizsgált terület endoszkópos képi megjelenítését is lehetővé

tevé flexibilis echoendoszkópok alkalmazásával kiküszöbölhetők. Ezek az eszközök rugalmasságuknak köszönhetően könnyebben és a merev eszközöknél magasabban (a szigmbélig) vezethetők fel. Lumenszűkületet okozó tumorok esetén további előnyt jelenthet a rigid eszközöknél kisebb átmérőjük. Flexibilis eszközök esetén lehetőség van Doppler-mód használatára is, mely a nyirokcsomók azonosításában nyújthat segítséget [4].

Új fejlesztések

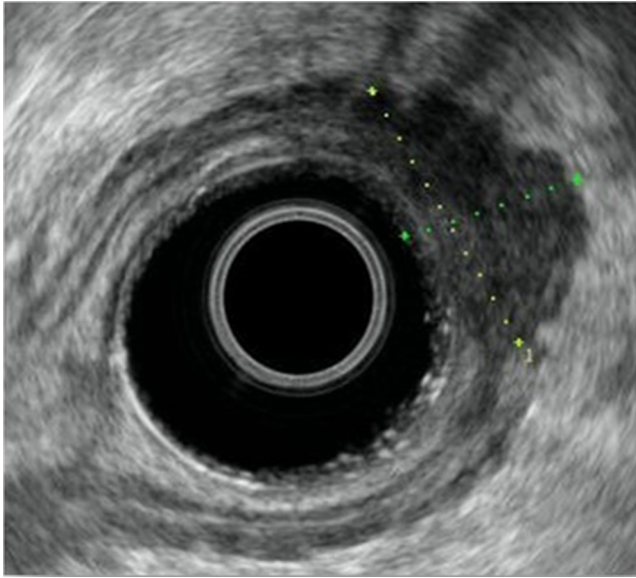
Az endoszkópos ultrahangtechnika fejlődésével olyan új módszerek jelentek meg, amelyek mind további információval szolgálhatnak a daganatok lokális kiterjedéséről, illetve a subepithelialis képletekről. Háromdimenziós endoszonográfia alkalmazásával a pontosság növelhető, a mesorectalis terjedés jobban meghatározható, mint a hagyományos, kétdimenziós képalkotással. A volumetriás mérések lehetővé teszik a kemoradioterápiára adott válasz becslését is. Az elasztográfia a szövetek rugalmasságának vizsgálatával a benignus és malignus elváltozások elkülönítésében tehet jó szolgálatot, valamint a nyirokcsomóstaging pontosságát javíthatja [5]. A nemrégiben bevezetett, előretékintő lineáris echoendoszkópokkal a teljes vastagbél területén elérhető az intraluminalis ultrahangvizsgálat. Ezek az eszközök a teljes értékű endoszkópos kép mellett finomtű-biopszia útján történő mintavételi lehetőséggel is rendelkeznek. A standard kolonoszkópok munkacsatornáján keresztül vezetett vizsgálati miniszondával lehetővé válik a felszíni biopszia mellett a 360 fokos ultrahangnézet a teljes vastagbélben.

A vizsgálat menete

A rectalis ultrahangvizsgálat ambulánsan végezhető beavatkozás. Szedáció alkalmazására rutinszerűen nincs szükség, de igény szerint természetesen adható. A vizsgálatot megelőzően béltisztítás szükséges. Első lépésként rectalis digitális vizsgálat történik, ezt követően kerül sor a transzducer felvezetésére a kívánt magassáig. Tumorok esetén ez lehetőség szerint a folyamat felső széle feletti magasságot jelenti, így van ugyanis lehetőség a teljes tumormassza vizsgálatára. Az akusztikus csatolás és így a megfelelő képminőség biztosításához az eszköz végén lévő ballont vagy az egész lument vízzel töltik fel, majd az eszköz lassú kihúzása közben kerül sor a kérdéses elváltozások valós idejű megítélésére. Az indikációs köröket és a terápiás lehetőségeket az alábbi fejezetekben mutatjuk be.

A rectalis ultrahangvizsgálat szerepe a rectumtumorok stádiummeghatározásában

Rectalis tumorok esetén a következő kérdések merülnek fel, melyekre az endoszkóposnak választ kell adnia: korai tumorok esetén lehetséges-e azok endoszkópos úton



1. ábra | Rectumtumor-recidíva endoszkópos ultrahangképe

történi eltávolítása (a daganat involválja-e a submucosa mélyebb rétegeit), vagy sebészi megoldásra van szükség? A primer rectumdaganat milyen mélyen terjed a fal rétegeibe, és vannak-e nyirokcsomóáttétei (staging)? Szükség lehet továbbá a neoadjuváns kezelést követően a tumorstádium műtét előtti meghatározására (re-staging), valamint a lokális recidívák felderítésére (1. ábra). Széles körű elérhetősége, nagy pontossága, viszonylag jó tolerálhatósága és költséghatékony volta miatt a rectalis daganatok lokális kiterjedésének meghatározásában (különösen a korai stádiumú tumorok esetén) régóta fontos szerepet tölt be a mágneses rezonanciás képalkotás (MRI) mellett. Ugyanakkor a nemzetközi ajánlásokat tekintve az elmúlt években paradigmaváltás figyelhető meg az optimális stádiummeghatározási modalitás tekintetében. Míg az Amerikai Gastrointestinalis Endoszkópos Társaság (ASGE) 2013. évi ajánlása a rectalis ultrahangvizsgálat alapján történő terápiás döntéshozatal mellett foglalt állást [6], az Európai Orvosi Onkológiai Társaság (ESMO) 2017. évi ajánlása [7] már a kismedencei MRI-t jelöli meg a lokális stádiummeghatározás legpontosabb eszközeként, amely képes az extramuralis vascularis terjedés, a T-stádium, illetve a circumferentialis resectiós szél érintettségének meghatározására, valamint alkalmas a recidíva és a szinkrón/metakrón távoli metasztázisok rizikójának előrejelzésére. A rectalis ultrahangvizsgálat elsődlegesen a korai stádiumú (csak submucosa-inváziót mutató) rectumtumorok esetén jön szóba alternatívaként. Ezzel összhangban az egyesült államokbeli Nemzeti Rák Egészségügyi Szervezet (NCCN) rectumtumorokra vonatkozó ajánlásának legfrissebb verziója a rectalis ultrahangvizsgálatot a kismedencei MRI kontraindikációja (például pacemaker) esetén javasolja, valamint a felületes laesiók esetén alternatív vizsgálóeljárásként [8]. Mindazonáltal a stagingre legin-

kább alkalmas vizsgálati módszer megválasztása esetenként nehézséget okozhat az MRI költségei és limitált regionális elérhetősége miatt.

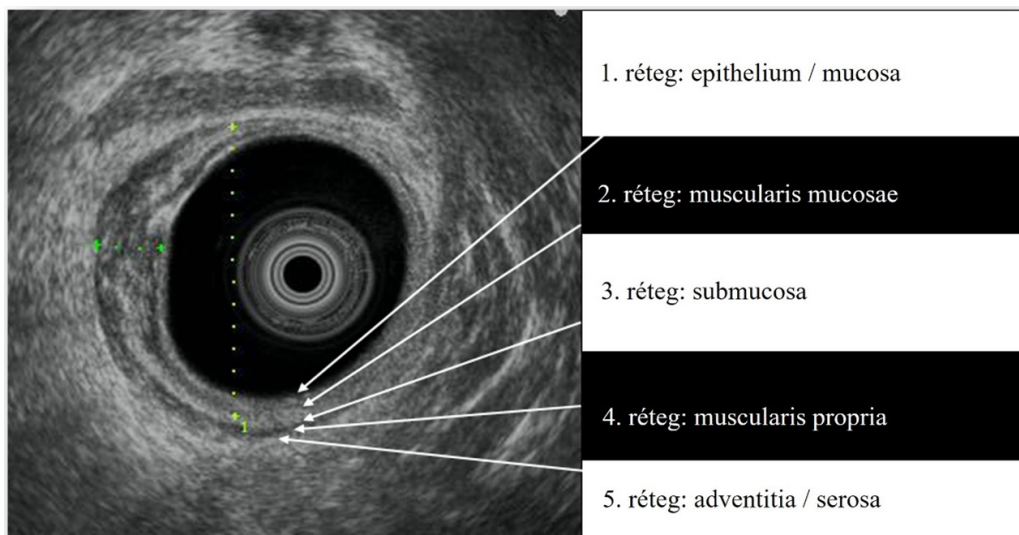
Egy friss metaanalízis eredményei alapján a T-stádium-meghatározás vonatkozásában a rectalis ultrahangvizsgálat és a kismedencei MRI pontossága hasonló (91%, illetve 87%; $p = 0,409$). A 7 „head-to-head” összehasonlító vizsgálat 331 betegének adatai alapján történő elemzés során a rectalis ultrahangvizsgálat „poolozott” szenzitivitása 82% (95% CI: 72–89%), „poolozott” specificitása pedig 91% (95% CI: 77–96%) volt. MRI esetén a „poolozott” szenzitivitást és specificitást 69%-nak (95% CI: 55–81%), illetve 88%-nak (95% CI: 79–93%) találták. Ugyanakkor T1-stádiumú tumorok esetén szembevetendő szenzitivitásbeli különbség volt tapasztalható az endoszkópos ultrahangvizsgálat javára (78% vs. 47%), míg az előrehaladottabb tumorstádiumok esetén az MRI bizonyult magasabb érzékenységűnek. Az N-stádium-meghatározás tekintetében a két modalitás pontossága hasonlóan adódott: rectalis ultrahangvizsgálat esetén 92%, MRI esetén 93% volt ($p = 0,389$) [9].

A végbélpolipok endoszkópos eltávolíthatóságának megítélése

A végbéldaganatok biopsziára alapozott benignus-malignus differenciálási módszere a fokális carcinomák miatt akár 24%-ban tévedhet, amit nem szabad figyelmen kívül hagyni az endoszkópos eltávolítás (azaz az endoszkópos mucosaresectio [EMR] és az endoszkópos submucosa-dissectio [ESD]) elbírálásakor [10]. Az ultrahangvizsgálat (adott esetben a szövetek feszülésének, elasztikus tulajdonságainak és keménységének meghatározására alkalmas elasztográfiával kombinálva) segítséget nyújthat a submucosa-invázió megítélésében: egy prospektív kohorszvizsgálat eredményei alapján az ultrahangvizsgálat 88%-os pontossággal képes elkülöníteni a rectalis adenomákat a korai carcinomáktól, míg MRI esetén a pontosság 75%-nak adódott [11, 12].

A rectumtumorok mélységi kiterjedésének (uT-stádium) meghatározása

Rectalis ultrahangvizsgálattal a rectum falának rétegei koncentrikus rétegekként jelennek meg, melyek eltérő echogenitásuk alapján különíthetők el. A hagyományos frekvenciatartományban a rectumfal öt rétege különíthető el: az első (echódús) réteg a felszínes mucosa és a vízzel telt ballon közti felszínnek felel meg, a második (echószegény) réteget a mucosa és a muscularis propria adja. A következő echódús réteg a submucosát jelöli, az újabb echószegény réteg a muscularis propriát, az utolsó echódús réteg pedig a bélfal és a perirectalis zsírszövet közti felszínnek felel meg (2. ábra). Magasabb frekvenciákon további rétegek azonosíthatók a submucosán belül, így lehetőség van az endoszkópos resectióra alkal-



2. ábra | A rectumtumorkok mélységi kiterjedésének (T-stádiumának) meghatározása
T = tumor

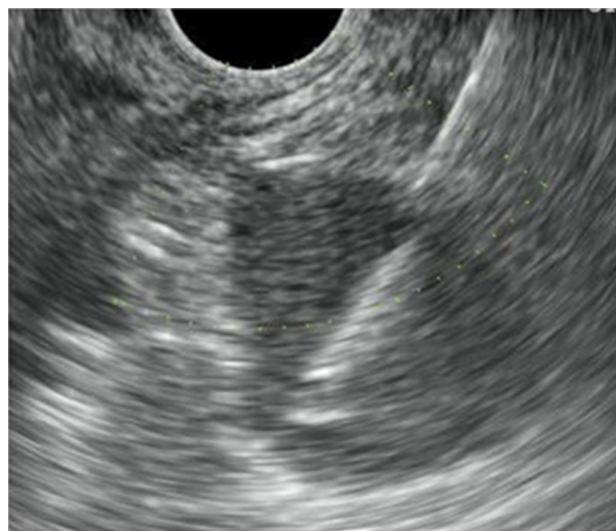mas, legfeljebb a submucosa felső harmadát involváló elváltozások azonosítására.

Az ultrahangképen a tumorok echoszegény, homogén képletként jelennek meg, mely a fal rétegeit kiszélesítheti, disruptiót okozhat bennük: a T1-stádiumú daganatok a mucosára és a submucosára lokalizálódnak, a T2-stádiumúak a submucosát áttörve infiltrálják a muscularis propriát. A T3-stádiumot a muscularis proprián való áttörés jelzi, a T4 pedig a környező szervek tumoros beszűrtségére utal. A mélységi kiterjedés meghatározásában problémát jelenthet az uT1–T2-, illetve az uT2–T3-stádiumok elkülönítése. Ilyenkor ugyanis az ultrahangképen sokszor nem azonosítható egyértelmű áttörés, a mélyebb rétegbe való terjedésre csak a két réteg közti határvonal egyenetlenné válása utal. Általánosságban elmondható, hogy a daganat mélységi kiterjedésének meghatározásakor a túlértékelés gyakoribb probléma, mint az alulértékelés. Ebben a tumor körül kialakuló gyulladásos reakciónak tulajdonítanak szerepet, amely nem különíthető el biztonsággal a tumoros folyamatától. Túlértékeléssel járhat továbbá a tumoros folyamatból történő mintavételt követően kialakuló haematoma is, de az alulértékeléstől való félelmet is megemlítik mint a túlértékelés lehetséges okát.

A rectalis ultrahangvizsgálat pontossága a rectumtumorkok stagingjében az irodalmi adatok alapján 63–96% [13, 14]. A kezdeti (1980–2008 közötti) eredményeket összesítő, összesen 5039 beteg adatait feldolgozó metaanalízis során az egyes T-stádiumok vonatkozásában kapott magas szenzitivitási és specificitási értékekkel szemben a későbbi vizsgálatok rámutattak az irodalmi adatok és a „valós életből származó” adatok közti eltérésre, és kiemelték a vizsgáló tapasztalatának, valamint az éves vizsgálatmennyiségnek a fontosságát, továbbá rávilágítottak a bevonási kritériumokból adódó szelekciós torzítás szerepére is [15–18].

A rectumtumorkok nyirokcsomó-érintettségének (uN-stádium) megítélése

Rectalis ultrahangvizsgálattal a nyirokcsomók megítélése azok morfológiai jellemzői alapján (alak, méret, echogenitás, lebenyezettség, homogenitás stb.) lehetséges. A metasztatikus nyirokcsomók rendszerint echoszegények, éles szélűek, kerekesebbek, és nagyobb fokú lebenyezettséget mutatnak, mint a gyulladásos, reaktív nyirokcsomók. Az áttétes nyirokcsomókra vonatkozó méretbeli kritérium meghatározása nem kevés problémát rejt magában, hiszen nyirokcsomó-megnagyobbodás lehet gyulladás következménye is, másrésztől viszont a normális méretű nyirokcsomók is tartalmazhatnak mikrometasztázisokat. Általában az 5 mm-nél nagyobb átmérőjű képleteket tekintjük patológiás méretűnek, de vannak, akik minden hypodens, kerek képletet nyirok-



3. ábra | Pararectalis nyirokcsomó ultrahangvezérelt mintavétele

csomóáttétként írják le, mérettől függetlenül. Ez a feltevés nem alaptalan, hiszen a metasztatikus nyirokcsomók 58%-ának átmérője 5 mm alatt van. Korai stádiumú tumzorok esetén ez az arány még nagyobb lehet. A méretkritérium csökkentésére irányuló próbálkozások azonban azt mutatják, hogy bár ilyenkor az N-staging szenzitivitása javul, a pontosság és a specificitás romlik [19].

Az irodalmi adatok szerint a nyirokcsomóstatus meghatározásának pontossága 62–87%. A vizsgálat sokkal inkább alkalmas a nyirokcsomóáttétek kizárására, mint azok igazolására [9, 14, 15, 20]. Az N-stádium meghatározásának pontossága javítható a nyirokcsomóból történő mintavétellel (3. ábra), illetve Doppler-mód használatával, mely a nyirokcsomók erektől való elkülönítését könnyítheti meg. Ugyanakkor az Európai Gastrointestinalis Endoszkópos Társaság (ESGE) 2017-ben megjelent irányelve nem javasolja a peritumoralis nyirokcsomók mintavételezését, mivel az az elérhető vizsgálatokban a morfológiai értékeléshez képest nem adott többletinformációt a terápia megválasztásakor [21].

Re-staging neoadjuváns kezelést követően

Az előrehaladott rectumtumzorok kezelésének alapterápiáját képező neoadjuváns kezelést [22] követő ismételt stádiummeghatározás (ún. re-staging) alapvető fontosságú a terápiás válasz meghatározásához és a további terápiás lehetőségek megválasztásához – a műtéti megoldás elbírálása az aktuális stádium alapján történik. Az onkológiai kezelés eredményeként bekövetkező szöveti változások (rectumfalban fellépő ödéma, fibrosis, gyulladás, necrosis) azonban olyan mértékben befolyásolhatják az iniciális staging során alkalmazott vizsgálmódszerek pontosságát, hogy azok a re-stagingre már nem feltétlenül lesznek alkalmasak. A rectalis ultrahangvizsgálat nem képes elkülöníteni a residualis tumorszövetet ezektől a változásoktól, így a stádium túlértékelése viszonylag gyakori hiba. Ennek megfelelően a teljes patológiai regresszió azonosítására sem alkalmas. Megjegyzendő azonban, hogy a residualis tumorszövet, amennyiben jelen van, minden esetben a fibroticus zónán belül helyezkedik el, így bár magának a tumornak a pontos kiterjedése nem határozható meg, de megadható az a terület, amelyen túl a daganat biztosan nem terjed.

A re-staging céljából végzett vizsgálatok pontossága elmarad az onkológiai kezelésben nem részesült vizsgálati csoportoké mögött, a re-staging során kapott T-stádium tekintetében a pontosság 40–75%, az N-stádium vonatkozásában pedig 47–84% [5, 16, 23, 24].

Az endoszkópos ultrahangvizsgálat szerepe a vastagbél-carcinomáknál

Bár az utóbbi években az endoszkópos ultrahang-miniszondák és az előretétekintő echoendoszkópok kifejlesztése lehetőséget teremtett a végbélhez képest proximáli-

sabban elhelyezkedő vastagbélrák stádiummeghatározására is, e módszerek alkalmazása a mindennapi gyakorlatban még nem terjedt el. A miniszondákat értékelő tanulmányok többsége nem vizsgálta külön azok pontosságát a végbél és az attól proximális vastagbél esetében, egy tanulmány ugyanakkor arról számol be, hogy a vastagbélrák ultrahangvizsgálattal történő stádiumbeosztása miniszondákkal 98%-ban volt kivitelezhető, a T-stádium-beosztás az esetek 88%-ában, az N-stádiummeghatározás pedig az esetek 82%-ában pontos [25, 26].

Egyéb neoplasiák az alsó gastrointestinalis traktusban

A végbélszatornára lokalizálódó laphámsejtes carcinoma stádiummeghatározása során az endoszkópos ultrahangvizsgálat másodvonalbeli modalitásnak számít az MRI-hez képest, annak limitált elérhetősége esetén jön szóba [27]. Morfológiai jelek alapján, valamint szükség esetén a rectumfalból és a környező szervekből történő mintavétellel kiegészítve az ultrahangvizsgálat segítséget nyújthat a vastagbél elsődleges és áttéti daganatainak elkülönítésében (például húgyhólyagrák, prosztatata, melanoma stb.) [28, 29]. A prosztatatacarcinoma diagnosztikájában és stádiummeghatározásában szintén szerepet játszhat: bár a T1-stádium és a nyirokcsomó-érintettség vonatkozásában limitált a diagnosztikus értéke, T2- és T3-stádiumú prosztatatacarcinoma esetén szenzitivitása 100%, specificitása 90% [30].

Subepithelialis laesiók

Az endoszkópos ultrahangvizsgálat gyakori indikációja az kolonoszkópia során leírt subepithelialis képlet vagy külső kompresszió értékelése. Az endoszkópos ultrahangvizsgálat 92%-os szenzitivitással és 100%-os specificitással alkalmas az extramuralis kompresszió és a subepithelialis képletek elkülönítésére [31]. A végbélben a standard ultrahangvizsgálat is alkalmazható, a proximális vastagbélben észlelt elváltozások esetén miniszondák vagy előretétekintő echoendoszkópok alkalmazására van szükség. Az ultrahangvizsgálat a rétegbeli lokalizáció és az echószerkezet alapján előre is jelezheti a végleges szövettani típust (1. táblázat) [28, 32, 33]. Az endoszkópos ultrahangvizsgálati leletben nyilatkozni szükséges a submucosus laesio méretéről, a kiindulási rétegről és a rétegek épségéről, valamint az esetleges endoszkópos vagy a sebészi resectio lehetőségéről, illetve szükségességéről [34]. Az echómentes képletek esetén a Doppler-mód alkalmazásával lehetséges a cysták érkepletektől való elkülönítése. Bár bizonyos subepithelialis képletek (lipoma, rectalis varixok, cysták) azonosítása a típusos megjelenés alapján diagnosztikus ultrahangvizsgálattal is lehetséges, összességében a diagnosztikus ultrahangvizsgálat alapján gyanított diagnózis és a szövettani mintavétel

1. táblázat | Alsó tápcsatornai subepithelialis laesiók és ultrahangvizsgálati jellegzetességeik [28, 32, 33]

	Laesio	A sejt származási helye	Kiindulási réteg (EUH)	Echogenitás	Egyéb tulajdonság	Mintavétel
Benignus laesiók	Leiomyoma	Simaizom, desmin+, C-kit-, CD34-	Második vagy negyedik	Hipoechogén	Kerek vagy ovális, jól demarkált; kalcifikáció miatt multilobularis echogén pontszerű megjelenés	Szükséges; GIST-től való elkülönítés
	Schwannoma	Schwann-sejt, orsósejt, S100+, C-kit-, CD34-	Negyedik	Hipoechogén	Kalcifikáció ritka	Szükséges; GIST-től, leiomyomától való elkülönítés
	Lippoma	Adipocyta	Harmadik	Hiperechogén	Sima szélek, sárgás szín, puha, biopsziás fogóval megnyomva „párna” jel	Nem szükséges
	Lymphangioma	Nyirok	Harmadik	Anechogén	Előfordulhat belső septum	Elvégezhető, Doppler-mód: nincs vascularisatio
	Varix	Portoszisztémás kollaterális vénák	Harmadik	Anechogén	Lineáris vagy kanyargós, kollaterálisok; endoszkópos kép: megvastagodott redő	Nem javasolt; Doppler-mód alkalmazása
	Cysta	Duplikációs cysták, veleszületett	Harmadik, de bármelyikben lehet	Anechogén	Összenyomható, kerek/ovális	Nem szükséges; Doppler-mód: nincs vascularisatio
	Endometriosis	Endometrialis mirigy	Negyedik	Hipoechogén	Rectum és szigma, inhomogén, submucosát infiltrálja 40%-ban	Elvégezhető
Malignus potenciállal rendelkező laesiók	Carcinoid (neuroendokrin) tumor	Epithelialis neoplasia neuroendokrin differenciációval	Második → harmadik	Hipoechogén	Általában <2 cm, centrálisan besüppedt; a jól differenciálttól a rosszul differenciáltig és infiltratívig	Szükséges; leiomyomától való elkülönítés
	GI stromalis tumor (GIST)	Cajal interszticiális sejtek C-kit+, CD34	Negyedik >> második	Hipoechogén; malignitás: heterogén/anechogén	Ritkán kalcifikáció jelenléte; a malignus GIST cystosus megjelenésű lehet	Szükséges; schwannomától, leiomyomától való elkülönítés
	Metasztázis vagy lymphoma	Primer tumor	Mindegyik	Hipoechogén	Heterogén massa	Szükséges
Egyéb, ritka eltérések	Fibroma	Mesenchyma	Harmadik	Hipoechogén		Elvégezhető
	Glomus	Mesenchymoglostest, C-kit-, CD34+/-, SMA+	Negyedik > harmadik	Hipoechogén vagy izoechogén	Kontrasztos EUH során fokozottan vaszkularizált	Elvégezhető
	Granularis sejtes tumor	Neuralis	Második, harmadik	Hipoechogén	Jól demarkált, kicsi, sessilis, endoszkópos képen sárgásfehér	Elvégezhető

CD = differenciációs klaszter; EUH = endoszkópos ultrahangvizsgálat; GI = gastrointestinalis; GIST = gastrointestinalis stromalis tumor

közi egyezés csupán 43–79%-ra tehető, így a malignus potenciállal rendelkező laesiók esetén ultrahangvezérelt mintavétel is szükséges [30]. Erre a célra mind a finomtű-aspiráció, mind a finomtű-biopszia alkalmazható, de a gastrointestinalis traktus más területeihez hasonlóan az utóbbi diagnosztikus hozama jobb, mint az aspirációé (86,7% vs. 52,7%; p = 0,01) [35]. A gastrointestinalis neuroendokrin tumorok akár 41%-át kitevő rectalis kiindulásúaknak az Európai Neuroendokrin Tumor Társaság (ENETS) által megfogalmazott diagnosztikus algoritmusában a hagyományos kolonoszkópia során felmerülő gyanú esetén a rectalis ultrahangvizsgálat a következő lépés [36, 37]. A rectalis ultrahangvizsgálattal a rectalis

kiindulású neuroendokrin daganatok közel 95%-át és az egyéb subepithelialis neoplasmák mintegy 75%-át helyesen diagnosztizálták [38]. A végbél és a szigmabél ultrahangvizsgálata hasznos lehet a differenciáldiagnosztikai nehézséget jelentő endometriosis diagnosztikájában is (1. táblázat) [28, 32, 33, 39, 40].

A rectalis ultrahangvizsgálat szerepe gyulladásos bélbetegségekben (IBD)

A Crohn-betegség kapcsán kialakult perianalis fistulák optimális kezeléséhez elengedhetetlen, hogy a műtét előtt a lehető legpontosabb képpel rendelkezünk a fis-

tulák elhelyezkedéséről, lefutásáról és kiterjedéséről. Bár az anorectalis tályogok és anális fistulák diagnosztikájában az egész kismedence vizualizálására alkalmas MR-vizsgálat számít a preferálandó eljárásnak, ennek ellenjavallata esetén tapasztalt vizsgáló kezében az ultrahangvizsgálat jó alternatíva lehet: érzékenysége az MRI-éhez hasonló, különösen az intersphinctericus és transsphinctericus fistulák, valamint a belső fistulanyílások azonosításában. Háromdimenziós technika és hidrogén-peroxid-erősítés alkalmazásával még pontosabb képet kaphatunk a fistulákról [28, 41]. Az ultrahangvizsgálat abban az esetben is képes azonosítani a perzisztáló fistulákat, amikor az anti-TNF-kezelés hatására azok záródása már megkezdődött, így a kezelés hatékonyságának felméréséhez is hozzájárulhat [42]. Továbbá a kismedencei tályogok diagnosztizálása mellett terápiás lehetőséget is kínál: a sebészeti és percutan drenázs mellett az ultrahangvezérléssel történő transrectalis tályogdrenázzsal kapcsolatban is kedvező eredményekről számoltak be [28].

A perianalis érintettség felmérésén túl az elmúlt időszakban felmerült az ultrahangvizsgálat szerepe az IBD diagnosztikájában és fenotípusainak elkülönítésében is, bár ez a klinikai gyakorlatban egyelőre még nem nyert teret. Előrettekintő echoendoszkóp alkalmazásával a szigma teljes falvastagságát IBD-s betegek körében nagyobbak találták a kontrollcsoporttal összevetve; ezen belül colitis ulcerosában a mucosa, míg Crohn-betegségben a submucosa kiszélesedését tapasztalták. A pericolicus nyirokcsomó jelenlétét is figyelembe véve (melyet az aktív Crohn-betegek 74%-ában detektáltak, viszont a colitis ulcerosás betegek egyikében sem) a falvastagságmérés és nyirokcsomó-jelenlét alapján az ultrahangvizsgálat 92,3%-os szenzitivitással volt képes elkülöníteni a két entitást [28, 43]. Egy friss tanulmányban az endoszkóp munkacsatornáján bevezetett ultrahangszondát alkalmazva a szerzők felvetették az aktív Crohn-betegség és a colitis ulcerosa elkülönítésének lehetőségét a rectumfal rétegeinek eltérő mértékű megvastagodása alapján [44].

Végbél-varicositas

A leggyakrabban cirrhosis vagy extrahepaticus portalis véna elzáródás kapcsán kialakuló rectalis varixok a rectum középső harmadától az anorectalis junctióig terjedő, tágult submucosalis portosisztémás vénák, amelyek nem keverendők össze a belső aranyerekkel vagy a pangásos szívelégtelenség kapcsán kialakuló rectalis pangással [45]. Ultrahangvizsgálattal a rectalis varixok kerekded, ovális vagy hosszanti, echómentes képletként jelennek meg, rectalis pangás esetén a submucosában többszörös, kis tágult vénák láthatók. Endoszkópos ultrahangvizsgálattal azonosítani lehet a hagyományos endoszkóppal nem látható varixtorzseket is, valamint hemodinamikai értékelés révén elősegítheti a kezelést igénylő varixok és a beavatkozás típusának szelekcióját [46].

Az anális sphincter defektusai

A székletincontinentia hátterében az iniciális vizsgálatok közé tartozó anorectalis manometria és defekográfia elvégzését követően, a felmerülő végbélzáróizom-sérülések értékelésekor az MRI mellett szóba jöhet endoanális ultrahangvizsgálat elvégzése. Az endoanális ultrahanggal jobban vizsgálható a belső anális sphincter (melynek defektusai elsősorban szüléshez kapcsolódó sérülés kapcsán alakulnak ki), az MRI ugyanakkor jobban képes differenciálni a szöveti síkokat, jobb a külső anális záróizom szakadásainak és hegeinek megkülönböztetésében, valamint a külső anális záróizom atrophijájának azonosításában [47].

A folyadékgyülemek drenálása

A végbél és a szigmabél környezetében lévő tályogok és folyadékgyülemek jellemzően korábbi vastagbél- vagy nőgyógyászati műtétek után alakulnak ki, de előfordulnak IBD, diverticularis betegség és szexuális úton terjedő betegségek esetében is. Az utóbbi években kezd meghonosodni az ultrahangvezérelt drenázs alkalmazása ilyen esetekben. A beavatkozás sikerességére és biztonságosságára vonatkozó bizonyítékok nagyrészt esetismertetések alapulnak, de közöltek adatokat egy nagy retrospektív kohorszból is, amelyben a folyadékgyülemek transrectalis és transcolicus ultrahangvezérléssel történő drenázsa biztonságos és hatékony volt, 100%-os technikai sikerrel [48]. Az ultrahangvezérelt kismedencei tályogdrenázs hosszú távú (medián 64 hónap) sikere 86,5% volt [49].

Tumorjelölések („fiducialis markerek”)

Az alsó tápcsatornai rosszindulatú daganatos megbetegedésekben a jelölők behelyezését még nem vizsgálták széles körben, az elérhető adatok főként esetsorozatokból és kis esetszámú retrospektív vizsgálatokból származnak. A végkimeneti adatok korlátozottak ugyan, de egy 11, rectumtumoros beteget 8,0 hónap medián intervallumon keresztül nyomon követő retrospektív tanulmányban a jelölők implantációját követően 100%-os túlélést és 100%-ban sikeres műtéti resectiót értek el sugárkezelést követően a resectió szél tumoros érintettsége nélkül [50]. Endoszkópos jelölők alkalmazása prosztatarák esetén is szóba jöhet, magas technikai siker rátával, de húgyúti fertőzések magasabb rizikójával [51].

Angioterápiák

A rectumra vonatkozóan a nyelőcsővarixok ellátásához hasonló irányelvek nem állnak rendelkezésre (ennek oka az ilyen eredetű jelentős vérzés relatív ritkaságában, a vérzés lokalizálásának nehézségeiben, illetve az összehasonlító vizsgálatok hiányában keresendő); rendszerint multidiszciplináris megközelítést javasolnak: endoszkó-

pos kezelés (ligatiós kezelés, scleroterapia, coil), intervenciós radiológia (például transjugularis portoszisztémás sönt vagy ballon, szövetragasztó vagy coil, asszisztált retrográd transzvenás obliteratio) és szükség esetén műtét jön szóba [28]. Az ultrahangvizsgálat javíthatja mind a ligatiós kezelés, mind a scleroterapia sikerességét és hatékonyságát a standard endoszkóppal nem észlelhető varixok hemodinamikai értékelése révén a ligálás helyének optimalizálásával, valamint a nagy volumenű varixok azonosítása révén a scleroterapia során beadott volumen csökkentésével [46, 52]. Az ultrahangvizsgálattal ezenfelül a kezelések hatékonysága is megítélhető: Dopplerrel megerősíthető az áramlás hiánya a kezelést követően [45].

Gyógyszervivők („drug delivery”)

Az ultrahangvezérelt injekciós technika lehetőséget ad különböző kezelések célzott adagolására (például a tumorba), amellyel lokálisan nagy koncentráció érhető el, a szisztémás mellékhatások minimalizálásával. Ez a módszer a felső tápcsatornával szemben az alsó tápcsatornai területen még alig ismert és alkalmazott eljárás; csak egyetlen vizsgálat számolt be alsó tápcsatornai tumorok ultrahangvezérelt kezeléséről. Ebben a pilottanulmányban az ultrahangvezérelt, kemoradioterápiával kombinált mutáns adenovírus (TNFerade) hatását hasonlítot-

ták össze kemoradioterápiával összevetve lokálisan előrehaladott végbélrákkal diagnosztizált betegekben, és a kezelésre adott patológiai választ értékelték [53].

A rectalis ultrahangvizsgálat minőségi mutatói és biztonságossága

Az ASGE vonatkozó ajánlásában csak néhány specifikus mutató vonatkozik az alsó tápcsatornai endoszkópos ultrahangvizsgálatra [54] (2. táblázat). A kanadai FOCUS-munkacsoport 2021-ben tette közzé a standard ultrahang-leletezésre vonatkozó ajánlásait – pótlandó az alsó tápcsatornai ultrahangvizsgálatra vonatkozó, egyértelműen meghatározott minőségi indikátorok hiányát [55]. Fontos, hogy az alsó tápcsatornai ultrahangvizsgálatot megfelelő indikációval végezzük el, és győződjünk meg arról, hogy az indikáció dokumentálva legyen. A vizsgálat indikációja alapján releváns struktúrákat pontosan dokumentálni kell (3. táblázat) [54].

A megfelelő kompetencia eléréséhez nincs konszenzus a rectalis ultrahangvizsgálati képzésről, sem annak hosszáról, intenzitásáról, menetéről, sem az eljárások minimális számáról. Sem az ESGE erre vonatkozó curriculumában, sem az alap-ultrahangvizsgálati készségek nemzetközi konszenzuson alapuló, közelmúltban közzétett curriculumában nem szerepelnek a rectalis ultra-

2. táblázat | A standard ultrahangvizsgálati leletezésre vonatkozó ajánlás elemei [54]

Preprocedurális elemek	Intraprocedurális elemek	Posztprocedurális elemek
<ul style="list-style-type: none"> – A vizsgálat időpontja és dátuma – A vizsgálat típusa – Az EUH-vizsgálófej típusa (lineáris vagy radiális) – Az endoszkópos, asszisztens (± tanuló) neve – Betegadatok – Tájékozott beleegyező nyilatkozat – Premedikáció (a szedáció típusát, az antibiotikumprofilaxist is beleértve) – Indikáció, főbb előzményi adatok – Bélelkészítésre alkalmazott szer 	<ul style="list-style-type: none"> – A vizsgálat megfelelősége és kiterjedése – A releváns anatómiai képletek leírása – A laesiók leírása (lokalizáció, méret, echogenitás, tumorstaging TNM-stádium alapján, subepithelialis laesióknál a kiindulási réteg, szükség esetén Doppler-jel) – Mintavételi technika és a mintavétel minősége (a tű típusa és vastagsága, a szúrások száma, mintavételi technika, a minta jellemzői) – A beavatkozás közben fellépő adverz események – Endoszkópos intervenciók 	<ul style="list-style-type: none"> – Végső diagnózis, egyéb releváns leletek – További teendők és azok időzítése – Antithromboticus, antikoaguláns kezelés folytatására vonatkozó javaslat – A szövettani eredmény megbeszélésének időpontja

EUH = endoszkópos ultrahangvizsgálat; TNM = tumor, nodus, metastasis szerinti osztályozás

3. táblázat | Releváns képletek az alsó tápcsatornai endoszkópos ultrahangvizsgálat különböző javallatai esetén [54]

Subepithelialis laesiók	Perianalis és rectalis laesiók	Perirectalis struktúrák	A tumorok stádiummeghatározása
<ul style="list-style-type: none"> – Kiindulási réteg – A laesio jellemzői (méret, echogenitás, alak, szélek, Doppler-jel) – Lokoregionális lymphadenomegalia – Lokális vasculatura 	<ul style="list-style-type: none"> – A rectumfal rétegei – A sphincterapparatus (belső és külső anális sphincter, musculus [m.] levator ani, m. puborectalis, perineum) 	<ul style="list-style-type: none"> – Húgyhólyag – Férfiak: vesicula seminalisok, prosztata – Nők: uterus, vagina – Fistulák: hossz, lokalizáció, izomrétegekbe való penetráció (Parks-klasszifikáció) – Belső/külső anális sphincterek kontinuitása 	<ul style="list-style-type: none"> – A tumor lokalizációja – A mélységi invázió mértéke – Patológias morfológiájú és méretű nyirokcsomók jelenléte

hangvizsgálatra vonatkozó specifikus megállapítások [56, 57]. A szakirodalmi adatok alapján a rectumtumrok mélységi kiterjedéséről mintegy 30 vizsgálatot követően lehet nagy biztonsággal nyilatkozni. A nyirokcsomóstatus megítélése esetén a tanulási görbét hosszabbnak (legalább 75 elvégzett vizsgálat) jelölik meg. Az ultrahang-diagnosztikában való jártasság befolyásolhatja a tanulási görbét, ilyenkor a T-stádium pontos meghatározása akár már a kezdetektől, az N-stádiumé pedig 20–30 elvégzett vizsgálatot követően lehetséges [14, 57, 58].

Kevés információ áll rendelkezésre az alsó tápcsatornai ultrahangvizsgálat biztonságosságáról, de a diagnosztikus rectalis vizsgálat a felső tápcsatornai vizsgálathoz hasonlóan rendszerint biztonságosnak számít. A perforáció kockázata lumenális szűkületek esetén magasabb, ilyenkor a miniszondák jelentenek alternatívát [32]. Finomtű-aspiráció és -biopszia esetén a fertőzés, a vérzés és a perforáció a lehetséges szövődmények, az általános szövődményráta 0–2,5% [32]. A bacteriaemia előfordulási gyakorisága a rectalis és perirectalis elváltozások aspirációját követően kicsi és jellemzően szubklinikai megnyilvánulású. Ezért rutinszerű antibiotikumprofilaxis nem ajánlott sem szolid tumorok, sem nyirokcsomó rectalis aspirációját megelőzően. Cystás eltérések szúrásakor és szelektált betegeknél azonban esetileg antibiotikumprofilaxis alkalmazása ajánlott [32, 54]. A vérzés jellemzően enyhe és spontán szűnő, klinikailag jelentős vérzés 0–0,5%-ban fordulhat elő. Extraluminalis vérzésről 1,3–2,6%-ban számoltak be [32]. A tumorszóródás az aspiráció egy lehetséges szövődménye, de szisztematikusan ezt alsó tápcsatornai ultrahangvizsgálatok esetében nem vizsgálták. A tűszúrások száma, a tű mérete és az aspiráció vagy biopszia alkalmazása, úgy tűnik, nem változtatja meg a mellékhatások kockázatát, de a legtöbb adat nincs eléggé alátámasztva [33, 54].

Következtetés

Tanulmányunkban az alsó tápcsatornai endoszkópos ultrahangvizsgálatnak a klinikai gyakorlatban betöltött szerepét foglaltuk össze. Fő indikációs területét a korábbiakban a végbélrák stádiummeghatározása jelentette, ugyanakkor az elmúlt években bekövetkező paradigma-váltás következtében a legújabb irányelvek alapján ebben az indikációban a rectalis ultrahangvizsgálat másodvonalszintű modalitássá sorolódott az MRI mögött, annak ellenjavallata esetén jön szóba az alkalmazása. Ezzel szemben a korai rectumdagatok stádiummeghatározásában továbbra is hasznos lehet: elsősorban az endoszkópos eltávolításra alkalmas praemalignus laesiók azonosításában és a submucosa-invázió igazolásában nyújthat segítséget. Emellett elősegítheti a kezelés utáni kiújulás megítélését, bár a neoadjuváns kezelés utáni diagnosztikus hozama limitált. Az előretékintő echoendoszkópoknak és a miniszondáknak köszönhetően az ultrahangvizsgálat alkalmazása a rectumtól proximálisabb vastagbélterületekre is kiterjeszhető. A vastagbél vala-

menyi elváltozása esetén mind aspiráció, mind biopszia végezhető, akár felszíni mintavétellel kiegészülve. Az ultrahangvizsgálatnak kitüntetett szerepe van a subepithelialis laesiók diagnosztizálásában és differenciálásában. Doppler-mód alkalmazásával felhasználható a rectalis varixok diagnózisának megerősítésére, illetve célzott kezelésére, de elterjedését a szélesebb körű klinikai tapasztalatok és az operátorfüggőség korlátozza. Az ultrahangvizsgálatban jelentős potenciál van még – mind a diagnosztikai, mind a terápiás felhasználási lehetőséget tekintve – IBD-ben is, ideértve a perianalis betegségek értékelését és a kismedencei tályogok drenálását. A terápiás alkalmazás ígéretes, de még nem kellően elterjedt módszer, a tapasztalatok csak lassan gyűlnek össze. A rectalis ultrahangvezérelt gyógyszerinjekciós mechanizmusok és anyagok a fejlesztés különböző fázisaiban vannak, vagy csak kisszámú betegnél kerültek kipróbálásra. Ezek a feltörekvő terápiák növelhetik a terápiás beavatkozások körét, a szakértelem szükségességét és a rectalis és alsó gastrointestinalis ultrahangvizsgálat klinikai volumenét.

Anyagi támogatás: A közlemény az Innovációs és Technológiai Minisztérium ÚNKP-22-4-SZTE-296. és ÚNKP-22-5-SZTE-545. kódszámú Új Nemzeti Kiválóság Programjának a Nemzeti Kutatási, Fejlesztési és Innovációs Alapból finanszírozott szakmai támogatásával készült.

Szerzői munkamegosztás: Irodalomkutatás, a kézirat szövegezése: F. A., B. R., B. Zs., T. T., Sz. Z. Szakmai revízió: B. P., B. A., F. K., R. T., R. M., M. T., Sz. Z. A cikk végleges változatát valamennyi szerző elolvasta és jóváhagyta.

Érdekeltségek: A szerzőknek nincsenek érdekeltségeik.

Irodalom

- [1] Dragsted J, Gammelgaard J. Endoluminal ultrasonic scanning in the evaluation of rectal cancer: a preliminary report of 13 cases. *Gastrointest Radiol.* 1983; 8: 367–369.
- [2] Lennon AM, Matsuda K. EUS equipment and technique. In: Penman I. (ed.). *Endoscopic ultrasound.* Blackwell Publishing, London, 2016.
- [3] Dietrich CF. *Endoscopic ultrasound: an introductory manual and atlas.* Thieme, Stuttgart, 2011.
- [4] Ustundag Y, Fusaroli P. Are rigid probes sufficient to provide reliable data for rectal cancer staging? *Endosc Ultrasound* 2015; 4: 270.
- [5] Cârțână ET, Pârnu D, Săftoiu A. Endoscopic ultrasound: current role and future perspectives in managing rectal cancer patients. *J Gastrointest Liver Dis.* 2011; 20: 407–413.
- [6] ASGE Standards of Practice Committee, Fischer DA, Shergill AK, Early DS, et al. Role of endoscopy in the staging and management of colorectal cancer. *Gastrointest Endosc.* 2013; 78: 8–12.
- [7] Glynne-Jones R, Wyrwicz L, Tiret E, et al. Rectal cancer: ESMO clinical practice guidelines for diagnosis, treatment and follow-up. *Ann Oncol.* 2017; 28(Suppl 4): iv22–iv40.

- [8] Benson AB, Venook AP, Al-Hawary MM, et al. Rectal cancer, Version 2.2022, NCCN clinical practice guidelines in oncology. *J Natl Compr Canc Netw*. 2022; 20: 1139–1167.
- [9] Luglio G, Pagano G, Tropeano FP. Endorectal ultrasonography and pelvic magnetic resonance imaging show similar diagnostic accuracy in local staging of rectal cancer: an update systematic review and meta-analysis. *Diagnostics* 2022; 12: 5.
- [10] Schizas AM, Williams AB, Meenan J. Endosonographic staging of lower intestinal malignancy. *Best Pract Res Clin Gastroenterol*. 2009; 23: 663–670.
- [11] Oien K, Forsmo HM, Rösler C, et al. Endorectal ultrasound and magnetic resonance imaging for staging of early rectal cancers: how well does it work in practice? *Acta Oncol*. 2019; 58(Suppl): S49–S54.
- [12] Havre R, Gilja OH. Elastography and strain rate imaging of the gastrointestinal tract. *Eur J Radiol*. 2014; 83: 438–441.
- [13] Samee A, Sevasekar CR. Current trends in staging rectal cancer. *World J Gastroenterol*. 2011; 17: 828–834.
- [14] Fábíán A, Bor R, Farkas K, et al. Rectal tumour staging with endorectal ultrasound: is there any difference between Western and Eastern European countries? *Gastroenterol Res Pract*. 2016; 2016: 8631381.
- [15] Puli SR, Bechtold ML, Reddy JB, et al. How good is endoscopic ultrasound in differentiating various T stages of rectal cancer: meta-analysis and systematic review. 2009. In: Database of Abstracts of Reviews of Effects (DARE): Quality-assessed Reviews [Internet]. Centre for Reviews and Dissemination, York (UK), 1995–. Available from: <https://www.ncbi.nlm.nih.gov/books/NBK78324/> [accessed: 2 March, 2023].
- [16] Uberoi AS, Bhutani MS. Has the role of EUS in rectal cancer staging changed in the last decade? *Endosc Ultrasound* 2018; 7: 366–370.
- [17] Marusch F, Ptok H, Sahm M, et al. Endorectal ultrasound in rectal carcinoma – do the literature results really correspond to the realities of routine clinical care? *Endoscopy* 2011; 43: 425–431.
- [18] Harewood GC. Assessment of publication bias in the reporting of EUS performance in staging rectal cancer. *Am J Gastroenterol*. 2005; 100: 808–816.
- [19] Gleeson FC, Clain JE, Papachristou GI, et al. Prospective assessment of EUS criteria for lymphadenopathy associated with rectal cancer. *Gastrointest Endosc*. 2009; 69: 896–903.
- [20] Landmann RG, Wong DW, Hoepfl J, et al. Limitations of early rectal cancer nodal staging may explain failure after local excision. *Dis Col Rectum* 2007; 50: 1520–1525.
- [21] Dumonceau JM, Deprez PH, Jenssen C, et al. Indications, results, and clinical impact of endoscopic ultrasound (EUS)-guided sampling in gastroenterology: European Society of Gastrointestinal Endoscopy (ESGE) clinical guideline – Updated January 2017. *Endoscopy* 2017; 49: 695–714.
- [22] Kóder G, Olasz J, Tóth L, et al. Neoadjuvant (preoperative) chemoradiotherapy of advanced rectal tumors. [Előrehaladott végbéldaganatok neoadjuváns (preoperatív) kemoradioterápiája.] *Orv Hetil*. 2022; 163: 1196–1205. [Hungarian]
- [23] Fábíán A, Bor R, Bálint A, et al. Neoadjuvant treatment as a limiting factor to rectal ultrasonography. [A neoadjuváns kezelés mint a rectalis ultrahangvizsgálat korlátozó tényezője.] *Orv Hetil*. 2016; 157: 1193–1197. [Hungarian]
- [24] Memon S, Lynch AC, Bressel M, et al. Systematic review and meta-analysis of the accuracy of MRI and endorectal ultrasound in the restaging and response assessment of rectal cancer following neoadjuvant therapy. *Colorectal Dis*. 2015; 17: 748–761.
- [25] Castro-Pocas FM, Dinis-Ribeiro M, Rocha A, et al. Colon carcinoma staging by endoscopic ultrasonography miniprobos. *Endosc Ultrasound* 2017; 6: 245–251.
- [26] Seifert H, Fusaroli P, Arcidiacono PG, et al. Controversies in EUS: do we need miniprobos? *Endosc Ultrasound* 2021; 10: 246–269.
- [27] Gondal TA, Chaudhary N, Bajwa H, et al. Anal cancer: the past, present and future. *Curr Oncol*. 2023; 30: 3232–3250.
- [28] Hasak S, Kushnir V. Rectal endoscopic ultrasound in clinical practice. *Curr Gastroenterol Rep*. 2019; 21: 18.
- [29] Barcsák G, Szilágyi A, Jaskó R, et al. Implantation metastasis of colorectal adenocarcinoma in an anal fistula. [Colorectalis adenocarcinoma implantációs áttéte végbélsípolyban.] *Orv Hetil*. 2023; 164: 110–113. [Hungarian]
- [30] Artifon EL, Sakai P, Ishioka S, et al. EUS for locoregional staging of prostate cancer – a pilot study. *Gastrointest Endosc*. 2007; 65: 440–447.
- [31] Landi B, Palazzo L. The role of endosonography in submucosal tumours. *Best Pract Res Clin Gastroenterol*. 2009; 23: 679–701.
- [32] Lakhtakia S. Complications of diagnostic and therapeutic endoscopic ultrasound. *Best Pract Res Clin Gastroenterol*. 2016; 30: 807–823.
- [33] Kim TO. Colorectal subepithelial lesions. *Clin Endosc*. 2015; 48: 302–307.
- [34] Varas MJ, Gornals JB, Pons C, et al. Usefulness of endoscopic ultrasonography (EUS) for selecting carcinoid tumors as candidates to endoscopic resection. *Rev Esp Enferm Dig*. 2010; 102: 577–582.
- [35] El Chafic AH, Loren D, Siddiqui A, et al. Comparison of FNA and fine-needle biopsy for EUS-guided sampling of suspected GI stromal tumors. *Gastrointest Endosc*. 2017; 86: 510–515.
- [36] Dasari A, Mehta K, Byers LA, et al. Comparative study of lung and extrapulmonary poorly differentiated neuroendocrine carcinomas: a SEER database analysis of 162,983 cases. *Cancer* 2018; 124: 807–815.
- [37] Ramage JK, De Herder WW, Delle Fave G, et al. ENETS consensus guidelines update for colorectal neuroendocrine neoplasms. *Neuroendocrinology* 2016; 103: 139–143.
- [38] Chen HT, Xu GQ, Teng XD, et al. Diagnostic accuracy of endoscopic ultrasonography for rectal neuroendocrine neoplasms. *World J Gastroenterol*. 2014; 20: 10470–10477.
- [39] Roseau G. Recto-sigmoid endoscopic-ultrasonography in the staging of deep infiltrating endometriosis. *World J Gastrointest Endosc*. 2014; 6: 525–533.
- [40] Miklós D, Dobó N, Csibi N, et al. Laparoscopic treatment of deeply infiltrating colorectal endometriosis – ten years of single center experience. [Mélyen infiltráló colorectalis endometriosis laparoskopos kezelésével szerzett tízéves tapasztalataink.] *Orv Hetil*. 2023; 164: 348–354. [Hungarian]
- [41] Fábíán A, Bor R, Szepes Z. The use of ultrasound in colonic and perianal diseases. *Curr Opin Gastroenterol*. 2023; 39: 50–56.
- [42] Bor R, Fábíán A, Szepes Z. Role of ultrasound in colorectal diseases. *World J Gastroenterol*. 2016; 22: 9477–9487.
- [43] Ellrichmann M, Wietzke-Braun P, Dhar S, et al. Endoscopic ultrasound of the colon for the differentiation of Crohn’s disease and ulcerative colitis in comparison with healthy controls. *Aliment Pharmacol Ther*. 2014; 39: 823–833.
- [44] Nguyen VQ, Celio F, Chitnavis M, et al. Role of through-the-scope catheter-based endoscopic ultrasound in inflammatory bowel disease diagnosis and activity assessment. *Gastrointest Endosc*. 2023; 97: 752–758.e2.
- [45] Philips CA, Augustine P. Endoscopic ultrasound-guided management of bleeding rectal varices. *ACG Case Rep J*. 2017; 4: e101.
- [46] Sharma M, Rai P, Bansal R. EUS-assisted evaluation of rectal varices before banding. *Gastroenterol Res Pract*. 2013; 2013: 619187.
- [47] Bharucha AE, Fletcher JG, Harper CM, et al. Relationship between symptoms and disordered continence mechanisms in women with idiopathic faecal incontinence. *Gut* 2005; 54: 546–555.
- [48] Ramesh J, Bang JY, Trevino J, et al. Comparison of outcomes between endoscopic ultrasound-guided transcolonic and trans-

- rectal drainage of abdominopelvic abscesses. *J Gastroenterol Hepatol.* 2013; 28: 620–625.
- [49] Poincloux L, Caillol F, Allimant C, et al. Long-term outcome of endoscopic ultrasound-guided pelvic abscess drainage: a two-center series. *Endoscopy* 2017; 49: 484–490.
- [50] Moningi S, Walker AJ, Malayeri AA, et al. Analysis of fiducials implanted during EUS for patients with localized rectal cancer receiving high-dose rate endorectal brachytherapy. *Gastrointest Endosc.* 2015; 81: 765–769.e1.
- [51] Dhadham GC, Hoffe S, Harris CL, et al. Endoscopic ultrasound-guided fiducial marker placement for image-guided radiation therapy without fluoroscopy: safety and technical feasibility. *Endosc Int Open* 2016; 4: E378–E382.
- [52] Sato T, Yamazaki K, Akaike J, et al. Retrospective analysis of endoscopic injection sclerotherapy for rectal varices compared with band ligation. *Clin Exp Gastroenterol.* 2010; 3: 159–163.
- [53] Citrin D, Camphausen K, Wood BJ, et al. A pilot feasibility study of TNFerade™ biologic with capecitabine and radiation therapy followed by surgical resection for the treatment of rectal cancer. *Oncology* 2010; 79: 382–388.
- [54] Wani S, Wallace MB, Cohen J, et al. Quality indicators for EUS. *Gastrointest Endosc.* 2015; 81: 67–80.
- [55] Li S, Monachese M, Salim M, et al. Standard reporting elements for the performance of EUS: recommendations from the FOCUS working group. *Endosc Ultrasound* 2021; 10: 84–92.
- [56] Johnson G, Webster G, Boškoski I, et al. Curriculum for ERCP and endoscopic ultrasound training in Europe: European Society of Gastrointestinal Endoscopy (ESGE) position statement. *Endoscopy* 2021; 53: 1071–1087.
- [57] Karstensen JG, Nayahangan LJ, Konge L, et al. A core curriculum for basic EUS skills: an international consensus using the Delphi methodology. *Endosc Ultrasound.* 2022; 11: 122–132.
- [58] Badger SA, Devlin PB, Neilly PJ, et al. Preoperative staging of rectal carcinoma by endorectal ultrasound: is there a learning curve? *Int J Colorectal Dis.* 2007; 22: 1261–1268.

(Fábián Anna dr.,
Szeged, Kálvária sgt. 57., 6725
e-mail: fabiananna9@gmail.com)



MAGYARORSZÁG LEGMODERNEBB KIADÓI MEGOLDÁSA

- 1000 szakkönyv és tankönyv
29 tudományterületen
- folyamatosan bővülő tartalom
- intelligens, prediktív keresés
- számos kényelmi funkció
a hatékony kutatáshoz



AKADÉMIAI KIADÓ

www.mersz.hu

Online. Bárhol. Bármikor.



A cikk a Creative Commons Attribution 4.0 International License (<https://creativecommons.org/licenses/by/4.0/>) feltételei szerint publikált Open Access közlemény, melynek szellemében a cikk bármilyen médiumban szabadon felhasználható, megosztható és újraközölhető, feltéve, hogy az eredeti szerző és a közlés helye, illetve a CC License linkje és az esetlegesen végrehajtott módosítások feltüntetésre kerülnek. (SID_1)