

Az alectinib és a tüdő kevert nagysejtes neuroendokrin carcinomája

Egy sikeres eset bemutatása

Hegedűs Fanni dr.¹ ■ Sükösd Farkas dr.¹
Tiszlavicz László dr.¹ ■ Furák József dr.² ■ Pálföldi Regina dr.³
Fejes Zsuzsanna dr.⁴ ■ Zombori Tamás dr.¹

¹Szegedi Tudományegyetem, Szent-Györgyi Albert Orvostudományi Kar, Patológiai Intézet, Szeged

²Szegedi Tudományegyetem, Szent-Györgyi Albert Orvostudományi Kar, Sebészeti Klinika, Szeged

³Csongrád-Csanád Megyei Mellkasi Betegségek Szakkórháza, Deszk

⁴Szegedi Tudományegyetem, Szent-Györgyi Albert Orvostudományi Kar, Radiológiai Klinika, Szeged

A kevert nagysejtes neuroendokrin carcinoma ritka, nem kissejtes morfológiájú tüdőrák, melynek kezelésére kevés kutatás fókuszál. Ezen esetek patogenezisében az anaplasticus lymphoma kináz (*ALK*) fúziós gén szerepe ritkaság, ugyanakkor a mutáció jelenléte esetén az *ALK*-inhibitorok ígéretes terápiás lehetőséget jelentenek a citosztatikumok helyett. Az 52 éves, tünetmentes nőnél rutin mellkasröntgenvizsgálat során térfoglaló folyamat merült fel, melyet a mellkasi számítortomográfiás vizsgálat megerősített. A tumort lobectomia révén eltávolították. A szövettani vizsgálat papillaris predomináns tüdő adenocarcinomát igazolt, melyet posztoperatív kemoterápia és besugárzás követett. 3 évvel később központi idegrendszeri tünetek miatt koponya képalkotó vizsgálat történt, melynek során áttét igazolódott. Az agyi metasztázisok eltávolításra kerültek. A szövettani vizsgálat nagysejtes neuroendokrin carcinoma áttétet igazolta. Az áttét és a kimetszett tüdőrésztlet metszeteinek újbóli elemzése, illetve a molekuláris vizsgálat alapján *ALK*-transzlokált, kevert, nagysejtes neuroendokrin carcinomát kórisméztünk. Alectinib (Alecensa)-kezelés indult, melynek hatására az időközben megjelent májáttétek regressziót mutattak. A kontroll radiológiai vizsgálatok a kezelés kezdete óta eltelt 3 évben progressziót nem igazoltak. Az *ALK*-transzlokáció kimutatása, illetve az *ALK*-inhibitorok alkalmazásának kutatása elsősorban a tüdő adenocarcinomákra helyezi a hangsúlyt. Esetismertetésünkkel arra szeretnénk felhívni a figyelmet, hogy a kevert, adenocarcinoma-komponenst is tartalmazó, neuroendokrin tumorerő esetén is érdemes a 'driver' mutációk vizsgálata, mivel a célzott kezelés eredményes alternatívát jelenthet.

Orv Hetil. 2023; 164(14): 548–554.

Kulcsszavak: tüdőrák, neuroendokrin tumor, anaplasticus lymphoma kináz, molekuláris célzott kezelés, alectinib

Alectinib and mixed large cell neuroendocrine carcinoma of the lung

Report of a successfully treated patient

The treatment of mixed large cell neuroendocrine carcinoma is less studied due to its low incidence. However, the presence of anaplastic lymphoma kinase (*ALK*) fusion gene is rare in such tumours, *ALK* inhibitors may represent a promising therapeutic option instead of cytostatic therapy. Routine chest X-ray and then computed tomography (CT) examination revealed a pulmonary tumour in a 52-year-old asymptomatic woman. The neoplasm was removed by lobectomy. Histological examination confirmed papillary predominant lung adenocarcinoma. The patient was treated with postoperative chemotherapy and irradiation. 3 years later, neurologic symptoms were observed, therefore, brain CT was performed. The evaluation confirmed brain metastases which were removed. Histological examination identified metastasis of large cell neuroendocrine carcinoma. Revision and molecular examination of the metastasis and lung specimen revealed pulmonary mixed large cell neuroendocrine carcinoma with *ALK*-rearrangement. Alectinib (Alecensa) treatment was initiated resulting in regression of the previously observed liver metastases. Progression has not occurred in the last 3 years since the start of treatment. Detection of *ALK* fusion genes and research of *ALK* inhibitor therapy focus primarily on lung adenocarcinomas. Our case report would like to draw attention to the evaluation of driver mutations in pulmonary mixed neuroendocrine carcinoma with adenocarcinoma component because targeted treatment may be an effective alternative.

Keywords: lung cancer, neuroendocrine tumour, anaplastic lymphoma kinase, molecular targeted therapy, alectinib

Hegedűs F, Sükösd F, Tiszlavicz L, Furák J, Pálföldi R, Fejes Zs, Zombori T. [Alectinib and mixed large cell neuroendocrine carcinoma of the lung. Report of a successfully treated patient]. *Orv Hetil.* 2023; 164(14): 548–554.

(Beérkezett: 2022. december 27.; elfogadva: 2023. január 23.)

Rövidítések

ALK = anaplasticus lymphoma kináz; BRAF = V-raf rágcső-sarcoma virális onkogénjének B1-homológja; CK7 = citokeratin-7; CT = (computed tomography) komputertomográfia; EGFR = (epidermal growth factor receptor) az epidermális növekedési faktor receptora; FDA = (U. S. Food and Drug Administration) az Amerikai Egyesült Államok Élelmiszer-biztonsági és Gyógyszerészeti Hivatala; FDG = 18F-fluor-dezoxiglükóz; FISH = fluoreszcens *in situ* hibridizáció; HGFR = (hepatocytoma growth factor receptor) a hepatocytanövekedési faktor receptora; KRAS = (Kirsten rat sarcoma viral oncogene) Kirsten-patkánysarcoma virális onkogénje; MR = (magnetic resonance) mágneses rezonancia; PAS = (periodic acid Schiff) perjódosavas Schiff-reakció; PET = pozitronemissziós tomográfia; RT-PCR = (reverse transcription polymerase chain reaction) reverztranszkripció polimeráz-lánreakció; TTF1 = (thyroid transcription factor 1) pajzsmirigy-transzkripció faktor-1

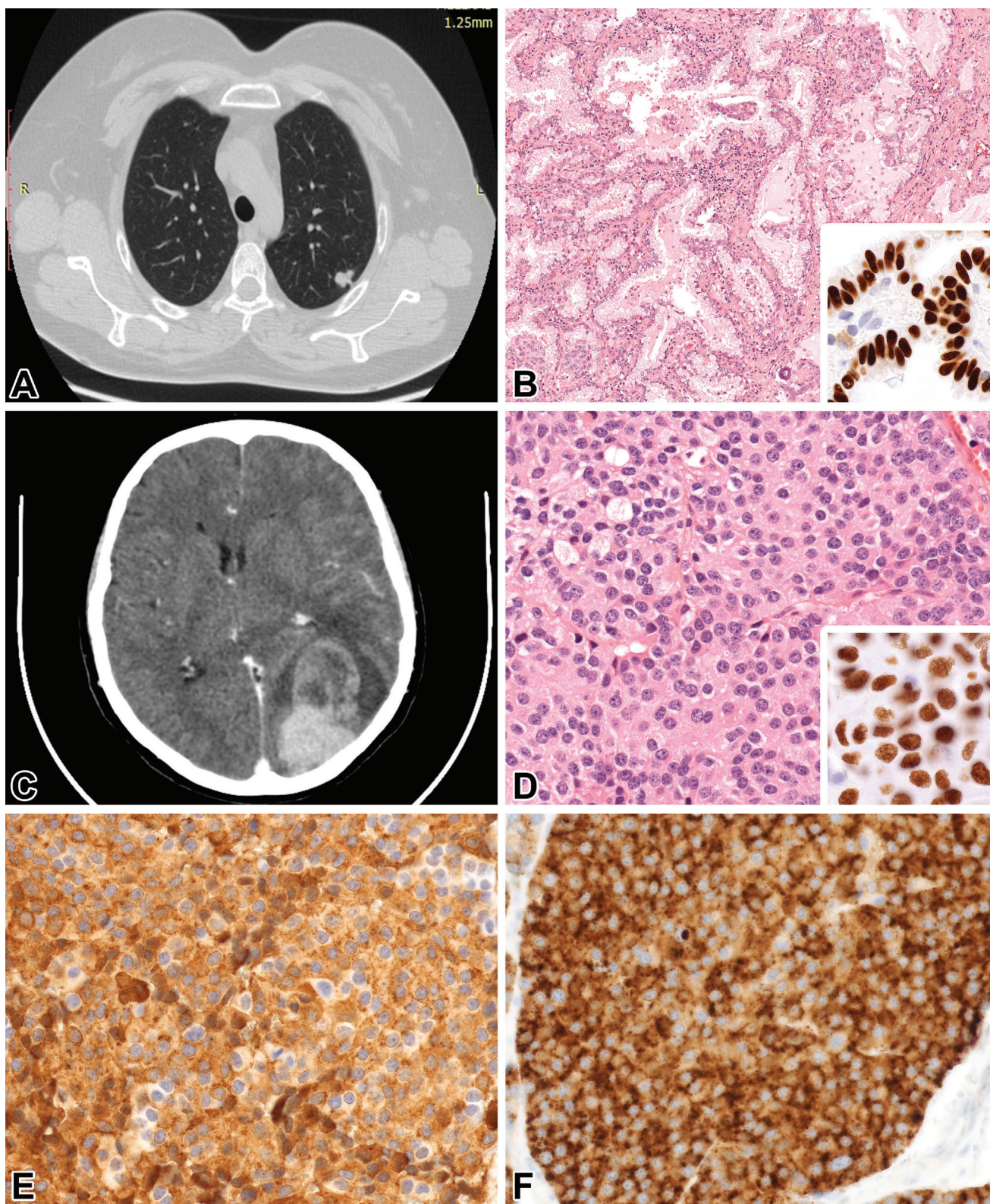
Hazánkban a tüdőrák a leggyakoribb rosszindulatú daganatok közé tartozik [1]. Ezen tumorok megközelítőleg ötödét a neuroendokrin daganatok teszik ki. A neuroendokrin daganatok közé tartozó kissejtes carcinomához viszonyítva a nagysejtes neuroendokrin carcinoma, illetve az adenocarcinomával kevert típus jóval ritkábban fordul elő. Ezek a daganatok kifejezetten agresszív viselkedésűek, és emiatt kedvezőtlen prognózisúak a nem kissejtes tüdőrákokhoz viszonyítva [2].

A tüődaganatok kezelése igen komplex feladat, amely az egyre fejlődő sebészeti és onkológiai ellátásnak köszönhetően sokoldalú megközelítést kíván [3]. A nem kissejtes tüdőrákok adjuváns terápiájában a ciszplatin és a pemetrexed citosztatikumok régóta bizonyítottan hatásosak. Ugyanakkor az utóbbi időben igen felértékelődött a célzott terápiára lehetőséget adó 'driver' (irányító) mutációk szerepe. Az anaplasticus lymphoma kinázt (ALK) először egy génfúzióval kapcsolatban, az anaplasticus nagysejtes lymphomában írták le, a tüődaganatok kialakulásában betöltött szerepére később derült fény. A nem kissejtes tüdőrákok közül leginkább az adenocarcinomákban fordul elő, mintegy 5%-ban. Ezek a betegek jellemzően nem dohányzó, fiatal férfiak, akiknek a kórtörténetében korábban tüdő adenocarcinoma előfordult [4]. Az ALK-gén által kódolt tirozin-kináz-receptor az embriogenezis során kap szerepet a perifériás és a központi idegrendszerben, fiziológiásan funkciója elsősorban a sejtosztódásban és -differenciálódásban, valamint a sejtek túlélésében van [5]. Az olyan nem kissejtes tüdőrák esetében, amelynél kimutatható a géntranszlokáció, az ALK-inhibitorok alkalmazása előnyösebb a konven-

cionális citosztatikus kezeléssel [6]. Hasonló sikeres terápiáról számolunk be egy ritka, kevert daganattípusban szenvedő betegnél.

Esetismertetés

Az 52 éves, panaszmentes, nem dohányzó nőbetegnél a tüdőszűrőre készült röntgenkép alapján térfoglalás merült fel 2016 májusában. Ennek kivizsgálására natív és kontrasztos mellkas-CT-vizsgálat készült, amely igazolta a bal oldalon, az 1-es és 2-es szegmentumban, a mellhártyához közel elhelyezkedő, körülírt, 14 mm legnagyobb átmérőjű kerekded képletet (1/A ábra). Mediastinalis vagy hilusi nyirokcsomó-megnagyobbodást nem írtunk le. A hasi ultrahangvizsgálat, illetve az endobronchialis betekintés kóros eltérést nem mutatott. Az onkoteam műtét mellett foglalt állást. Ennek megfelelően 2016 júniusában uniportos, videoasszisztált, bal oldali felső lobectomiát végeztünk. A lobectomiás mintában a szövettani vizsgálat során dominánsan papillaris (1/B ábra), kisebb részben szolid, helyenként rozettoid növekedésű carcinoma igazolódott. A tumorsejtek immunhisztokémiai reakcióval citokeratin-7 (CK7), illetve pajzsmirigy-transzkripció faktor-1 (TTF1) expresszióját mutatták. Intracitoplazmatikusan abortív nyáktermelést lehetett kimutatni perjódosavas Schiff (PAS)-alciánkék festéssel. A látott szövettani kép és az immunfenotípus alapján primer tüdőeredetű, papillaris adenocarcinomat kórisméztünk. Ekkor neuroendokrin differenciálódás irányában nem történtek immunhisztokémiai vizsgálatok. A daganat legnagyobb átmérője 12 mm volt, illetve az ipsilateralis mediastinalis nyirokcsomókban áttét mutatkozott, így a laesio pT1b és pN2 kategóriákba került. Ezek alapján IIIA stádium volt megállapítható. Az onkoteam 4 ciklus karboplatin-vinorelbin adjuváns kemoterápia, valamint a pN2-es nyirokcsomóstatus miatt irradiációs kezelés mellett döntött (28 × 1,8 Gy). Az ekkor elvégzett koponya-, hasi CT-, valamint csontszcintigráfias vizsgálat távoli áttétet nem igazolt. A következő év februárjában a mellkas-CT-kontrollvizsgálat során a tüdőben kiterjedt infiltrátum volt látható. Heveny fertőzésre utaló klinikum és laborvizsgálati eltérés nem volt, így a látott radiológiai képet – figyelembe véve, hogy a beteg reggeli és esti köhögéssel panaszkodott – posztirradiációs pneumonitis-fibrosisnak vélelmeztünk. Ennek kezelésére szteroidterápia indult. A posztirradiációs fibrosis kórisméjét a 2017 júniusában elvégzett FDG-PET/CT vizsgálat is megerősítette, így az onkoteam rendszeres kont-



1. ábra

A) Mellkasi CT: vékony szelet, axiális síkú metszet. Jól látható a bal felső tüdőlebenyben elhelyezkedő subpleuralis lágyrészképlet. B) A daganat a lobectomiás mintában dominálónan papillaris szerkezetű volt (HE, 10×), inszert: tüdőeredetet igazoló, diffúz nukleáris TTF1-expresszió (63×). C) Kontrasztos koponya-CT: axiális síkú metszet. A bal occipitoparietalis területen inhomogén halmozású térfoglaló folyamat figyelhető meg. D) A tumor az agyreszekátumban dominálónan szolid megjelenésű volt (HE, 40×), inszert: tüdőeredetet igazoló diffúz nukleáris TTF1-expresszió (63×). E) Neuroendokrin differenciációra utaló diffúz citoplazmatikus kromogranin-A-expresszió az agyreszekátumban (40×). F) Diffúz citoplazmatikus *ALK*-expresszió az agyreszekátumban (40×)

ALK = anaplastic lymphoma kináz; CT = komputertomográfia; HE = hematoxin-cozín festés; TTF1 = pajzsmirigy-transzkripció faktor-1

rollvizsgálatokat javasolt. 2019 júniusában a CT-kontrollvizsgálat még daganatmentes állapotot írt le, ugyanakkor augusztusban tarkótáji fejfájás, időnként az orrnyereg területén is jelentkező fájdalom, valamint szótagtalálási nehezítettség, illetve dyscalculia, dysgraphia jelentkezett, a jobb szem látásának csökkenése mellett. Az elkészült koponya-CT-vizsgálat a bal oldalon occipitoparietárisan inhomogénen halmozó hyperdens eltérést igazolt, mely körül keskeny, főként a fehérállományt érintő vasogen perifocalis oedema volt látható. Az elváltozás az oldalkamrát komprimálta, a középvonalat balról jobbra diszlokálta, a kontrasztanyagot élénken inhomogénen *halmozta* (1/C ábra). A laesio eltávolítása sürgőségi idegsebészeti műtét során megtörtént. Ezt követően posztoperatív koponyairradiációval egészítettük ki a terápiát (15 × 2,3 + 15 × 0,7 Gy). Az agyi áttét szövettani vizsgálata során dominálónan nagy magvú, szolid fészkeket alkotó tumor (1/D ábra) volt látható, helyenként rozettaképződéssel. Továbbá focalisan adenocarcinoma irányú differenciálódásra utaló lumenképződés és nyáktermelés mutatkozott. Az immunhisztokémiai reakciók során a szolid terület diffúz szinaptofizin- és kromogranin-A-expressziót (1/E ábra) mutatott, míg a CK7- és TTF1-pozitivitás az egész daganatot jellemezte.

Az agyi metasztázis hasonló szerkezete, de eltérő immunfenotípusa miatt újra áttekintettük a tüdő 2016-os lobectomiás mintájának metszeteit, illetve a neuroendokrin differenciáció vizsgálatára immunhisztokémiai reakciókat végeztünk. A vizsgálatok eredményei alapján úgy gondoljuk, hogy olyan kétkomponensű daganattal állunk szemben, amely egy papillaris adenocarcinomából és egy nagysejtes neuroendokrin carcinomából épül fel. Az ilyen daganatokat az aktuális, WHO által elfogadott klasszifikáció kevert nagysejtes neuroendokrin carcinomának nevezi [7].

Időközben a 2019 szeptemberében elvégzett hasi CT-vizsgálat számos májattétet mutatott ki. Az onkoteam a kevert tumor miatt ciszplatin- és pemetrexedkezelés mellett foglalt állást. A molekuláris vizsgálatok során elvégzett *ALK*-immunhisztokémiai reakció alkalmával mind az áttétben (1/F ábra), mind a primer tumor mindkét komponensében igen élénk *ALK*-expresszió volt megfigyelhető. Ez alapján a revidált vélemény *ALK*-transzlokált, kevert nagysejtes neuroendokrin carcinomára módosult. Az *ALK*-transzlokáció jelenléte miatt 2019 októbertől *ALK*-gátló alectinib (Alecensa)-kezelés indult. A három ciklust követően végzett mellkas-CT-, illetve koponya-MR-kontrollvizsgálat új metasztázist nem igazolt. A hasi CT-vizsgálat a májattétek jelentős mértékű regresszióját mutatta, új góc megjelenése nélkül. A jelentős regresszió miatt az onkoteam az alectinibkezelés folytatása mellett döntött. A 2020 májusában végzett radiológiai kontrollvizsgálatok progressziót nem igazoltak.

Megbeszélés

Az adenocarcinoma a tüdőtumorerősségű típusok közé tartozik, míg a nagysejtes neuroendokrin carcinoma csupán a tüdődaganatok 1–3%-ában, adenocarcinomával kevert nagysejtes neuroendokrin carcinoma ennél is ritkábban kerül kóriszmzésre. A kissejtes carcinoma és a nagysejtes neuroendokrin carcinoma mintegy 14%-ában a tumorban adenocarcinoma- vagy laphámcarcinoma-komponens is fellelhető [8]. Ezen daganatokat kevert kissejtes, illetve kevert nagysejtes neuroendokrin carcinomának hívjuk. Az ilyen kevert daganatok jóval gyakoribbak a tápcsatornában és a hasnyálmirigyben kialakuló kevert neuroendokrin–nem neuroendokrin neoplasiánál, illetve a kevert adenoneuroendokrin carcinománál. Mivel a morfológiailag identikus neuroendokrin tumorok szinte bármelyik szervrendszerben előfordulhatnak, megindult a nevezéktanuk egységesítése. Ugyanakkor a tápcsatornában alkalmazott nomenklátúra egyelőre a tüdő vonatkozásában nem vált széles körben elfogadottá.

A nagysejtes neuroendokrin carcinoma heterogén csoportot képvisel, melyet korábbi munkánkban már részletesen ismertettünk [9]. A nagysejtes neuroendokrin carcinoma molekuláris szubkategoráiának a terápiás döntéseket befolyásoló, korábban leírt hatása mellett a kevert neuroendokrin tumorok esetén az adenocarcinománál gyakoribb 'driver' mutációk vizsgálata is reménykeltő lehet. Az adenocarcinomák körében a gyakoriság sorrendjében a következő 'driver' mutációk ismertek: a Kirsten-patkánysarcoma virális onkogénje (*KRAS*, 30%), az epidermalis növekedési faktor receptora (*EGFR*, 14%), a v-raf rágcélósarcoma virális onkogénjének B1-homológja (*BRAF*, 7%), *ALK* (5%) és a hepatocytanövekedési faktor receptora (*HGFR*, 5%), illetve az *ERBB2/HER2* mutáció (3%), míg csupán minden 50. esetben lehet találkozni a *ROS1*-, illetve a *RET*-gén további partnergénekkkel történő fúziójával [10].

Az *ALK*-gén a 2-es kromoszóma rövid karján található, tirozin-kináz-receptort kódol, amelynek fiziológiásan a sejt túlélésében, a proliferációban és a szinapszisok képzésében van szerepe. A receptor az embriogenezis során a perifériás és a központi idegrendszerben fejeződik ki, szintje postnatalisan csökken, felnőttkorban csupán elvétve található meg a pericytáknak, illetve a neuralis és endothelsejtekben [5]. Onkogenezis során *ALK*-génmutáció létrejöhet átrendeződés, amplifikáció vagy pontmutáció révén. Az átrendeződés során az *ALK*-gén egy partnergénnel (általában *MLA* vagy *KIF5B*-gén) kapcsolódik össze, amely fúziós gén létrejöttéhez vezet. Így onkogén *ALK*-tirozin-kináz jön létre, mely sejtproliferációt és túléléshez vezető jelutak aktiválódását idézi elő. Amplifikáció esetén folyamatos aktiváció jön létre, míg a pontmutációnak elsősorban az *ALK*-inhibitorok elleni rezisztenciában van szerepe [11, 12]. Az *ALK* fúziós gének a nem kissejtes tüdőrákok közül elsősorban az

adenocarcinomákban fordulnak elő. A nagysejtes neuroendokrin carcinoma tekintetében ez az előfordulási arány jóval alacsonyabb [13]. A szakirodalomban eddig 9 *ALK*-pozitív nagysejtes neuroendokrin carcinomát, továbbá 2 *ALK*-pozitív, kevert nagysejtes neuroendokrin carcinomát írtak le, valamint 1 olyan eset ismert, amelyben *ALK*-pozitív adenocarcinoma transzformálódott nagysejtes neuroendokrin carcinoma irányába [11, 13–24].

A génátrendeződés detektálását számos módszer teszi lehetővé. A legpontosabb ezek közül a fluoreszcens *in situ* hibridizáció (FISH), azonban megfelelő technikai háttér és szakértelem szükséges hozzá, továbbá mindennapos használatát a klinikai gyakorlatban a költségei gátolják. Reverztranszkripció polimeráz-lánreakcióval (RT-PCR) az ismert fúziós géneket ki lehet mutatni, az ismeretlen *ALK*-transzlokációk észlelésére azonban nem alkalmas. Az immunhisztokémiai vizsgálat az előzőekhez képest relatíve olcsó, gyorsabb és rutinszerűen alkalmazható, hátrányai közé tartozik a viszonylag alacsony szenzitivitás és specificitás, valamint a megfelelő antitesthez való hozzáférés szükségessége [25].

A nagysejtes neuroendokrin carcinoma első vonalbeli kemoterápiája a kissejtes tüdőcarcinomáéval megegyező, platina/etopozid alapú, ennek azonban messze elmarad a hatékonysága. A ritka előfordulás szintén gátolja a daganat kezelésének kutatását [15]. A terápiában nyújthatnak segítséget a különböző szignáltranszdukciós utakra ható gyógyszerek, amelyek így gátolni tudják a sejtek kontrollálatlan proliferációját, ezzel javítva a túlélést. A hagyományos citosztatikumoktól eltérő mellékhatásprofil az életminőségre is javító hatással lehet. Az *ALK*-gátlók közül elsőként a krizotinibet fogadta el az amerikai Food and Drug Administration (FDA), amely a kezdeti kutatások alapján képes volt a tüneteket csökkenteni, valamint az életminőséget is javítani [26, 27]. A kezelés hátrányai közé tartozik azonban, hogy a terápiával szemben viszonylag gyorsan kialakul a rezisztencia, valamint mivel a vér-agy-gáton gátolt a hatóanyag átjutása, az agyi áttétekre nincs kedvező hatása [28]. A második generációs *ALK*-inhibitorok közé tartozik többek között a ceritinib, a brigatinib, valamint az alectinib. A ceritinib bizonyítottan hatékony olyan esetekben, amikor a kemoterápia hatástalan, valamint olyan nem kissejtes tüdőrák esetén is, amelynél a krizotinib ellen már rezisztencia alakult ki [29]. Mellékhatásai közé elsősorban gastrointestinalis jellegűek, amelyek csökkenthetők alacsonyabb hatóanyag dózissal, valamint alacsony zsírtartalmú étkezéssel. Az alectinib a vér-agy-gáton könnyen penetrál, így hatékony az agyi metasztatizisok esetén is, miközben súlyos mellékhatás ritkán fordul elő [30]. A harmadik generációs *ALK*-inhibitorok között említhetjük a lorlatinibet, valamint az enzartinibet. A lorlatinib magas intracranialis aktivitással rendelkezik, növeli a progressziómentes túlélést, továbbá javítja az életminőséget. Kognitív és hangulati mellékhatásait a dózis csökkentésével javítani lehet. További

mellékhatásai közé tartozik a hypercholesterinaemia, valamint a hypertrigliceridaemia, melyeket szintén a dózis módosításával lehet mérsékelni, gyógyszeres kezelés mellett [31]. Az *ALK*-inhibitorokat számos randomizált-kontrollált vizsgálat elemezte. Ezekben általában az első generációs krizotinibhez viszonyították az újabb generációs *ALK*-inhibitorok hatékonyságát. Kiemeljük az ALEX-vizsgálatot, amely az alectinib jobb hatékonyságát bizonyította a krizotinibbel szemben [32], és az ALTA-1L kutatást, amely alapján a brigatinib effektívebb a krizotinibnél [33]. Az eXalt3-vizsgálat alapján az enzartinibkezelés eredményesebb a krizotinibnél [34]. A CROWN-vizsgálat szerint a krizotinibhez képest a lorlatinib hatásosabban csökkenti a progressziót, valamint a halál előfordulását, továbbá az ismert *ALK*-rezisztenciát mutató tumorok ellen továbbra is hatékony [31].

Az *ALK*-inhibitorokra kialakult rezisztenciát két fő csoportra lehet osztani: on-target és off-target mechanizmusokra. On-target, azaz *ALK*-függő a rezisztencia abban az esetben, ha az *ALK*-inhibitorok ellenére a szignáltranszdukciós útvonal végig aktív. Ilyenkor vagy egy második, aktiváló mutáció megy végbe, melynek következményeként az inhibitor nem tud kötődni, vagy az *ALK* fúziós gén amplifikációja, esetleg elvesztése következik be. Off-target, vagyis *ALK*-tól független mechanizmusról beszélünk, ha az aktiváció ettől az útvonaltól függetlenül, alternatív módon jön létre. Ebben az esetben egyéb útvonalak aktiválódhatnak, vagy olyan szövettani átalakulás jön létre, melynek következményeként kissejtes carcinoma vagy sarcomatoid carcinoma alakul ki [16, 35].

Következtetés

Kis biopsziás mintákból, a WHO jelenlegi ajánlásai alapján, amennyiben nagysejtes neuroendokrin carcinoma morfológiai jegyei mutatkoznak, a „nem kissejtes tüdőrák, nagysejtes neuroendokrin carcinoma lehetősége merül fel” kórisme adható. Mind a nagysejtes neuroendokrin carcinoma, mind a kevert nagysejtes neuroendokrin carcinoma csak reszekátumból diagnosztizálható. Nagyobb biopsziás minták esetében a szakirodalomban vannak törekvések arra, hogy definitív diagnózist adhassunk. Egyelőre ez további kutatások tárgyát képezi [7, 36]. Esetünkkel szeretnénk felhívni a figyelmet arra, hogy a kevert – adenocarcinoma-komponenst tartalmazó – nagysejtes neuroendokrin carcinoma esetében is fontos a ’driver’ mutációk vizsgálata. Jelenlétük és céltartó kezelésük révén kedvezőbb kórlefelvételt biztosíthatunk a beteg számára.

Anyagi támogatás: A kutatás és a kézirat elkészítése anyagi támogatásban nem részesült.

Szerzői munkamegosztás: H. F.: Kiértékelés, a kézirat megfogalmazása, revízió. S. F., T. L., F. J., P. R., F. Zs.:

Adatgyűjtés, a kézirat megfogalmazása. Z. T.: Konceptió, adatgyűjtés, kiértékelés, a kézirat megfogalmazása, revízió. A cikk végleges változatát valamennyi szerző elolvasta és jóváhagyta.

Érdekltségek: A szerzőknek nincsenek érdekltségeik.

Köszönetnyilvánítás

A szerzők külön köszönetüket fejezik ki *Dezső Mihálynak* a kompozit képek elkészítésében nyújtott segítségért.

Irodalom

- Bray F, Ferlay J, Soerjomataram I, et al. Global cancer statistics 2018: GLOBOCAN estimates of incidence and mortality worldwide for 36 cancers in 185 countries. *CA Cancer J Clin.* 2018; 68: 394–424. Erratum: *CA Cancer J Clin.* 2020; 70: 313.
- Hung YP. Neuroendocrine tumors of the lung: updates and diagnostic pitfalls. *Surg Pathol Clin.* 2019; 12: 1055–1071.
- Furák J, Szabó Z, Horváth T, et al. Non-intubated, uniportal, video assisted thoracic surgery [VATS] lobectomy, as a new procedure in our department. [Nem intubált, spontán légző betegnél egy metszésből, minimálisan invazív módon elvégzett tüdőlebens-eltávolítás mint új műtéti eljárás klinikánk gyakorlatában.] *Magy Seb.* 2017; 70: 113–117. [Hungarian]
- Lin JJ, Riely GJ, Shaw AT. Targeting ALK: Precision medicine takes on drug resistance. *Cancer Discov.* 2017; 7: 137–155.
- Motegi A, Fujimoto J, Kotani M, et al. ALK receptor tyrosine kinase promotes cell growth and neurite outgrowth. *J Cell Sci.* 2004; 117: 3319–3329.
- Elliott J, Bai Z, Hsieh SC, et al. ALK inhibitors for non-small cell lung cancer: a systematic review and network meta-analysis. *PLOS ONE* 2020; 15: e0229179.
- WHO Classification of Tumours, Editorial Board. Thoracic tumours. International Agency for Research on Cancer, Lyon, 2021 April 15. (WHO classification of tumours series, 5th ed.; Vol. 5.)
- Hermans BC, Derks JL, Hillen LM, et al. In-depth molecular analysis of combined and co-primary pulmonary large cell neuroendocrine carcinoma and adenocarcinoma. *Int J Cancer* 2022; 150: 802–815.
- Zombori T, Juhász-Nagy G, Tiszlavicz L, et al. Large-cell neuroendocrine carcinoma of the lung – challenges of diagnosis and treatment. [Nagyséjtes neuroendocrin carcinoma – a kórisme és a kezelés nehézségei.] *Orv Hetil.* 2020; 161: 313–319. [Hungarian]
- Ruiz-Cordero R, Devine WP. Targeted therapy and checkpoint immunotherapy in lung cancer. *Surg Pathol Clin.* 2020; 13: 17–33.
- Zheng Q, Zheng M, Jin Y, et al. ALK-rearrangement neuroendocrine carcinoma of the lung: a comprehensive study of a rare case series and review of literature. *Onco Targets Ther.* 2018; 11: 4991–4998.
- Du X, Shao Y, Qin HF, et al. ALK-rearrangement in non-small-cell lung cancer (NSCLC). *Thorac Cancer* 2018; 9: 423–430.
- Leblanc A, Owen S, Fiset PO, et al. Metastatic large-cell neuroendocrine lung carcinoma with ALK fusion oncogene with partial response to alectinib. *JCO Precis Oncol.* 2021; 5: 802–807.
- Shimizu N, Akashi Y, Fujii T, et al. Use of ALK immunohistochemistry for optimal therapeutic strategy of pulmonary large-cell neuroendocrine carcinoma and identification of a novel *KIF5B-ALK* fusion oncokinas. *Anticancer Res.* 2019; 39: 413–420.
- Lim CA, Bany N, Tucker T, et al. A case of ALK-rearranged combined lung adenocarcinoma and neuroendocrine carcinoma with diffuse bone metastasis and partial response to alectinib. *Curr Oncol.* 2022; 29: 848–852.
- Fares AF, Lok BH, Zhang T, et al. ALK-rearranged lung adenocarcinoma transformation into high-grade large cell neuroendocrine carcinoma: clinical and molecular description of two cases. *Lung Cancer* 2020; 146: 350–354.
- Masuda K, Saiki M, Shimamura S, et al. Dramatic response to alectinib in an ALK-positive LCNEC patient with a poor performance status: a case report. *Respirol Case Rep.* 2021; 9: e0817.
- Omachi N, Shimizu S, Kawaguchi T, et al. A case of large-cell neuroendocrine carcinoma harboring an EML4-ALK rearrangement with resistance to the ALK inhibitor crizotinib. *J Thorac Oncol.* 2014; 9: e40–e42.
- Wang S, Wu X, Zhao J, et al. Next-generation sequencing identified a novel crizotinib-sensitive *PLB1-ALK* rearrangement in lung large-cell neuroendocrine carcinoma. *Clin Lung Cancer* 2021; 22: e366–e370.
- Hayashi N, Fujita A, Saikai T, et al. Large cell neuroendocrine carcinoma harboring an anaplastic lymphoma kinase (ALK) rearrangement with response to alectinib. *Intern Med.* 2018; 57: 713–716.
- Wang Y, Tian P, Wang W, et al. A case of large-cell neuroendocrine carcinoma harboring rare ALK fusion with initial response to the ALK inhibitor crizotinib and acquired F1174L mutation after resistance. *Precis Clin Med.* 2019; 2: 1–5.
- Hoton D, Humblet Y, Libbrecht L. Phenotypic variation of an ALK-positive large-cell neuroendocrine lung carcinoma with carcinoid morphology during treatment with ALK inhibitors. *Histopathology* 2018; 72: 707–710.
- Fu Z, Zhu G, Wang L, et al. Case report: a pregnant woman diagnosed as ALK-rearrangement lung large cell neuroendocrine cancer with brain metastasis. *Front Oncol.* 2022; 12: 823813.
- Tashiro T, Imamura K, Tomita Y, et al. Heterogeneous tumor-immune microenvironments between primary and metastatic tumors in a patient with ALK rearrangement-positive large cell neuroendocrine carcinoma. *Int J Mol Sci.* 2020; 21: 9705.
- Li Y, Pan Y, Wang R, et al. ALK-rearranged lung cancer in Chinese: a comprehensive assessment of clinicopathology, IHC, FISH and RT-PCR. *PLOS ONE* 2013; 8: e69016.
- Tímár J, Lotz G, Rásó E, et al. Molecular diagnostics of ALK-positive lung cancer. [Az ALK-pozitív tüdőrák korszerű diagnosztikája.] *Magy Onkol.* 2017; 61: 301–311. [Hungarian]
- Solomon BJ, Kim DW, Wu YL, et al. Final overall survival analysis from a study comparing first-line crizotinib versus chemotherapy in ALK-mutation-positive non-small-cell lung cancer. *J Clin Oncol.* 2018; 36: 2251–2258.
- Frampton JE. Crizotinib: a review of its use in the treatment of anaplastic lymphoma kinase-positive, advanced non-small cell lung cancer. *Drugs* 2013; 73: 2031–2051.
- Rothenstein JM, Chooback N. ALK inhibitors, resistance development, clinical trials. *Curr Oncol.* 2018; 25(Suppl 1): S59–S67.
- Spagnuolo A, Maione P, Gridelli C. Evolution in the treatment landscape of non-small cell lung cancer with ALK gene alterations: from the first- to third-generation of ALK inhibitors. *Expert Opin Emerg Drugs* 2018; 23: 231–241.
- Shaw AT, Bauer TM, de Marinis F, et al. First-line lorlatinib or crizotinib in advanced ALK-positive lung cancer. *N Engl J Med.* 2020; 383: 2018–2029.
- Peters S, Camidge DR, Shaw AT, et al. Alectinib versus crizotinib in untreated ALK-positive non-small-cell lung cancer. *N Engl J Med.* 2017; 377: 829–838.
- Camidge DR, Kim HR, Ahn MJ, et al. Brigatinib versus crizotinib in ALK inhibitor-naïve advanced ALK-positive NSCLC: final results of phase 3 ALTA-1L trial. *J Thorac Oncol.* 2021; 16: 2091–2108. Erratum: *J Thorac Oncol.* 2022 Oct 14. S1556-

- 0864(22)00349-5. doi: 10.1016/j.jtho.2022.07.009. [Online ahead of print] PMID: 36244926.
- [34] Horn L, Wang Z, Wu G, et al. Ensartinib vs crizotinib for patients with anaplastic lymphoma kinase-positive non-small cell lung cancer: a randomized clinical trial. *JAMA Oncol.* 2021; 7: 1617–1625.
- [35] Haratake N, Toyokawa G, Seto T, et al. The mechanisms of resistance to second- and third-generation ALK inhibitors and strategies to overcome such resistance. *Expert Rev Anticancer Ther.* 2021; 21: 975–988.
- [36] Baine MK, Sinard JH, Cai G, et al. A semiquantitative scoring system may allow biopsy diagnosis of pulmonary large cell neuroendocrine carcinoma. *Am J Clin Pathol.* 2020; 153: 165–174. Erratum: *Am J Clin Pathol.* 2020; 153: 286.

(Hegedűs Fanni dr.,
Szeged, Állomás utca 2., 6725
e-mail: hfanni05@gmail.com)

„*Medicina calamitatis est aequanimitas.*”
(A baj enyhítőszere a rendíthetetlenség.)

A cikk a Creative Commons Attribution 4.0 International License (<https://creativecommons.org/licenses/by/4.0/>) feltételei szerint publikált Open Access közlemény, melynek szellemében a cikk bármilyen médiumban szabadon felhasználható, megosztható és újraközölhető, feltéve, hogy az eredeti szerző és a közlés helye, illetve a CC License linkje és az esetlegesen végrehajtott módosítások feltüntetésre kerülnek. (SID_1)