

A coarctatio aortae kezelése újszülöttkortól a felnőttkorig

Hartyánszky István dr.¹ ■ Varga Sándor dr.¹
Hartyánszky István oh.² ■ Bogáts Gábor dr.¹

¹Szegedi Tudományegyetem, Általános Orvostudományi Kar,
Szent-Györgyi Albert Klinikai Központ, II. Belgyógyászati Klinika, Szívsebészeti Osztály, Szeged
²Szegedi Tudományegyetem, Szeged

A veleszületett szívhibák sebészi kezelése a technika fejlődésével folyamatosan változik. Az egyik legegyszerűbb, legközismertebb fejlődési rendellenesség a coarctatio aortae. A szerzők az elmúlt évtizedek során alkalmazott műtéti megoldásokat ('end-to-end' anasztomózis, foltplasztikák, interpositumok), a műtéti lehetőségeket mutatják be, hazai és nemzetközi tapasztalatok alapján ismertetik a különböző megoldások eredményeit, előnyeit, hátrányait. Nagy sebészi kihívást jelent az újszülöttkori súlyos aorta-hypoplasiával járó eseteknek, a későbbiekben a kialakuló restenosisoknak és az esetleges szövődményeknek (aneurysmák, dissectiók) a megoldása. A coarctatio aortae megoldásai még napjainkban is nehézségeket, sebészi kihívást jelentenek, hiszen ezeknek mások a megoldásai csecsemőkben és nagyobb gyermekekben, illetve felnőttkorban. Itt már sokszor kell alkalmazni a katéterintervenciók megoldásokat is, melyek helyes időzítése még napjainkban is nagy kihívást jelent.
Orv Hetil. 2020; 161(21): 861–866.

Kulcsszavak: coarctatio aortae, szívsebészet, katéterintervenció

Coarctatio aortae: management from infancy to adulthood

The surgical management of congenital heart defects is changing continuously due to technical development. Aortic coarctation is one of the most frequent congenital heart diseases often with serious symptoms. The authors review the different surgical techniques (end-to-end anastomosis, pathplasty, interposition) and present the up-to-date procedures from infancy to adulthood. We assess the results, the benefits and disadvantages of the different procedures based on our and international experiences. The greatest surgical challenges are the management of the serious hypoplastic aortic arch in infancy and later evolving restenosis and complications (aneurysm, dissection). Nowadays, the management of aortic coarctation is very difficult because the surgical procedures are different in infancy, childhood and adult age. In the latter two cases, it is necessary to apply catheter interventions, too, the correct timing of which also present great challenges nowadays.

Keywords: coarctatio aortae, cardiac surgery, intervention

Hartyánszky I, Varga S, Hartyánszky I, Bogáts G. [Coarctatio aortae: management from infancy to adulthood]. Orv Hetil. 2020; 161(21): 861–866.

(Beérkezett: 2020. január 15.; elfogadva: 2020. február 24.)

Rövidítések

CT = (computed tomography) számítógépes tomográfia; DORV = (double outlet right ventricle) kettős kiáramlású jobb kamra; MR = mágneses rezonancia; TGA = (transposition of the great arteries) nagyér-transzpozíció; UVSZ = univentricularis szív; VSD = ventricularis septumdefektus

A veleszületett szívhibák sebészi kezelése a betegek életkorával jelentősen változik, ezzel újabb kihívásokat jelentve a szívsebészek számára. A coarctatio aortae az első volt e betegségek között, amelyet sikerült sebészileg korrigálni. A feltételek azonban csak azt biztosították, hogy a gyermek-, felnőttkort megért betegeken tudtak segíteni.

ni. A diagnosztikai és sebészi technika fejlődésének eredményeként már újszülött, sőt koraszülött betegekben is sikeresen lehet alkalmazni korrekciós megoldásokat. Célszerű elemezni, hogy napjainkban milyen megoldásokkal korrigálható e kórkép az újszülöttkortól a felnőttkorig.

A coarctatio aortae az aortán kialakult veleszületett szűkület, melynek típusos helye az aortaisthmus területe, ahol előfordulhat izoláltan, vagy aortaív-hypoplasiával társulva. Ritkán a szűkület/hypoplasia jelentkezik az aorta descendens különböző szakaszain is. Gyakori veleszületett szívhibának számít (4–6%), 10 000 élveszületésből 4 esetben észlelhető [1]. Izolált előfordulásának okaként az aortafalat infiltráló, záródó ductusszövetnek a kontrahálását tartják [2], mely kialakulhat napok alatt (így újszülöttkorban keringési elégtelenséget okozva) vagy lassabban, ami miatt a tünetek csak fokozatosan fejlődnek ki, így a kórkép csak gyermek- vagy felnőttkorban kerül felismerésre. A szűkülettől proximálisan megemelkedik, distálisan csökken a vérnyomás. Ha ez gyorsan alakul ki, akkor a bal kamrának nincs ideje adaptálódni a hirtelen megemelkedett vérnyomáshoz, akutan dilatál, ami keringési elégtelenséghez vezet. Maga a magas vérnyomás is panaszokat (agyvérzés stb.) okozhat, az alsó testfél hipoperfúziója pedig szervi károsodásokhoz vezet. A szűkület lassabb kialakulásakor a bal kamrának van ideje hozzászokni az emelkedő vérnyomáshoz, a szűkület feletti és alatti testfél között kollaterális keringés alakulhat ki, mely javítja az alsó testfél perfúzióját, így enyhítve a klinikai tüneteket.

Gyakran társul egyéb congenitalis betegséggel: bicuspidalis aortabillentyűvel, agyi éreaneurizmákkal, a genetikai betegségek közül Turner-szindrómával, Williams-szindrómával, valamint kamrai septumdefektussal társuló veleszületett szívhibákkal: VSD, TGA, DORV, UVSZ [3, 4].

A VSD-vel társult esetekben a szűkület kialakulására a *Rudolph*- [5] teória az elfogadott, miszerint a bal kamra felől a vér zöme a VSD-n keresztül a jobb kamra – arteria pulmonalis – ductus arteriosus – aorta descendens irányában folyik el, s csak a perctérfogat kisebb része áramlik az aorta ascendens – aortaív irányába. Mivel a vér zöme ilyenkor elfolyik a coronariák, nagyartériák (agy) felé, az aortaíven már alig vagy nem folyik keresztül vér, ezért az hypoplasiás lesz, és az isthmus területén az ér atreticussá is válik. A klinikai képet születés után a keringési elégtelenség uralja, mely a pulmonalis resistencia csökkenésével, a tüdőn átfolyó vérmennyiség emelkedésével fokozódik. Mivel a bal kamra biztosítja a felső és az alsó testfél keringését is, így vérnyomáskülönbség nem alakul ki, viszont a felső testfélbe teljesen oxigenizált, az alsó testfélbe kevert vér jut, a két testfél között oxigénkülönbség mérhető (diagnosztikus jel) [5].

Diagnosztika

A fizikális vizsgálatnál (vérnyomás-differencia a felső és az alsó végtagok között) felvetett gyanút echokardiográfiás, CT-, MR-, szívkatéteres vizsgálattal lehet pontosítani.

Echokardiográfiás intrauterin vizsgálattal már felmerülhet a gyanú [6, 7] coarctatio aortae kialakulására (25%-ban), de a ductalis flow, isthmuson a limitált flow nehezíti a diagnózis felállítását. Perinatalisan e betegek 10–30%-a nem kerül látótérbe (meghal?), a többi gyakorlatilag sürgősségi ellátást igényelve kerül ellátásra. Az echokardiográfia újszülött-, csecsemőkorban „arany standard” vizsgálómódszernek tekinthető, de az életkor előrehaladtával, a testsúly növekedésével (echós ablak szűkülése) csökken a megbízhatósága. Az MR és a CT pontos képalkotó megoldások, de újszülött-, csecsemőkorban a használhatóságuk korlátozott (narkózis igénye, sugárterhelés). Szívkatéteres vizsgálat a diagnózis felállítására csak akkor indikált, ha társbetegség kivizsgálása vagy intervenció beavatkozás jön szóba.

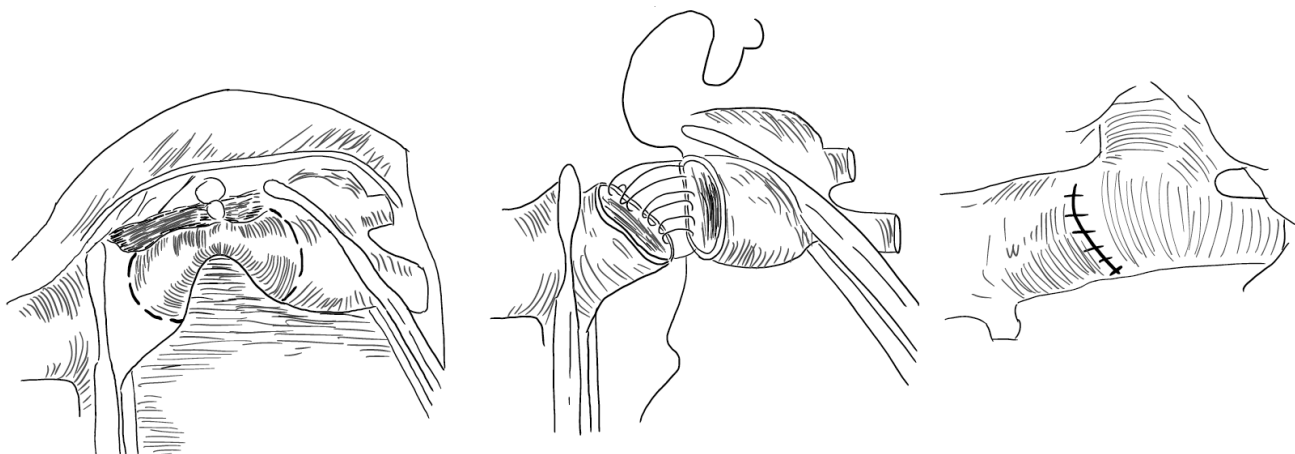
A műtéti és az intervenció beavatkozás indikációja azonos, minden életkorban változik, amit a guideline-ok írnak elő. Újszülött-, csecsemőkorban a keringési, bal kamra-elégtelenség indikál akut vagy sürgősségi beavatkozást. Gyermek-, felnőttkorban: 1) a 20 Hgmm-nél magasabb csúcsgradiens, 2) igazolt szűkület + kollaterális keringés mellett alacsonyabb gradiens is elfogadható, 3) szisztémás hipertónia, 4) társult szívhibák, kiemelten univentricularis szív, 5) bal kamrai hypertrophia és emelkedett bal kamrai végdiasztolés nyomás jelent műtéti indikációt [8, 9].

Sebészi kezelés

Az első aortaisthmus-szűkületet *Morgagni* írta le 1760-ban [10], az első sikeres műtéti megoldást (isthmusresekció, 'end-to-end' anasztomózis) *Crafoord* végezte 1944-ben [11]. A betegség felismerése és így sebészi kezelése gyermek-, kora felnőtt korú betegekben történt, akiknél az akkori technikai nehézségek (megfelelő varróanyag, érprotézis hiánya) miatt gyakoriak voltak a komplikációk, a korai recoarctatiók kialakulása. A diagnosztika fejlődésével egyre fiatalabb életkorban kerültek felismerésre e betegségek, és a technika fejlődése megteremtette a lehetőséget, hogy már újszülöttkortól sikeresen lehessen a szűkületeket korrigálni.

Napjaink elfogadott műtéti megoldásai

1) Izolált esetben: újszülött-, csecsemőkorban minden esetben szükséges az aortafalat infiltráló, kontraháló ductalis szövet eltávolítása (megelőzendő a coarctatio kialakulásának ismétlődését), ezért az isthmus resekciója után a megoldás a vég-a-véghez anasztomózis készítése (*I. ábra*). A könnyen mobilizálható, rugalmas erek megelőzik az anasztomózis feszülését, szűkülését. Sajnos a növekedés során az anasztomózis helyén hegesedés, szűkület alakulhat ki. Ha a varrt érszakasz képes is növekedni (nem alakul ki szűkület), akkor is elveszti rugalmasságát, és nem tudja követni az egészséges érszakasz „szélkazáni funkcióját”.



1. ábra | Aortaisthmus-reszekció, 'end-to-end' anasztomózis

A gyermek- és felnőttkorban észlelésre kerülő izolált szűkület esetén, az erek nehezebb mobilizálása miatt, nem mindig készíthető el a beteg szakasz reszekciója után a vég-a-véghez anasztomózis. Ilyenkor az anatómiai helyzetnek megfelelő megoldások jönnek szóba, úgymint foltplasztika, műérpótlás, bypass. Ha az ér kirekesztésekor az alsó testfél perfúziója a kritikus érték alá esne, a műtét csak extracorporalis keringés védelmében végezhető el.

2) Egyéb szívhibákkal társult esetekben az aortaisthmus-stenosis/atresia aortaív-hypoplasiával társul. A szűkület érszakasz reszekciója után, a metszést proximális irányban az ívre kiterjesztve, az ív és a descendens között készíthetünk kiszélesített anasztomózist ('extended end-to-end anastomosis'). Amennyiben ez nem kivitelezhető, akkor foltplasztika, subclaviaflap (Waldhausen szerint) vagy 'reverse' subclaviafolt alkalmazása jöhet szóba. Sajnos a hosszú távú eredmények nem minden esetben kielégítőek, 4–11%-ban [12–15] a hosszú anasztomózis miatt a varratsor nem növekszik kellően, a vékony folton aneurysma, dissectio alakulhat ki, ezért napjainkban előnyben részesítik az aortaív-rekonstrukció elvégzését extracorporalis keringés védelmében, „egy ülésben” a társszívhibák megoldásával, median sternotomiából (az aortaív-interruptio mintájára).

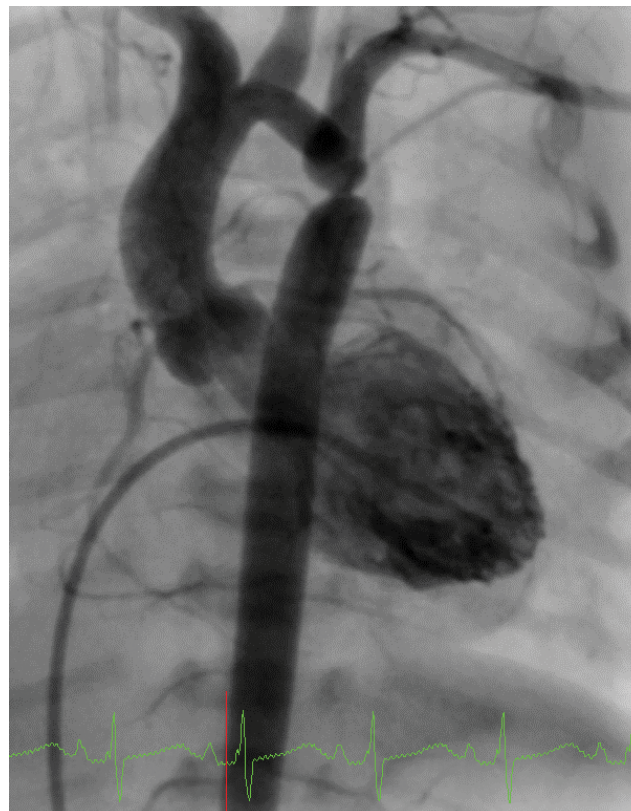
Katéteresballon-tágítás, endovascularis stent beültetése

A katéteresballon-tágítást a körülírt natív érszűkület tágítására 1982-től [16, 17] kezdték alkalmazni. Kezdetben ezt a módszert gyermekeken alkalmazták, de középtávú utánvizsgálatok során 8–32%-ban [18–21] észleltek recoarctatiót és 24–35%-ban [21, 22] aneurysma kialakulását. Újszülöttkorban az isthmus tágítása eredménytelennek mutatkozott, mert az aortafalat infiltráló, kontrahálódó szövet a tágítást követően is tovább szűkítette az aorta lumenét. Így ez a beavatkozás csak akkor jön szóba, ha a kritikus állapotban levő újszülöttnél a súlyos

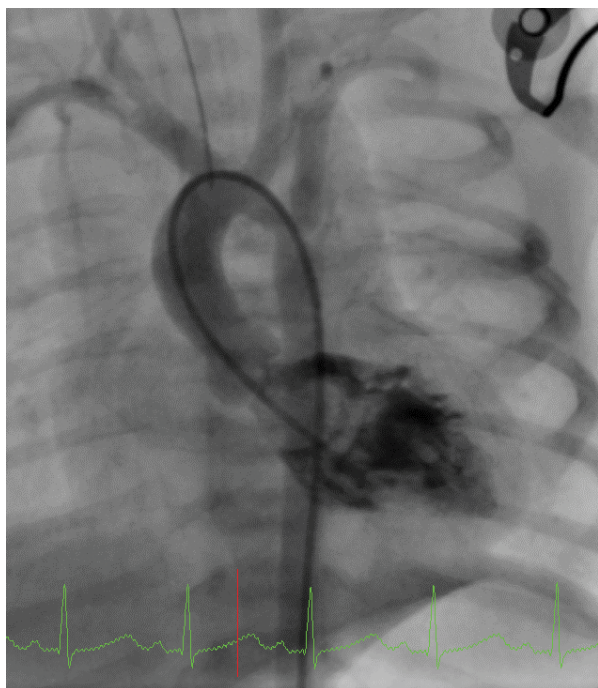
aortabillentyű-stenosis feltágításához a katéter csak a feltágított aortaisthmuson keresztül vezethető be a szívbe (2. ábra). A keringés stabilizálása után, napokon belül, a coarctatiót sebészileg korrigálni szükséges.

A beavatkozásokat követően kialakult recoarctatio kezelésében, elsősorban csecsemő-, gyermekkorban, a ballonos tágításnak kitűnő eredményei vannak, sikeressége 80–93% [23]; aneurysma csak 1–2%-ban alakul ki [24, 25], ezért ez tekintendő standard megoldásnak.

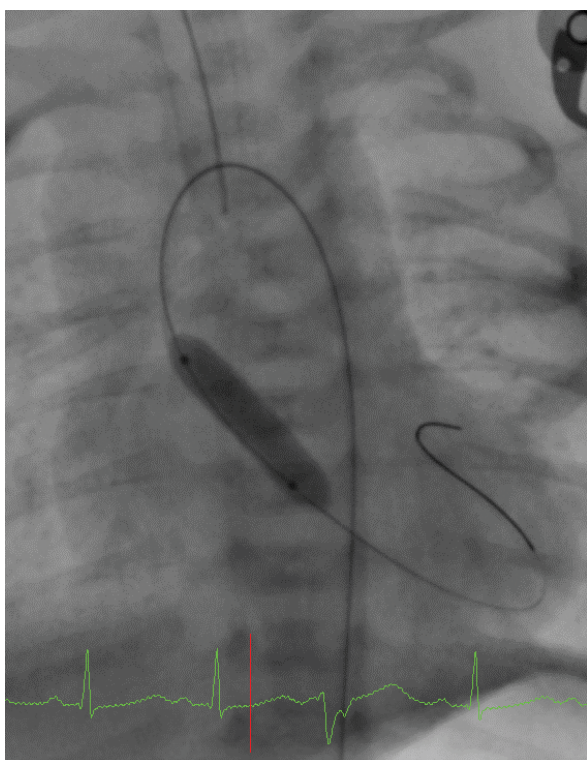
Endovascularis stentet 1991-ben [26] alkalmaztak először érszűkület tágítására, és azóta nélkülözhetetlen



2/a ábra | Coarctatio aortae + kritikus aortastenosis újszülöttkorban

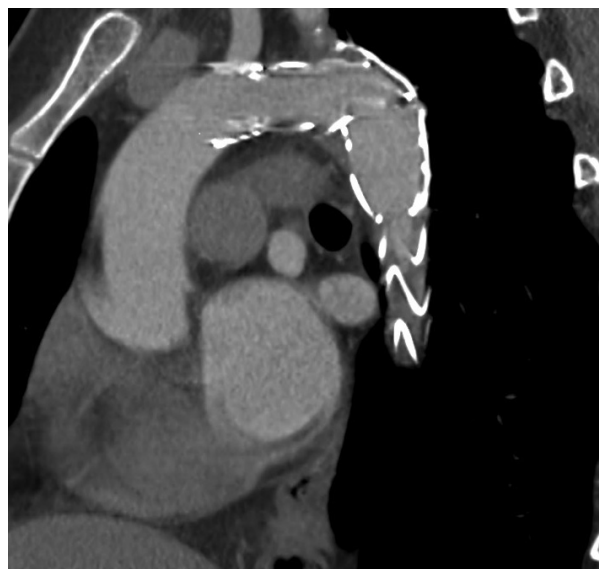

2/b ábra | A coarctatio aortae feltágítása után a katéter bevezethető a bal kamrába



2/c ábra | Kritikusan szűk aortabillentyű ballonos tágítása

megoldásnak tekinthető. Csecsemő-, gyermekkorban a használatát korlátozza, hogy a stent nem nő a gyermekkel, nem lehet „utántágítani”, ezért használata elsősorban a felnőttkorú betegekre korlátozódik [27–29]. Továbbfejlesztett formája, a „covered stent” esetén a stentet borító szövetet ráfeszítve a tágított érfalra, megelőzi az



3. ábra | Aortaívsthmus feltágítása stenttel felnőttkorban

esetleges érfalsérülésből kialakuló aneurysma, dissectio kialakulását. Alkalmazásakor komplikációt az jelenthet, ha a szövet elzárja a szűkület közelében eredő erek szájadékat. Ezért minden ilyen beavatkozást egyénre szabottnak kell megválasztani. A leggyakoribb problémát a bal arteria subclavia közeli eredése esetén annak elzárása jelenti, de ez kis sebészi beavatkozással áthidalható, az érnak a bal arteria carotis communisba történő átszájadztatásával (3. ábra).

Már felnőttkorban történő sikeres korrekció esetén is megvan a lehetősége, hogy a magas vérnyomás már rögzült. A műtét/intervenciós beavatkozás elvégzése így is szükséges, megelőzendő a balkamra-elégtelenség, illetve egyéb szövődmények kialakulását [30–33].

Mi a teendő napjainkban?

Újszülött-, csecsemőkorú betegeknél

Paraductalis aortaszakasz reszekciója, ’end-to-end’ anasztomózis készítése. Hypoplasiás aortaív esetén társult szívhibákkal egy időben extracorporalis keringés védelmében aortaív-rekonstrukció. Izolált esetben ’extended end-to-end’ anasztomózis készítése, anatómiai variációk esetén subclaviaflap, ’reverse’ subclaviafolt, műanyag folt, szűkség esetén műér implantálása lehetséges.

Recoarctatio esetén a beszűkült anasztomózisok kitűnő eredménnyel tágíthatók ballonnal, a többi beavatkozás esetén egyedi elbírálás után választandó a tágítás sebészileg: foltplasztikával, műérpótlással.

Gyermekkorban

Elsődleges megoldásként a ballonos tágítás, nagyobb gyermekeknél „utántágítható” endovascularis stent alkalmazása jön szóba, csak ezek sikertelensége esetén ke-

rül előtérbe a sebészi megoldás. Mivel ebben az életkorban az erek már nehezebben mobilizálhatók, nem minden esetben lehetséges a paraductalis érszakasz reszekciója után az 'end-to-end' anasztomózis biztonságos elkészítése, ezért foltplasztika vagy érprotézis beültetése jön szóba.

Recoarctatio esetén elsődleges megoldás az intervenció: ballondilatálás, stentbeültetés.

Felnőttkorban

Primer coarctatio és recoarctatio esetén is „arany standard” megoldás a 'covered' stenttel történő értágítás. Ha ez technikailag nem kivitelezhető, akkor sebészi megoldás szükséges. Amikor a kollaterális erekben keresztül nem elegendő a megfelelő alsótestfél-perfúzió, akkor szükséges extracorporalis keringéssel biztosítani az alsó testfél megfelelő vérellátását. Primer esetben a szűkület foltplasztikával történő tágítása vagy a reszekált érszakasz interpositummal történő pótlása a megoldás. Recoarctatio esetén a masszív összenövések, aneurysma miatt nehezen vagy egyáltalán nem preparálható ki az előző műtéti beavatkozás helye, ilyenkor a szűkületet megkerülő bypasszal (aorta ascendens – descendens, arteria subclavia – descendens) oldható meg, javítható az alsó testfél keringése, csökkenthető a felső testfél hipertóniája.

Amikor 1944-ben megtörtént a coarctatio aortae első sikeres korrekciója, azt gondoltuk, hogy megoldódott ennek a betegségnek a sebészi kezelése. Ugyanakkor látható, hogy a betegség felismerése, különböző életkorokban a sebészi/intervenció megoldása napjainkban is újabb és újabb kihívást jelent a szívsebészek, az érsebészek, a gyermekek és a felnőttek kezelésében és gyógyításában részt vevő kardiológusok számára, feltehetően még mindig nem jelentve végső megoldást.

Anyagi támogatás: A közlemény elkészítése anyagi támogatásban nem részesült.

Szerzői munkamegosztás: H. I., V. S., H. I. oh., B. G.: A hipotézisek kidolgozása, a vizsgálat lefolytatása, a kézirat megszovegezése. H. I. oh., V. S., H. I.: Statisztikai elemzések. A cikk végleges változatát valamennyi szerző elolvasta és jóváhagyta.

Érdekltségek: A szerzőknek nincsenek érdekltségeik.

Irodalom

- [1] Hoffman JIE, Kaplan S. The incidence of congenital heart disease. *J Am Coll Cardiol.* 2002; 39: 1890–1900.
- [2] Elzenga NJ, Gittenberger-de Groot AC, Oppenheimer-Dekker A. Coarctation and other obstructive aortic arch anomalies. Their relationship to the ductus arteriosus. *Int J Cardiol.* 1986; 13: 289–308.
- [3] Warnes CA. Bicuspid aortic valve and coarctation: two villains part of a diffuse problem. *Heart* 2003; 89: 965–966.
- [4] Connolly HM, Huston J, Brown RD Jr, et al. Intracranial aneurysms in patients with coarctation of the aorta: a prospective magnetic resonance angiographic study of 100 patients. *Mayo Clin Proc.* 2003; 78: 1491–1499.
- [5] Rudolph AM, Heymann MA, Spitznas U. Hemodynamic considerations in the development of narrowing of the aorta. *Am J Cardiol.* 1972; 30: 514–525.
- [6] Gómez-Montes E, Herraiz I, Mendoza A, et al. Prediction of coarctation of the aorta in the second half of pregnancy. *Ultrasound Obstet Gynecol.* 2013; 41: 298–305.
- [7] Quartermain MD, Pasquali SK, Hill KD, et al. Variation in prenatal diagnosis of congenital heart disease in infants. *Pediatrics* 2015; 136: e378–e385.
- [8] Baumgartner H, Bonhoeffer P, De Groot NM, et al. ESC guidelines for the management of grown-up congenital heart disease (new version 2010). *Eur Heart J.* 2010; 31: 2915–2957.
- [9] Stout KK, Daniels CJ, Aboulhosn JA, et al. 2018 AHA/ACC guideline for the management of adults with congenital heart disease: a report of the American College of Cardiology/American Heart Association Task Force on Clinical Practice Guidelines. *J Am Coll Cardiol.* 2019; 73: e81–e192. [Published correction: *J Am Coll Cardiol.* 2019; 73: 2361–2362.]
- [10] Zani A, Cozzi DA. Giovanni Battista Morgagni and his contribution to pediatric surgery. *J Pediatr Surg.* 2008; 43: 729–733.
- [11] Crafoord C, Nylin G. Congenital coarctation of the aorta and its surgical treatment. *J Thorac Cardiovasc Surg.* 1945; 14: 347–361.
- [12] Kaushal S, Backer CL, Patel JN, et al. Coarctation of the aorta: midterm outcomes of resection with extended end-to-end anastomosis. *Ann Thorac Surg.* 2009; 88: 1932–1938.
- [13] Thomson JD, Mulpur A, Guerrero R, et al. Outcome after extended arch repair for aortic coarctation. *Heart* 2006; 92: 90–94.
- [14] Burch PT, Cowley CG, Holubkov R, et al. Coarctation repair in neonates and young infants: is small size or low weight still a risk factor? *J Thorac Cardiovasc Surg.* 2009; 138: 547–552.
- [15] Wright GE, Nowak CA, Goldberg CS, et al. Extended resection and end-to-end anastomosis for aortic coarctation in infants: results of a tailored surgical approach. *Ann Thorac Surg.* 2005; 80: 1453–1459.
- [16] Lock JE, Bass JL, Amplatz K, et al. Balloon dilation angioplasty of aortic coarctations in infants and children. *Circulation* 1983; 68: 109–116.
- [17] Hartyánszky I, Lozsádi K, Marcsek P, et al. Successful application of balloon aortoplastics in treating infantile aortic coarctation. [Balloon-aortoplastika sikeres alkalmazása csecsemőkori coarctatio aortae kezelésében.] *Orv Hetil.* 1986; 127: 829–832. [Hungarian]
- [18] Tynan M, Finley JP, Fontes V, et al. Balloon angioplasty for the treatment of native coarctation: results of Valvuloplasty and Angioplasty of Congenital Anomalies Registry. *Am J Cardiol.* 1990; 65: 790–792.
- [19] Mendelsohn AM, Lloyd TR, Crowley DC, et al. Late follow-up of balloon angioplasty in children with a native coarctation of the aorta. *Am J Cardiol.* 1994; 74: 696–700.
- [20] Fawzy ME, Fathala A, Osman A, et al. Twenty-two years of follow-up results of balloon angioplasty for discrete native coarctation of the aorta in adolescents and adults. *Am Heart J.* 2008; 156: 910–917.
- [21] Harris KC, Du W, Cowley CG, et al.; Congenital Cardiac Intervention Study Consortium (CCISC). A prospective observational multicenter study of balloon angioplasty for the treatment of native and recurrent coarctation of the aorta. *Catheter Cardiovasc Interv.* 2014; 83: 1116–1123.
- [22] Cowley CG, Orsmond GS, Feola P, et al. Long-term, randomized comparison of balloon angioplasty and surgery for native coarctation of the aorta in childhood. *Circulation* 2005; 111: 3453–3456.

- [23] Saxena A. Recurrent coarctation: interventional techniques and results. *World J Pediatr Congenit Heart Surg.* 2015; 6: 257–265.
- [24] Yetman AT, Nykanen D, McCrindle BW, et al. Balloon angioplasty of recurrent coarctation: a 12-year review. *J Am Coll Cardiol.* 1997; 30: 811–816.
- [25] Reich O, Tax P, Bartáková H, et al. Long-term (up to 20 years) results of percutaneous balloon angioplasty of recurrent aortic coarctation without use of stents. *Eur Heart J.* 2008; 29: 2042–2048.
- [26] O’Laughlin MP, Perry SB, Lock JE, et al. Use of endovascular stents in congenital heart disease. *Circulation* 1991; 83: 1923–1939.
- [27] Taggart NW, Minahan M, Cabalka AK, et al. Immediate outcomes of covered stent placement for treatment or prevention of aortic wall injury associated with coarctation of the aorta (COAST II). *JACC Cardiovasc Interv.* 2016; 9: 484–493.
- [28] Sohrabi B, Jamshidi P, Yaghoubi A, et al. Comparison between covered and bare Cheatham-Platinum stents for endovascular treatment of patients with native post-ductal aortic coarctation: immediate and intermediate-term results. *JACC Cardiovasc Interv.* 2014; 7: 416–423.
- [29] Forbes TJ, Kim DW, Du W, et al. Comparison of surgical, stent, and balloon angioplasty treatment of native coarctation of the aorta: an observational study by the CCISC (Congenital Cardiovascular Interventional Study Consortium). *J Am Coll Cardiol.* 2011; 58: 2664–2674.
- [30] Jurcut R, Daraban AM, Lorber A, et al. Coarctation of the aorta in adults: what is the best treatment? Case report and literature review. *J Med Life* 2011; 4: 189–195.
- [31] Torok RD, Campbell MJ, Fleming GA, et al. Coarctation of the aorta: management from infancy to adulthood. *World J Cardiol.* 2015; 7: 765–775.
- [32] Alkashkari W, Albugami S, Hijazi ZM. Management of coarctation of the aorta in adult patients: state of the art. *Korean Circ J.* 2019; 49: 298–313.
- [33] Choudhary P, Canniffe C, Jackson DJ, et al. Late outcomes in adults with coarctation of the aorta. *Heart* 2015; 101: 1190–1195.

(Hartyánszky István dr.,
 Szeged, Semmelweis u. 8., 6720
 e-mail: hartyanszky@hotmail.com)

„*Nihil non acerbum prius quam maturum fuit.*”
 (Míg meg nem érik, minden fanyar.)

A cikk a Creative Commons Attribution 4.0 International License (<https://creativecommons.org/licenses/by/4.0/>) feltételei szerint publikált Open Access közlemény, melynek szellemében a cikk bármilyen médiumban szabadon felhasználható, megosztható és újraközölhető, feltéve, hogy az eredeti szerző és a közlés helye, illetve a CC License linkje és az esetlegesen végrehajtott módosítások feltüntetésre kerülnek. (SID_1)