

Milyen az összefüggés a lepényi perfúzió vizsgálata során a teljes placenta vizsgálata és a szonobiopsziás módszer között?

Surányi Andrea dr.¹ ■ Németh Gábor dr.¹ ■ Kozinszky Zoltán dr.²

¹Szegedi Tudományegyetem, Szent-Györgyi Albert Orvostudományi Kar,
Szülészeti és Nőgyógyászati Klinika, Szeged

²Danderydi Kórház, Szülészeti és Nőgyógyászati Osztály, Stockholm, Svédország

Bevezetés: A placenta perfúziója háromdimenziós power-Doppler (3DPD)-indexekkel értékelhető *in vivo*, szonobiopsziás úton vagy pedig a teljes placentában.

Célkitűzés: A két mérési módszer közötti kapcsolat feltárása. Egészséges várandós nők körében prospektív kohorsz-ultrahangvizsgálat történt a 11–40. terhességi héten.

Módszer: A placenta vascularisációját a 3DPD-indexek (vascularisációs index [VI]; áramlási index [FI]; vascularisációs áramlási index [VFI]) segítségével értékeltük ki gömb alakú szonobiopsziás eljárással vagy pedig a teljes méhlepényben.

Eredmények: Összesen 150 nőt vizsgáltunk meg, átlagosan $20,8 \pm 7,22$ hetes terhességi korban. Megfigyeltük, hogy a szonobiopsziás gömbtechnikával mért 3DPD-indexek a terhességi korrall előrehaladva csökkennek a 11. és a 40. hét között, míg a teljes méhlepény térfogatszkenelése stabil, állandó csökkenő vascularisációs mutatókat eredményezett a várandósság alatt. Az indexek a szkennelés módjától függetlenül legalább közepes mértékben korreláltak egymással ($r \geq 0,30$).

Limitáló tényezők: A terhesség előrehaladtával egyre kevesebb rész jeleníthető meg a méhlepényből egyetlen ultrahangképen, a terhesség késői szakaszában a méhlepénynek csak egy kis része vizsgálható egyszerre.

Következtetés: A placentából a köldökzsinór-eredési pontnál vett szonobiopsziás minta 3DPD-indexei jobban tükrözik a várandósság alatti exponenciálisan növekvő méhlepény csökkenő erezettségét. Ennélfogva a szonobiopsziás gömbtechnika hathatósabb szűrővizsgálati lehetőséget kínálhat patológiás terhességek esetén.

Orv Hetil. 2023; 164(8): 300–307.

Kulcsszavak: háromdimenziós ultrahangvizsgálat, lepényi vascularisatio, szonobiopszia, Doppler-vascularisációs indexek, placentatérfogó

Correlation between placental perfusion measured in the entire placenta *versus* assessed by sonobiopsy

Introduction: Placental perfusion can be evaluated using three-dimensional power-Doppler (3DPD) indices with sonobiopsy acquisition in a sphere or throughout the entire placenta.

Objective: We aimed to explore the relation between these two measurement methods.

Method: A prospective cohort study was conducted among normal pregnant women recruited at 11 to 40 gestational weeks. Placental vascularization was evaluated using the 3DPD indices (vascularization index [VI]; flow index [FI]; vascularization flow index [VFI]) with the application of the sphere ultrasound technique or scanned from the entire placenta.

Results: A total of 150 women were recruited at a mean gestational age of 20.8 ± 7.22 weeks. We observed that scanned 3DPD indices using sphere technique decrease by gestational age between 11 and 40 weeks, whereas whole placental volume scanning yielded stable, non-decreasing indices during gestation. The indices were correlated to each other at least moderately, irrespectively of the method of scanning ($r \geq 0.30$).

Limitations: As gestation advances, less and less placentas can be visualized in one sweep for a whole view and at late period of gestation only a minority of placentas can be visualized as a whole.

Conclusion: 3DPD indices acquired in a sphere of the placenta at umbilical cord insertion may reflect more to the decreasing vascularity of the exponentially growing placenta during gestation. Hence, sphere technique may have a greater screening opportunity in pathological pregnancies.

Keywords: three-dimensional ultrasound examination, sonobiopsy, Doppler vascularization indices, placental vascularization, placental volume

Surányi A, Németh G, Kozinszky Z. [Correlation between placental perfusion measured in the entire placenta *versus* assessed by sonobiopsy]. *Orv Hetil.* 2023; 164(8): 300–307.

(Beérkezett: 2022. november 23.; elfogadva: 2022. december 15.)

Rövidítések

2D = kétdimenziós; 3D = háromdimenziós; ANCOVA = (analysis of covariance) kovarianciaanalízis; ANOVA = (analysis of variance) varianciaanalízis; BMI = (body mass index) testtömegindex; EFOP = Emberi Erőforrás Fejlesztési Operatív Program; FI = (flow index) áramlási index; PD = power-Doppler; STROBE = (Strengthening the Reporting of Observational Studies in Epidemiology) kezdeményezés az epidemiológiai megfigyeléses vizsgálatok eredményközlésének javításáért; USSB = (ultrasonographic sphere biopsy) ultrahangos gömb alakú szonobiopszia; VFI = (vascularization flow index) vascularisációs áramlási index; VI = (vascularization index) vascularisációs index; VOCAL = (virtual organ computer-aided analysis) számítógépes virtuális szervelemzés

A méhlepényben a megfelelő vasculogenesis, illetve a vil-lusok érrendszeri fejlődése elengedhetetlen a megfelelő fetomaternalis vérkeringéshez. A terhességi adaptáció során a placenta reagál a fiziológiás és kóros állapotokra. A méhlepény hatalmas tartalékkapacitással rendelkezik, hogy hosszú ideig megvédje a magzatot a hypoxiás eseményektől. Kóros állapotokban (praeclampsia, diabetes) a placenta érágazódásainak fejlődése és alakulása jellegzetes, szinte körjelzőnek mondhatjuk. A placenta angiogenesis során az érágazások vizsgálata a legjellegzetesebb és messze a legfontosabb jellemző a krónikus hypoxia *in utero* diagnózisában [1].

A méhlepény vascularis jellemzői a Doppler-jelek számszerűsítése révén mérhetők háromdimenziós (3D) technika segítségével. A placenta 3D power-Doppler (3DPD) vascularis áramlási indexei (vascularisációs index [VI], áramlási index (FI) és vascularisációs áramlási index [VFI]) tükrözik a placenta vascularisációját [2–6], a módszer objektív és jól reprodukálható. Ezen indexeknek prediktív szerepük van a patológiás állapotok anyai érrendszerre kifejtett hatásainak vizsgálatában, mivel az erek nem megfelelő fejlődése és az uteroplacentalis perfúzió károsodása [7–9] fontos szerepet játszik a kórallapotok kialakulásában és súlyosbodásában.

A 3DPD-indexek vizsgálatához a 3D mintagyűjtés egyszeri szonobiopsziával [7, 10–14], többszörös szonobiopsziával [15, 16], illetve a teljes placenta térfoga-

tának feltérképezésével is megvalósítható [2, 4, 6, 11, 17, 18].

A terhesség középső és késői szakaszában kevés adat áll rendelkezésre a szonobiopszia, illetve a teljes lepényi vascularisatio *in vivo* vizsgálatának összefüggéseiről. Ezért ennek a tanulmánynak az a célja, hogy prospektív módon vizsgálja a 3DPD-indexeket mindkét szkennelési technikával, és meghatározza a vascularisációs indexek várandósság alatti tendenciáit.

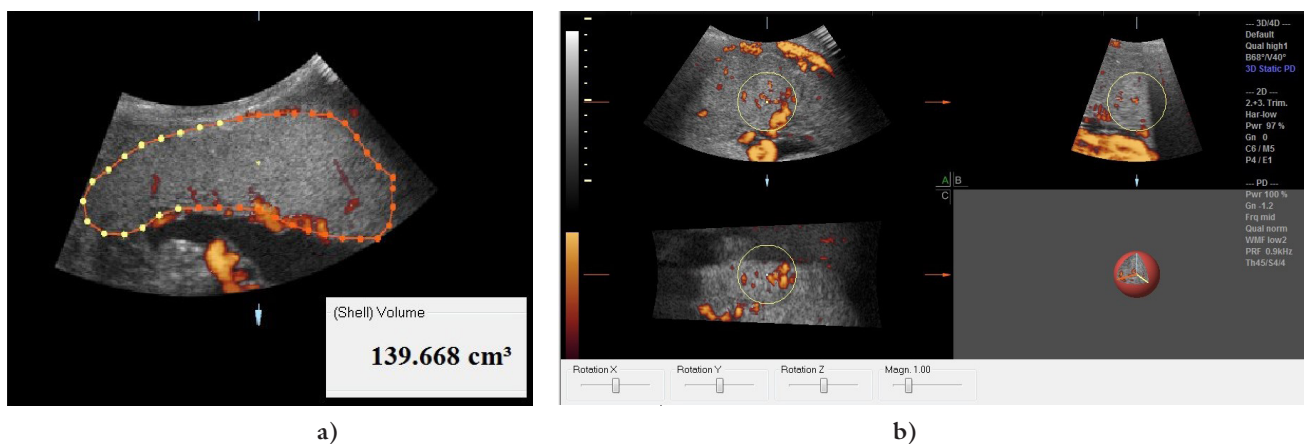
Módszer

A prospektív tanulmányt a Szegedi Tudományegyetem Szülészeti és Nőgyógyászati Klinikáján végeztük 6 hónapon keresztül. A vizsgálatot, melyhez minden résztvevő írásos beleegyezését adta, a Regionális Kutatás-Értékelési Bizottság hagyta jóvá. Valamennyi eljárásnál betartottuk az 1975-ös Helsinki Nyilatkozat 2000-ben felülvizsgált etikai normáit. Intézetünkben három szülészeti ultrahangvizsgálat történik nagy számmal: a genetikai ultrahangos szűrés a terhesség 11–13., valamint a terhesség 16–22. hetében, illetőleg a magzat növekedésének felmérése a terhesség 24–28. hetében. A vizsgálati időpontok a tanulmány szempontjából a várandósgondozásban megadott terhességi kortól eltértek.

Valamennyi nő, aki ezeken a vizsgálatokon átesett, felkérést kapott arra, hogy jelen kutatásunkban részt vegyen. A felvételi kritériumok a következők voltak: szinguláris, egészséges várandósság és egy méhösszehúzódnak nélkül végzett ultrahangvizsgálat. A kutatást azokra a terhességekre korlátoztuk, amelyeknél a méhlepény egyetlen ultrahangképen teljes egészében látható (1. ábra). A vizsgálati leírások minősége a STROBE (Strengthening the Reporting of Observational Studies in Epidemiology) irányelvein [19] alapult. A vizsgálatot a Clinical Trials rendszerben is regisztráltuk (azonosítószám: NCT05245279).

Hagyományos kétdimenziós vizsgálatok

A terhességi kor meghatározása a várandósság 11–13. hetében történt ultrahangos biometria alapján (fejtető-far hosszúság, illetve biparietalis átmérő) történt. A mag-



1. ábra | A teljes placenta mérése VOCAL-technikával (a). Szonobiopsziás gömbtechnika (b)
VOCAL = számítógépes virtuális szervelemzés

zati súlyt (becsült magzati súly) *Hadlock* [20] képletével számítottuk ki, mely alkalmazásként az ultrahangkészülékben rendelkezésünkre áll.

Minden beteget félig fekvő helyzetben vizsgáltunk. Egy kezdeti kétdimenziós (2D) hagyományos ultrahangvizsgálat során a magzat helyzetéről, testméreteiről, testmozgásairól és szívfrekvenciájáról, valamint a placenta lokalizációjáról kaptunk adatokat. A 2D módban az „Obstetrics” gyári alapbeállítást használtuk.

Térfogatfelvétel 2D és 3D technikákkal

A vizsgálat alatt olyan képeket készítettünk, amelyek hozzájárultak a placental térfogat, illetve a 3DPD-indexek meghatározásához. Valamennyi 3D szkennelést, illetve 2D ultrahangos mérést Voluson S10 Expert ultrahanggéppel (GE Medical Systems, Chicago, IL, USA), hasi konvex 3D vizsgálófejet használva végeztük el. Minden placentát 3D „rendering” móddal vizsgáltunk meg. Ennek során a szín- és szürkeérték-információkat a készülék számolja ki. A 3D kép létrehozásához standard beállítást alkalmaztunk: mode cent; smooth, 4/5; FRQ, low; quality, 16; density, 6; enhance, 16; balance, 150; filter, 2; actual power, 2 dB; pulse repetition frequency, 0,9 MHz [14]. A laterálisan elhelyezkedő méhlepényeknél a transzducert enyhe oldalirányú dőlésszögbe helyeztük, hogy megfelelő képeket kapjunk. Power-Doppler-ablakot (pulse repetition frequency: 900 Hz; wall filter: 50 Hz) helyeztünk a placentára, hogy a vascularis érelágazódásokat a basalis rétegtől a chorionlemezekig feltérképezzük. Alacsony felbontású beállítást választottunk, hogy a műtermékeket a gyorsabb térfogat mentés érdekében elkerüljük. A 3D statikus térfogatdobozt a placenta teljes térfogatára vetítettük [2, 12, 13, 14, 18]. A pásztázási szög maximum 70° volt. A 3D adatokat a lehető legrövidebb idő alatt, magzati mozgások nélkül és az anya lehető legstatikusabb állapotában mentettük el. Minden elmentett térfogati adat később került feldolgozásra és kiértékelésre. A várandósság alatt minden beteg-től lepényi 3D mintát mentettünk el.

A várandósság kimenetelének paraméterei

A terhesgondozás során az első megjelenéskor regisztrált, terhesség előtti testtömegindexet (BMI) a testtömeg (kg) és a testmagasság négyzete (m^2) hányadosaként számítottuk ki. Az újszülöttkori kimenetel adatai a következők voltak: terhességi kor, koraszülöttség, születési súly, Apgar-pontszám (<7) 5 perc után, a köldökarteriális vér pH-ja <7,2, valamint felvétel az újszülött intenzív osztályra. A rövid távú nemkívánatos újszülöttkori kimenetel akkor került megjelölésre, ha a következő tényezők közül legalább egy jelen volt: újszülött intenzív osztályra történt felvétel, alacsony Apgar-pontszám, alacsony pH-érték a köldökzsinór-arteriális vért illetően, sűrűségi császármetszés magzati stressz miatt.

Statisztikai analízis

Leíró statisztikákat (SPSS 25-ös verzió; IBM Corporation, Armonk, NY, USA) alkalmaztunk. A folyamatosan változó adatokat átlag \pm standard deviáció formájában, míg a kategorikus adatokat százalékban adtuk meg. A lepényi indexek terhességi kor szerinti eloszlását a 3D ultrahangos gömb alakú szonobiopsziával (USSB) mért csoportra, illetve a teljes méhlepényről készített 3D felvétellel rendelkező csoportra vonatkozóan ábrázoltuk, valamint regressziógörbe-elemzéseket végeztünk, hogy optimalizáljuk a görbék illeszkedését a diagramunkhoz. A görbebecslési modellek a következők voltak: lineáris, logaritmusos, inverz, másodfokú, hatványos, összetett, S alakú görbe, logisztikai, növekedési és exponenciális összefüggések. A terhességi kortól függő lineáris regressziós együttható értékeket és egyenleteket is kiszámítottuk mindkét csoportban az összes 3DPD-indexre (VI, FI és VFI) vonatkozóan.

A 3DPD-indexek közötti összefüggéseket a két mérési módszer alapján egy- és többváltozós regressziós analízissel határoztuk meg. A többváltozós lineáris regressziós analízist az életkor, a BMI, a dohányzás (igen/nem), a fogantatás módja (asszisztált reprodukciós fogantatás)

versus spontán), a paritás/graviditás, valamint az ultrahangvizsgálat időpontjában a terhességi kor tekintetében is feltártuk. Mind az egyváltozós, mind a többszörös lineáris regresszióhoz nem standardizált (B) együtthatókat, míg az egyváltozós elemzésekhez a Pearson-féle korrelációs együtthatóval megegyező standardizált együtthatót (β) és a szemiparciális korrelációk (r) többváltozós regresszióját adtuk meg. Az eredmények korrelációs kifejezéséhez a standardizált együttható négyzetét, illetve a szemiparciális korreláció négyzetét számítottuk ki [21].

A 3DPD-indexek összehasonlítását a fogantatás módja, a dohányzás (igen/nem), illetve a rövid távú nemkívánatos perinatalis kimenetel szerint kétmintás Student-féle t-próba segítségével elemeztük. A 3DPD-indexek változásait a BMI-vel összehasonlítva, három kategóriába (<25; 25–30; 30<) csoportosítva, az anyai életkor, a dohányzás, az először történő szülés, valamint a fogantatás módja szerint végzett elemzések korrigálásával és a nélkül – ANOVA vagy ANCOVA segítségével – tanulmányoztuk. A 0,05-nél kisebb p-értéket statisztikailag szignifikánsnak fogadtuk el.

Eredmények

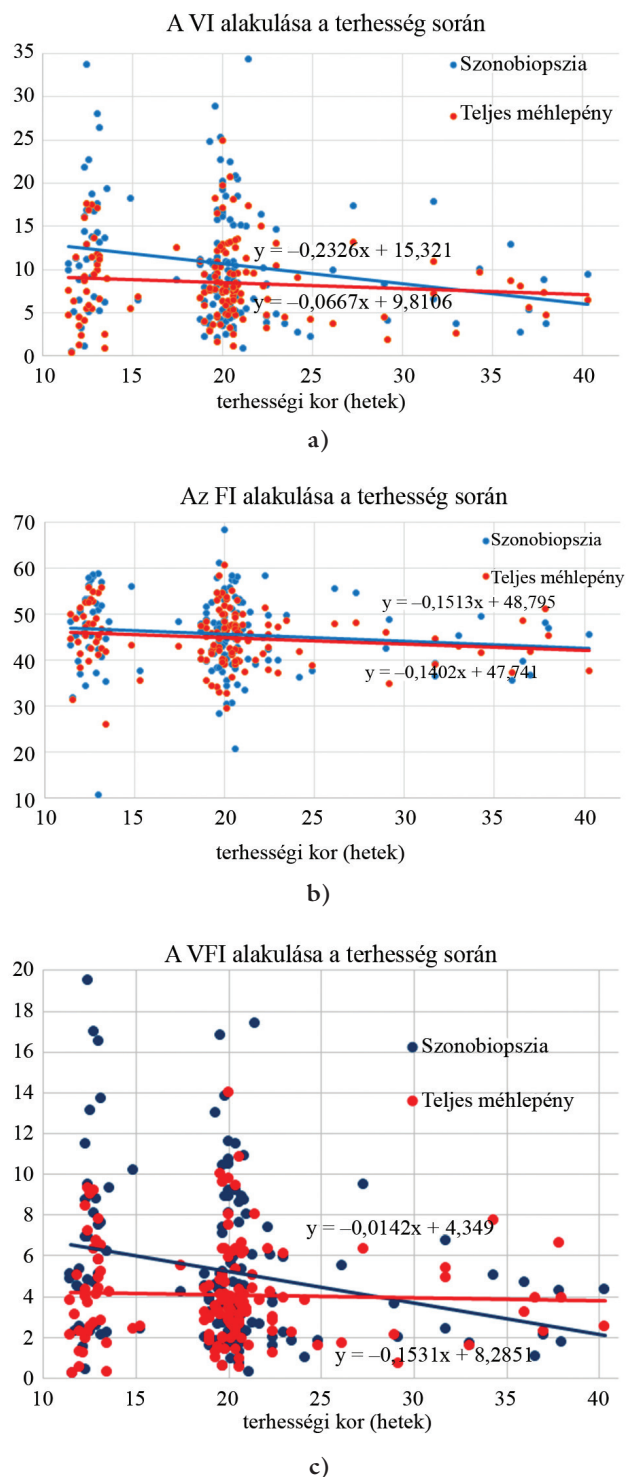
Összesen 530, normális egyes terhességet viselő nőt vontunk be a vizsgálatba, de 380 (71,7%) résztvevőt ki is zártunk belőle. A teljes méhlepény vizualizálása 117 esetben (30,7%) a 24–30. terhességi hétnél, illetve 263 esetben (69,2%) a 31–42. terhességi hétnél nem volt lehetséges. Ennek eredményeként 150 egészséges, egyes terhességet vizsgáltunk, amelyeknél a 11⁺³–40.⁺³ héten^{+napon} végeztük el az ultrahangvizsgálatot. A résztvevők jellemzőit az 1. táblázat tartalmazza. A résztvevők

1. táblázat | A várandósok jellemzői (n = 150)

Anyai életkor (év)	30,6 ± 4,95
Terhesség előtti BMI (kg/m ²)	23,4 ± 4,25
Először szülő aránya (%)	75 (50)
Terhességi kor a vizsgálatkor (hét)	20,8 ± 7,22
Becsült magzati súly (g)	440,3 ± 585,10
Dohányzás (%)	15 (10)
Nem spontán terhesség (%)	5 (3,3)
Terhességi kor a szüléskor (hét)	38,9 ± 3,20
Születési súly (g)	3355,7 ± 517,15
5 perces Apgar <7 (%)	3 (2,00)
A köldökartériás vér pH-ja <7,2 (%)	5 (3,33)
Újszülött intenzív osztályon történő ellátás (%)	17 (11,33)
Rövid távú perinatalis szövődmény ¹ (%)	19 (12,67)

BMI = testtömegindex

¹Rövid távú perinatalis szövődmények: újszülött intenzív osztályra történő szállítás, 5 perces Apgar <7, köldökartéria-pH <7,2, sürgősségi császármetszés



2. ábra | A vascularisációs indexek változása terhesség alatt. a) Vascularisációs index, VI, b) áramlási index, FI és c) vascularisációs áramlási index, VFI

• Szonobiopsziás gömbtechnikával (USSB), n = 150
• A teljes méhlepény vizsgálata, n = 150

átlagos terhességi kora 20,8 ± 7,22 terhességi hét volt, és mindannyian a kaukázusi rasszhoz tartoztak.

A 2/a–c ábra a VI-, FI- és VFI-értékeket szemlélteti a terhességi kor függvényében. Az USSB-technikával és a teljesplacenta-technikával mért, VI-, FI- és VFI-változást

2. táblázat | A placenta háromdimenziós power-Doppler-indexei közötti korreláció a szonobiopsziás alcsoportokban

	Szonobiopszia												
	VI				FI				VFI				
	Egyváltozós lineáris regresszió		Multivariábilis lineáris regresszió		Egyváltozós lineáris regresszió		Multivariábilis lineáris regresszió		Egyváltozós lineáris regresszió		Multivariábilis lineáris regresszió		
	B	β^2	B	r^2	B	β^2	B	r^2	B	β^2	B	r^2	
Szonobiopszia	VI	–	–	–	–	0,02	0,23**†	0,01	0,18**†	0,99	0,94**‡	0,99	0,86**‡
	FI	–	–	–	–	–	–	–	–	19,5	0,39**†	20,4	0,31**†
	VFI	–	–	–	–	–	–	–	–	–	–	–	–

FI = áramlási index; VFI = vascularisációs áramlási index; VI = vascularisációs index; B = nem standardizált koeficiens; β^2 = nem standardizált koeficiens négyzete (= tradicionális Pearson-féle korrelációs koeficiens négyzete [r]) egyváltozós lineáris regresszióhoz; r^2 = szemiparciális korreláció négyzete multivariábilis lineáris regresszióhoz

* $p < 0,05$

** $p < 0,001$

†Enyhe korreláció: $0,3 < r < 0,7$ (Pearson-féle korrelációs koeficiens / szemiparciális korreláció)

‡Erős korreláció: $0,7 < r < 1$ (Pearson-féle korrelációs koeficiens / szemiparciális korreláció)

előre jelző lineáris regressziós egyenletek a 2/a-c ábrán láthatók. Mindhárom, USSB-technikával kimutatott index csökkent a terhesség alatt; a VI ($p = 0,017$) és a VFI ($p = 0,006$) enyhén szignifikáns negatív korrelációt mutatott a terhességi korrall, de az FI ($p = 0,203$) nem változott szignifikánsan a 11. és a 40. terhességi hét között. Ezzel szemben a teljes méhlepényből származó 3DPD-indexek nem csökkentek a terhesség alatt ($p > 0,05$).

A regressziógörbe-elemzések kimutatták, hogy a 3DPD-indexek – lineáris görbét alkalmazva – a legjelentősebben a terhességi korhoz kapcsolódnak a szonobiop-

szias csoportban, a VFI szintén szignifikánsan illeszkedik a terhességi korhoz a logisztikus modellben ($p = 0,013$), míg a 3DPD-indexek a teljes placenta és a terhességi kor függvényében ábrázolva nem eredményeztek szignifikáns görbeváltozást ($p > 0,05$).

A 2. és 3. táblázat egy- és többváltozós regressziós elemzéseket mutat be. A legtöbb perfúziós index erősen korrelál a csoportok között, függetlenül a mérési módszertől (USSB vagy a teljes méhlepény mérése), és a korrelációs trendek szinte változatlanok maradtak más tényezők (anyai életkor, BMI, dohányzás [igen/nem])

3. táblázat | Az alcsoportok placentaris háromdimenziós power-Doppler-indexei közötti összefüggés

	Teljes placenta												
	VI				FI				VFI				
	Egyváltozós lineáris regresszió		Multivariábilis lineáris regresszió		Egyváltozós lineáris regresszió		Multivariábilis lineáris regresszió		Egyváltozós lineáris regresszió		Multivariábilis lineáris regresszió		
	B	β^2	B	r^2	B	β^2	B	r^2	B	β^2	B	r^2	
Szonobiopszia	VI	0,82	0,37**†	0,92	0,34**†	0,01	0,08*	0,01	0,03	0,06	0,32**†	0,80	0,32**†
	FI	14,5	0,12**†	14,3	0,08*	0,80	0,34**†	0,90	0,29**†	16,4	0,19**†	18,0	0,14**†
	VFI	0,81	0,37**†	0,91	0,36**†	0,02	0,14**†	0,01	0,07*	0,74	0,37**†	0,82	0,34**†
Teljes placenta	VI	–	–	–	–	0,02	0,26**†	0,01	0,11**†	0,89	0,93**‡	0,88	0,78**‡
	FI	–	–	–	–	–	–	–	–	17,7	0,40**†	15,6	0,24**†
	VFI	–	–	–	–	–	–	–	–	–	–	–	–

FI = áramlási index; VFI = vascularisációs áramlási index; VI = vascularisációs index; B = nem standardizált koeficiens; β^2 = nem standardizált koeficiens négyzete [= tradicionális Pearson-féle korrelációs koeficiens négyzete (r)] egyváltozós lineáris regresszióhoz. B = nem standardizált koeficiens; r^2 = szemiparciális korreláció négyzete multivariábilis lineáris regresszióhoz

* $p < 0,05$

** $p < 0,001$

†Enyhe korreláció: $0,3 < r < 0,7$ (Pearson-féle korrelációs koeficiens / szemiparciális korreláció)

‡Erős korreláció: $0,7 < r < 1$ (Pearson-féle korrelációs koeficiens / szemiparciális korreláció)

Az adatok rendelkezésre állásáról szóló nyilatkozat

A tanulmány során elemzett összes adat megtalálható ebben a cikkben. További kérdésekkel az érdeklődő a megfelelő szerzőhöz fordulhat.

után is, figyelembe véve a fogantatás módját (asszisztált reprodukcióval *versus* spontán fogamzás), a paritást/graviditást és a terhességi kort is az ultrahangvizsgálat elvégzésének időpontjában. A szignifikáns korrelációk rávilágítottak az alacsony regressziós együtthatókra a szonobiopsziával mért VFI, illetve a teljes méhlepény vizsgálatával szerzett FI között ($r^2 = 0,07$, $p = 0,004$), valamint a szonobiopsziával szerzett FI, illetve a teljes placentában mért VI között ($r^2 = 0,08$, $p = 0,003$), amely minimálisan alacsonyabb volt az egyváltozós elemzések idevonatkozó adatainál. Eközben a szonobiopsziával ($r^2 = 0,86$, $p < 0,001$) vagy a teljes placenta vizsgálatával ($r^2 = 0,78$, $p < 0,001$) mért VI és VFI – a felvételi módszertől függetlenül – nagyon erős statisztikai kapcsolatot mutatott egymással. A szonobiopsziás adatok VI esetén azonban nem mutattak összefüggést a teljes placentában mért FI-vel ($r^2 = 0,03$, $p = 0,081$).

A teljesplacenta-perfúziós indexek egyike sem igazolt korrelációt a placenta térfogatával, illetve a becsült magzati súllyal. A fogantatás módja, a dohányzás és a rövid távú kedvezőtlen perinatalis kimenetel nem volt megkülönböztető tényező sem a 3DPD-indexeknél, sem pedig a BMI-re vonatkoztatva. A 3DPD-indexek és a magzat ultrahangmérései között azonban szignifikáns és gyenge egyváltozós összefüggés mutatható ki (a VI és a fejkörfogat: $B = -0,215$, a haskörfogat: $B = -0,197$ és a combcsont hossza: $B = -0,223$ között; illetve a VFI és a fejkörfogat: $B = -0,239$, a haskörfogat: $B = -0,221$ és a combcsont hossza: $B = -0,245$ között), amikor szonobiopsziás indexeket vizsgáltunk.

Megbeszélés

Ebben a prospektív tanulmányban megállapítást nyert, hogy a szonobiopsziával mért lepényi vascularis indexek korrelálnak, és a teljes placentából származó értékekhez viszonyítva is reprezentatívnak minősülnek. Bár a mai napig számos tanulmány befolyásolta a placenta 3DPD-vascularisatiójának VOCAL-technikával történő értékelését [2–7, 9–17, 22–26], mégsem létezik olyan tanulmány, amelyben a placenta érrendszerét szonobiopsziával és a teljes placenta vizsgálatával hasonlították volna össze a várandósság teljes időtartama alatt.

Eredményeink megerősítik, hogy az USSB-ből kapott valamennyi index jól korrelál a teljes placentából származó indexekkel. A szinguláris terhességekre vonatkozó prospektív vizsgálatunk megállapítása az, hogy a köldökzinór eredésénél mért 3DPD-indexek a terhesség alatt csökkennek. Az általunk elemzett indexek lehetővé tették a vaszkularizált szövet százalékos arányának (VI), a mintavételezett szövetben a mozgó vér relatív mennyiségének (VFI), illetve a mintavételezett placenta helyén a vérmozgás amplitúdójának (FI) a meghatározását is.

A placenta perfúziója alapján nyert indexek állandóak olyan technikával mérve, amelynél a teljes placenta statisztikailag invariáns és a terhességi korra nem specifikus. A módszer értelmezése során ugyanazt a digitális techni-

kát alkalmaztuk a placenta vascularis indexeinek (VI, FI és VFI) szemléltetésére. Mindazonáltal ez a módszer lehetővé teszi a placenta érhálózatának egészéről alkotott információ kialakítását is. Ez különösen fontos, hiszen *Negrini és mtsai* [25], valamint *Lai és mtsai* [23] tanulmányai is megállapították, hogy normális terhességben a placenta különböző részei között jelentős különbségek vannak a VI, FI és VFI értékeit tekintve a placenta perfúziójának nagy regionális variabilitása miatt. A placentaris vascularis indexek mérési technikáját a teljes placentatérfogatra *De Paula és mtsai* is publikálták [22]. Ennek a technikának a fő hátránya az, hogy ki kell zárni minden olyan egyént, akinél a teljes placenta nem látható [26].

A placenta térfogata a terhesség időtartamával exponenciálisan növekszik [8, 14, 27]. A placenta vascularis indexeinek állandó értéke a placentatérfogathoz növekedésével arra enged következtetni, hogy normális terhesség esetén a placenta vascularisatiója megfelelően emelkedik, amikor a placentatérfogathoz nő. Várandósság alatt a méhlepény adaptációja az érújdonképződés alkalmazkodásában mutatkozik meg. A köldökzinór-eredés területén a vascularis áramlási jellemzők megváltoznak, miközben a placenta teljes érrendszere változatlan marad. Következésképpen az erek sűrűsége (VI) és a vascularis perfúzió (VFI) a terhesség korai szakaszában nő, míg a várandósság későbbi szakaszában a köldökzinór-eredés környékén csökken, ha az erek sűrűségével (VI) és a vascularis perfúzióval (VFI) hasonlítjuk össze a teljes placentában. Az átlagos véráramlás intenzitását jelentő áramlási index (FI) állandónak tekinthető, és ez az USSB-ből származó indexeken, valamint a teljes placenta vizsgálata során kapott eredményeinkben is tükröződik.

A VI és a VFI nagy variabilitást mutatott, különösen a placenta perifériás és centrális részén, míg az FI variabilitása viszonylag alacsony volt. *Yu és mtsai* 100 normális placentát tanulmányoztak ugyanazzal a technikával, és azt találták, hogy mind a VI, mind pedig a VFI nőtt a várandósság alatt [28]. Az interplacentaris variabilitás is sokkal nagyobb VI és VFI esetében, mint FI esetében [15]. Ezekből a megfigyelésekből arra a következtetésre jutottunk, hogy az FI a legmegbízhatóbb index a placenta vascularisatiójának vizsgálatában. Mindez pedig azt bizonyítja, hogy a véráramlási sebesség ellenállási indexeinek növekvő értékei az átlagos véráramlás csökkenésével járnak.

A 3DPD-indexek (VI, VFI) erős, illetve mérsékelt keresztkorrelációt fejtenek ki egymással, függetlenül a szonográfiai technikától, leszámítva az FI-t, amely gyengén korrelál más indexekkel. Adataink egybevághatnak *Tuuli és mtsai* [6] munkájával is, akik az első trimeszterben igazolták a szonobiopszia relevanciáját. A szonobiopsziából származó lepényi vascularis indexek valós alternatívát jelentenek a placenta vascularis érhálózatának értékelésében [29], amennyiben a teljes placenta vizualizálása nem kivitelezhető. A placenta vascularisatiójának *in vivo* elemzése a különböző terhességi kórállapotok vizsgálatában egyéb ultrahangtechnikákkal is kombinálható, pél-

dául a méhlepény szonoelasztikus tulajdonságainak vizsgálatával [30]. Ezáltal a lehető legkorábbi diagnózist érintően újabb perspektíva nyílhat.

Korlátozó tényezők

A terhesség előrehaladtával egyre kevesebb méhlepény jeleníthető meg egyetlen ultrahangvizsgálati nézetben, és a terhesség késői szakaszában a méhlepényeknek csak kis része látható teljes egészében [8, 14, 27]. A fent említett nehézségek jelentősen korlátozzák a teljes méhlepény vizsgálatának gyakorlati bevezetését, míg az USSB-módszert a terhességi kor nem befolyásolja.

Következtetés

Megfigyelésünk alapján arra a következtetésre jutottunk, hogy a 3DPD-indexekkel mért lepényi vascularisatio az első trimeszertől a harmadik trimeszterig csökken szövődménymentes terhességekben USSB-technikával mérve. Amikor a 3DPD-vizsgálatot a teljes méhlepényt érintően végeztük el, az indexek a terhesség alatt változatlannak voltak. Az USSB-technikával szerzett lepényi perfúziós indexek hasznosabbak lehetnek, mint a „teljes placenta sweep” technika, hasznos kiegészítő ultrahang-markerként szolgálva a kóros terhességeknél. A fenti vizsgálatok alapján az ultrahangvizsgálat szerephez juthat a praeeclampsia és a terhességi cukorbetegség korai előrejelzésében is.

Anyagi támogatás: A tanulmány a magyar EFOP-3.6.1-16-2016-00008. számú, „Intelligens élettudományi technológiák, módszertanok, alkalmazások fejlesztése, valamint innovatív folyamatok és szolgáltatások fejlesztése Szeged tudásbázisára alapozva” elnevezésű pályázat és a Szegedi Tudományegyetem Szent-Györgyi Albert Orvostudományi Kar-Kari Kutatási Alap Hetényi Géza pályázatának (SZTE SZAOK-KKA, IV-3646-62-14/2022 SZAOK) támogatásával készült.

Szerzői munkamegosztás: S. A.: A projekt kidolgozása, a tanulmány tervezése, adatgyűjtés, a kézirat megírása. N. G.: A projekt kidolgozása, a kézirat ellenőrzése és szerkesztése. K. Z.: A projekt kidolgozása, adatgyűjtés, az ábrák szerkesztése, statisztikai elemzés, a kézirat megírása. A cikk végleges változatát valamennyi szerző elővasta és jóváhagyta.

Érdekltségek: A szerzőknek nincsenek érdekltségeik.

Irodalom

- [1] Stanek J. Hypoxic patterns of placental injury: a review. Arch Pathol Lab Med. 2013; 37: 706–720.
- [2] Hafner E, Metzenbauer M, Stümpflen I, et al. First trimester placental and myometrial blood perfusion measured by 3D power Doppler in normal and unfavourable outcome pregnancies. Placenta 2010; 31: 756–763.
- [3] Matijevic R, Kurjak A. The assessment of placental blood vessels by three-dimensional power Doppler ultrasound. J Perinat Med. 2002; 30: 26–32.
- [4] Odibo AO, Goetzinger KR, Huster KM, et al. Placental volume and vascular flow assessed by 3D power Doppler and adverse pregnancy outcomes. Placenta 2011; 32: 230–234.
- [5] Pairleitner H, Steiner H, Hasenoehrl G, et al. Three-dimensional power Doppler sonography: imaging and quantifying blood flow and vascularization. Ultrasound Obstet Gynecol. 1999; 14: 139–143.
- [6] Tuuli MG, Houser M, Odibo L, et al. Validation of placental vascular sonobiopsy for obtaining representative placental vascular indices by three-dimensional power Doppler ultrasonography. Placenta 2010; 31: 192–196.
- [7] Altorjay ÁT, Surányi A, Nyári T, et al. Use of placental vascularization indices and uterine artery peak systolic velocity in early detection of pregnancies complicated by gestational diabetes, chronic or gestational hypertension, and preeclampsia at risk. Croat Med J. 2017; 58: 161–169.
- [8] Surányi A, Kozinszky Z, Molnár A, et al. Placental volume relative to fetal weight estimated by sonography in diabetic pregnancies. J Matern Fetal Neonatal Med. 2016; 29: 1229–1232.
- [9] Surányi A, Altorjay Á, Kaiser L, et al. Evaluation of placental vascularization by three-dimensional ultrasound examination in second and third trimester of pregnancies complicated by chronic hypertension, gestational hypertension or pre-eclampsia. Pregnancy Hypertens. 2017; 8: 51–59.
- [10] Demers S, Boutin A, Dembickaja R, et al. Factors associated with placental vascularization measured by 3D power Doppler ultrasonographic sphere biopsy between 11 and 14 weeks of gestation. Am J Perinatol. 2018; 35: 964–971.
- [11] Demers S, Girard M, Roberge S, et al. First-trimester placental and myometrial blood perfusion measured by three-dimensional power Doppler in preeclampsia. Am J Perinatol. 2015; 32: 920–926.
- [12] Mercé LT, Barco MJ, Bau S. Reproducibility of the study of placental vascularization by three-dimensional power Doppler. J Perinat Med. 2004; 32: 228–233.
- [13] Molnár A, Surányi A, Nyári T, et al. Examination of placental three-dimensional power Doppler indices and perinatal outcome in pregnancies complicated by intrauterine growth restriction. Int J Gynaecol Obstet. 2015; 129: 5–8.
- [14] Surányi A, Kozinszky Z, Molnár A, et al. Placental three-dimensional power Doppler indices in mid-pregnancy and late pregnancy complicated by gestational diabetes mellitus. Prenat Diagn. 2013; 33: 952–958.
- [15] Guiot C, Gaglioti P, Oberto M, et al. Is three-dimensional power Doppler ultrasound useful in the assessment of placental perfusion in normal and growth-restricted pregnancies? Ultrasound Obstet Gynecol. 2008; 31: 171–176.
- [16] Noguchi J, Hata K, Tanaka H, et al. Placental vascular sonobiopsy using three-dimensional power Doppler ultrasound in normal and growth restricted fetuses. Placenta 2009; 30: 391–397.
- [17] Hannaford KE, Tuuli M, Goetzinger KR, et al. First-trimester 3-dimensional power Doppler placental vascularization indices from the whole placenta versus the placental bed to predict preeclampsia: does pregnancy-associated plasma protein A or uterine artery Doppler sonography help? J Ultrasound Med. 2015; 34: 965–970.
- [18] Plasencia W, González-Dávila E, González Lorenzo A, et al. First trimester placental volume and vascular indices in pregnancies complicated by preeclampsia. Prenat Diagn. 2015; 35: 1247–1254.
- [19] Vandenbroucke JP, von Elm E, Altman DG, et al. Strengthening the Reporting of Observational Studies in Epidemiology (STROBE): explanation and elaboration. Int J Surg. 2014; 12: 1500–1524.

- [20] Hadlock FP, Harrist RB, Sharman RS, et al. Estimation of fetal weight with the use of head, body, and femur measurements – a prospective study. *Am J Obstet Gynecol.* 1985; 151: 333–337.
- [21] Freedman DA. The regression line. In: Freedman DA. *Statistical models: theory and practice.* Cambridge University Press, Cambridge, 2009; pp. 18–28.
- [22] De Paula CF, Ruano R, Campos JA, et al. Quantitative analysis of placental vasculature by three-dimensional power Doppler ultrasonography in normal pregnancies from 12 to 40 weeks of gestation. *Placenta* 2009; 30: 142–148.
- [23] Lai PK, Wang YA, Welsh AW. Reproducibility of regional placental vascularity/perfusion measurement using 3D power Doppler. *Ultrasound Obstet Gynecol.* 2010; 36: 202–209.
- [24] Merce LT, Barco MJ, Bau S, et al. Assessment of placental vascularization by three-dimensional power Doppler “vascular biopsy” in normal pregnancies. *Croat Med J.* 2005; 46: 765–771.
- [25] Negrini R, de Silva Bussamra LC, da Silva Valladão de Freitas L, et al. Assessment of placental blood flow between 22 and 34 weeks of gestation by 3D-sonography power Doppler vascular indices. *Arch Gynecol Obstet.* 2011; 284: 53–57.
- [26] Pomorski M, Zimmer M, Fuchs T, et al. Quantitative assessment of placental vasculature and placental volume in normal pregnancies with the use of 3D power Doppler. *Adv Med Sci.* 2014; 59: 23–27.
- [27] Kozinszky Z, Surányi A. Placental volumes measured by 3-dimensional ultrasonography in normal pregnancies from 12 to 40 weeks’ gestation. *J Ultrasound Med.* 2012; 31: 2044–2045., author reply 2045–2045.
- [28] Yu CH, Chang CH, Ko HC, et al. Assessment of placental fractional moving blood volume using quantitative three-dimensional power Doppler ultrasound. *Ultrasound Med Biol.* 2003; 29: 19–23.
- [29] Fülöp V, Lakatos K, Demeter J, et al. Clinical aspects of decidualization. [A decidualizáció klinikai vonatkozásai.] *Orv Hetil.* 2022; 163: 1823–1833. [Hungarian]
- [30] Kozma B, Pákozdy K, Lampé R, et al. Application of ultrasound elastography in obstetrics and gynecology. [Ultrahang-elasztográfia alkalmazásának lehetőségei a szülészeti-nőgyógyászatban.] *Orv Hetil.* 2021; 162: 690–695. [Hungarian]

(Surányi Andrea dr.,
 Szeged, Semmelweis u. 1., 6725
 e-mail: gaspar-suranyi.andrea@med.u-szeged.hu)

„Nullus agentis dies longus est.” (Seneca)
 (A tevékeny ember számára egy nap se hosszú.)

A cikk a Creative Commons Attribution 4.0 International License (<https://creativecommons.org/licenses/by/4.0/>) feltételei szerint publikált Open Access közlemény, melynek szellemében a cikk bármilyen médiumban szabadon felhasználható, megosztható és újraközölhető, feltéve, hogy az eredeti szerző és a közlés helye, illetve a CC License linkje és az esetlegesen végrehajtott módosítások feltüntetésre kerülnek. (SID_1)