

Az endotheliális glycocalyx megjelenítése és vastagságának meghatározása intravitalis mikroszkópiával

Visualization and determination of the endothelial glycocalyx thickness using intravital microscopy

László Ildikó¹, Csákány Lóránt², Veres Antal¹, Németh Márton³, Poles Marietta², Kaszaki József⁴, Molnár Zsolt⁴, Szabó Andrea²

¹SZTE, ÁOK, Aneszteziológiai és Intenzív Terápiás Intézet, ²SZTE, ÁOK, Sebészeti Műtéttani Intézet, ³PTE, ÁOK, Aneszteziológiai és Intenzív Terápiás Intézet, ⁴PTE, ÁOK, Transzlációs Medicina Intézet

László Ildikó és Csákány Lóránt azonos mértékben járultak hozzá a tanulmány elkészültéhez (megosztott első szerzők)

Kapcsolat: László Ildikó

E-mail: laszlo.ildiko@med.u-szeged.hu

Összefoglaló

Bevezetés: Az endotheliális glycocalyx (GX) destrukciója rontja a kapillárisok integritását, növeli az oedema készséget és az endothelium aktiválásával hozzájárulhat a többszervi elégtelenség kialakulásához. A GX és degradációjából származó markerek értékelése eltérő megközelítést igényel a kísérletes és a klinikai körülmények között. Ezért célunk egy új informatikai eljárás révén a GX vastagság változásának kimutatása volt intravitalis mikroszkópiás technikával.

Módszerek: Az ismert festék kizárási technikát alkalmaztunk két eltérő molekulatömegű fluoreszcens festékekkel (fluorescein isothiocyanate-dextrán 2000 kDa Sigma-Aldrich, illetve Texas-red-dextrán 70 kDa, Thermo Fisher Scientific), az alábbi új fejlesztésekkel: (1) mozgási artefaktum kiküszöbölése a két festés során készült képek egymásra illesztésével, (2) a GX terület-alapú mérése (szemben a korábbi egy vonal menti mérésekkel), (3) az GX-érfal határterület definiálása az intenzitásgörbe határértékei segítségével, és (4) folyamatos vizuális feedback (a GX megjelenítése). Felnőtt, altatott SK-H1 (30 ± 2 g) egereket (n=35) randomizáltunk egy intraperitoneális lipopolysaccharid (LPS, 10 mg/kg, n=14) és egy fiziológias sóoldattal oltott kontroll (SH, n=21) csoportba. A cremaster izomzatán vizualizáltuk az 5-7 µm átmérőjű kapillárisokat, és a GX-ot, intravitalis videómikroszkópia (IVM) alkalmazásával (Zeiss AxioTech Vario 100HD mikroszkóp; Zeiss 63× víz immerziós objektív; CCD kamera felbontás: 1392x1040 pixel). A GX vastagságát 18 órával az LPS oltás után határoztuk meg. A szisztémás GX degradáció vizsgálata plazma syndecan-1 szintek mérésével történt (Diacclone, Murine CD138 ELISA kit). Az elemzéseket IBM SPSS 23.0 programmal végeztük.

Eredmények: Az LPS kezelt állatokban a GX méretének jelentős csökkenését figyeltük meg a kontrollokhoz képest (205,8 ± 80,0 nm vs. 83,0 ± 21,1 nm). Ezeket a változásokat a plazma syndecan-1 koncentrációjának szignifikáns növekedése kísérte (SH: 2,22 ± 0,53 ng / ml, LPS: 7,08 ± 1,47 ng/ml).

Következtetés: Fejlesztéseink lehetővé teszik a GX dinamikus megjelenítését és vastagságának mérését a kapillárisokban. Az új módszer révén a GX degradáció és annak kinetikája monitorozható továbbá potenciális terápiás beavatkozások hatása is számszerűsíthetővé kísérletes körülmények között.

Kulcsszavak: endothelium, mikrokeringés, vizualizáció, syndecan-1, szepszis, egér

Summary

Introduction: Examination and assessment of the upper airway of neonates and infants are difficult due to their anatomical properties and vulnerability. Tracheal intubation is impractical because it does not provide ideal conditions for the examination of functional diseases. In our study high-frequency jet ventilation (HFJV) was used for better visualization of the laryngeal and subglottic structures without intubation.

Methods: In cooperation with University of Szeged Department of Pediatrics, in 2019 and 2020 we studied 40 infants coming from and outside of the region with airway compromise, predominantly inspiratory stridor. The study was carried out at the Department of Oto-Rhino-Laryngology and Head-Neck Surgery. Conduct of anaesthesia: After inhalational induction with sevoflurane and vein cannulation, total intravenous anaesthesia was maintained. We used assisted jet ventilation for gaining diagnosis. In cases of surgical intervention, the following drugs were administered: nalbuphin (0.1 mg/kg) or fentanyl (2 µg/kg) from the age of 2 years; propofol (1 mg/kg), muscle relaxant if needed rocuronium (0.6 mg/kg). Settings of HFJV were IT: 20-30%; DP: 0,3-0,5 bar. Frequency: 150/cycle; PP: 10 cmH₂O; PIP: 12 cmH₂O. During laser surgery, maximal FiO₂ was 30% instead of 40%.

Results: In three cases the diagnosis was bilateral vocal cord paralysis and endoscopic arytenoid abduction lateropexy (EAAL) was carried out (the lateralizing instrument can only be introduced into the larynx without intubation). Extensive laryngeal papillomatosis observed in 2 children needed removal by laser and topical administration of Avastin. In 4 cases extensive subglottic and tracheal stenosis was found, so tracheal resection was performed under general anaesthesia with endotracheal intubation. 14 infants underwent laser microsurgery of the glottic space, aryepiglottoplasty because of severe laryngomalacia. In 17 cases the diagnosis was tracheomalacia that did not require surgical intervention.

Conclusions: We conclude that supraglottic jet ventilation is effective in diagnosing and evaluating functional and organic laryngeal and tracheal stenoses. Also, quick and simple surgical procedures can be performed safely with this technique.

Keywords: upper airway stenosis, jet ventilation, vocal cord lateralization, vocal fold paralysis, EAAL

Bevezetés

Az endotheliális glycocalyx (GX) proteoglikánokból és glikoproteinekből álló réteg. Mivel plazmakomponensek kapcsolódnak hozzá, a GX dinamikus egyensúlyban van az áramló vérrrel és a helyi mikrokörnyezet állapotváltozásaira folyamatosan reagál. A GX szerepet játszik számos élettani és kórélettani folyamatban [1, 2], így hatással bír az érrendszer permeabilitására, a leukocyták és a vérlemezkék adhéziójára és a gyulladássalos folyamatokra, ugyanakkor maga is érzékenyen reagál a nyírófeszültség változásaira [3, 4]. Ismeretes továbbá, hogy a GX vastagságát a volumen status és a véráramlás is befolyásolja [5, 6]. és hogy az endothel-sejtek a lamináris nyírófeszültségnek megfelelő vastagságú GX réteggel rendelkeznek felületükön. Mindezek eredőjeként az intakt GX antitrombotikus és antiangiogén hatásokat közvetít az érrendszer permeabilitásának védelme mellett [6].

Kritikus állapotú, elsősorban septicus betegekben a GX degradációja jelentősen fokozódik, ami károsítja a kapillárisok integritását és fokozott permeabilitáshoz vezet. A következményes interstitiális ödémának komoly szerepe van a szervdiszfunkció romlásában szepszisben [7]. Ezzel magyarázható a krisztalloid és koloid oldatok hatékonyságát elemző nagy klinikai vizsgálatok során tett megfigyelés is, mely szerint ugyanazon hemodinamikai hatás eléréséhez nem a koloidokhoz képest elvárt mintegy négyszeres, hanem csak mintegy 30-50%-kal nagyobb mennyiségű krisztalloid adására van szükség [8–11]. Ezzel szemben egészséges férfi önkénteseken és állatkísérletekben a koloid és krisztalloid oldatok hatása a Starling hipotézisnek megfelelően alakul [12, 13].

A proteoglikánok közül a syndecanok képezik a GX legfőbb szerkezeti elemeit és

így kulcsszerepet játszanak az endothelium funkcióváltozásaiban [14]. Négy altípusuk ismert, melyek egy-egy transzmembran doménon keresztül kapcsolódnak a sejtmembránhoz, de citoplazmatikus doménekkel is rendelkeznek [2, 3]. A közelmúlt klinikai vizsgálatai és állatkísérletek azt igazolták, hogy a GX degradáció indikátoraként is szolgáló syndecanok plazmaszint emelkedése pozitív korrelációt mutat a mortalitással kritikus állapotú betegekben, és különösen a syndecan-1 és 3 altípus degradációja fokozódik különféle sokállapotokban [15–17].

A GX kis (~0,1-0,5 μm -es) méreténél fogva jelentős kihívás jelent a vizualizáció szempontjából és mérete nagy eltéréseket mutat a vizsgálati metodikától függően [1, 18]. Ennek magyarázata a GX sérülékenysége és nagy érzékenysége magukra a vizualizáció során használt különböző festékanyagokra [19–21]. A GX-ot elsőként Luft vizualizálta 1966-ban elektronmikroszkópos módszerrel (a kapillárisokban 20 nm-es vastagságot mérve)[22]. Körülbelül 30 évvel az első elektronmikroszkópos felvételek készítése után Vink és munkatársai intravitális mikroszkópiával festékkizárásos technikával jelenítették meg a GX-t in vivo hörcsög modellen, a cremaster izom kapillárisainak vizsgálatával. Az eljárás lényege, hogy a különböző molekulatömegű fluoreszcens dextránnal jelölt molekulák eltérő mértékben penetrálnak a GX rétegbe, így az érképlet eltérő vastagságúnak látszik a különböző festékekkel készült képeken, átmérőjük különbsége pedig mérhetővé teszi a GX vastagságát [23]. Ezt a módszert számos tanulmányban alkalmazzák azóta is, elsősorban a hörcsögökön [24, 25] vagy egereken [26] a cremaster izom mikrokeringésében. Ez a szövet anatómiai sajátosságai miatt alkalmas intravitális mikroszkópos mérésekre, mivel vékony

és áttetsző és emellett minimális mozgási artefaktum mellett jeleníthető meg a GX réteg az endothelium és a vér alakos elemei közötti zónában. A intravitális festékkizárásos módszer egyik fő limitációja a relatíve alacsony optikai felbontás, ugyanis a GX mérete fénymikroszkópia felbontásának alsó határának felel meg, a mélységélesség limitációi miatt pedig a módszer elsősorban 15 μm -nél kisebb átmérőjű erek esetén alkalmazható [27]. Munkacsoportunk célja egy olyan új informatikai megközelítés kidolgozása és tesztelése volt, mely révén a GX-vastagságának meghatározása pontosítható és egyszerűsíthető fluoreszcens intravitális mikroszkópiával.

Anyagok és Módszerek

Vizsgálatainkat a NIH (Guide for the Care and Use of Laboratory Animals) és az EU 2010/63 irányelveknek megfelelően az Állatkísérleti Tudományos Etikai Tanács jóváhagyásával (engedélyszám: V./175/2018.) végeztük.

Az endotoxaemia indukciója, kísérleti sorozatok

Felnőtt, hím, SK-H1 (30 ± 2 g, $n=35$) egerket random módon két csoportba osztottuk, majd az állatok egyik csoportját az endotoxaemia indukciója céljából 10 mg/kg *Escherichia coli* lipopolyszachariddal (LPS, O55:B5, Sigma-Aldrich) oltottuk intraperitoneálisan (i.p.) ($n=14$), míg a kontroll állatok ($n=21$) azonos volumenű fiziológiás sóoldatot kaptak. A hatályos nemzetközi ajánlásokat követve [28] az állatok az LPS oltást követő 2 órával 0,1 mg/kg subcutan oltás révén (s.c.) buprenorphine kezelésben részesültek fájdalomcsillapítás céljából, illetve további 4 óra múlva s.c. 1 ml Ringer lactate oldatot (B. Braun Melsungen AG) kaptak folyadékpótlás gyanánt. A kísérleteket két sorozatban végeztük az endotoxaemia indukcióját követő 18. órában. Az első sorozatban intravitális mikrosz-

kóp segítségével egy általunk kidolgozott új módszer segítségével vizualizáltuk a GX-et, míg a második sorozatban az endotheliális GX károsodás mértékét becsültük a GX degradáció egyik markerének, a syndecan-1 plazmaszint változásainak detektálása révén.

Sebészi beavatkozás és a glycocalyx vizualizációja

Az első sorozatban az állatokat ketamin (90 mg/kg) - xylazin (15 mg/kg) kombinációjával i.p. oltás révén elaltattuk, majd háton fekvő pozíciójuk mellett ki-preparáltuk a jobb oldali vena jugularist folyadékpótlás és intravénás kontrasztanyagok adása céljából. A cremaster izmot Bagher és Segal módszere szerint mikrosebészeti módszerekkel operációs mikroszkóp alatt preparáltuk ki [29], majd a preparátumot egy speciálisan kiképzett vízszintes szervtartóra helyeztük. Ezt követően a cremaster izom mikroringésének intakt voltát egy fluoreszcens intravitális videomikroszkóp (IVM, Zeiss Axiotech Vario 100HD mikroszkóp; Zeiss 63 \times víz immerziós objektív; CCD kamera felbontás:1392x1040 pixel) autofluoreszcens filtere segítségével ellenőriztük (Ex: 365 nm, Em: 420 nm). Kiválasztottunk egy tökéletes fókuszban levő kapillárist, majd a mikroszkópot annak maximális átmérőjére fókuszáltuk. A GX réteget ún. festék-kizárásos technika segítségével vizualizáltuk [27], mely különböző molekulatömegű és emiatt a GX rétegbe különböző mértékben penetráló intravénásan beadott fluoreszcens festékek alkalmazásán alapul. Először a kisebb molekulatömegű, Texas-red festékkel jelzett 70 kDa méterű dextránt injektáltuk intravénásan (TR70, 33 mg/kg, Thermo Fisher Scientific), majd kb. 30 másodperces felvételt készítettünk a festék hullámhosszát detektáló mikroszkóp filter segítségével (Ex: 595 nm, Em: 615 nm, Sigma-Aldrich). Ezt a 2000 kDa tömegű, fluorescein isothio-

cyanattal jelzett dextran oldat injekciója (FITC2000, 33 mg/kg, Sigma-Aldrich), és ennek hullámhosszán készített (30 másodperces) felvétel követett (Ex: 490 nm, Em: 520 nm) ugyanazon kapilláris vonatkozásában.

Videó analízis

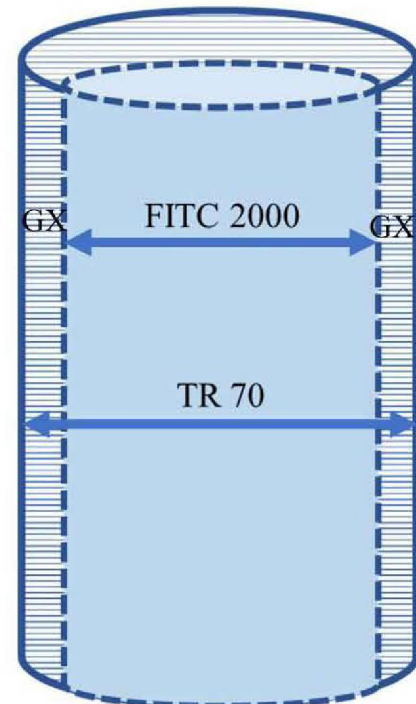
Méréseinket a fent említett festék-kizárásos technikán alapuló, ám általunk módosított új informatikai megközelítés révén értékeltük ki. Ennek lényege, (1) mozgási artefaktum kiküszöbölése a két festés mellett készített felvételek egymásra illesztésével, (2) a GX terület-alapú mérése (szemben a korábbi egy vonalmenti mérésekkel), és (3) folyamatos vizuális feedback (a GX megjelenítése). A GX-érfal határterület definiálása a mások által is használt intenzitásgörbe határértékein (50%-os intenzitáscsökkenés) alapult [30]. A terület-alapú mérésre azért volt szükség, mert előzetes tapasztalataink szerint a fénymikroszkópia által biztosított felbontás (esetünkben ez 150 nm/pixel) nem ad lehetőséget a maximum 1-2 pixelnek megfelelő méretű GX változásainak egyetlen ér-átmérőnél való hiteles számszerűsítésére.

A GX vastagság meghatározás és vizualizáció lépései:

1. Az összetartozó (két) festéssel készült képpárok kiválasztása: egy állaton átlagosan 8-9 érképletet tudtunk analízálni, a mikromozgások hatásának kiküszöbölése céljából (esetleges fókusz eltérés miatt) mindig 10 képpáron, képpáronként 10-10 mérést végeztünk.
2. A mozgási artefaktum (azaz a két festék hullámhosszán készített felvétel közötti x és y tengely szerinti eltérés, mely az állat légzőmozgásai illetve apró mikromozgások következménye) kiküszöbölése: az TR70-nel készült képet átlátszóvá tettük, majd a FITC-

2000-rel készített képre manuálisan illesztettük.

3. A mérési terület (region of interest, ROI) kijelölése: mivel a kiválasztott, tökéletes fókuszban levő érszakasz mindig valamely szöveget zárt be az x vagy y tengellyel, így először mindig az ér hossz-tengelyét x tengellyel bezárt szögét definiáltuk, majd a ROI-t egy szoftveresen berajzolt téglalap segítségével jelöltük ki (az ér tengelyével párhuzamosan; Ábra 1.).



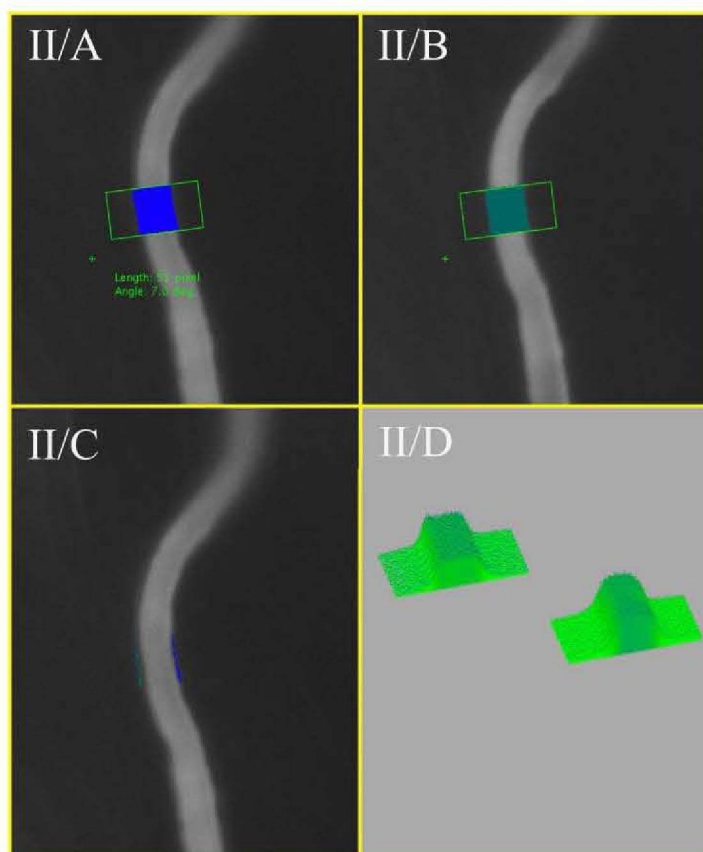
Ábra 1.: GX meghatározása az alábbi képlettel történt: $(TR70 \text{ pixel} - FITC 200 \text{ pixel}) / 2 = GX$

TR 70: Texas-red festékkel jelzett 70 kDa méretű dextrán; FITC 2000: fluorescein isothiocyanattal jelzett 2000 kDa méretű dextrán; GX: glycocalyx.

4. A mérés elve: A GX-érfal határterület definiálása az intenzitásgörbe határértékei segítségével történt, melyet a mért RGB (red green blue) értékekből nyertünk, határértéknek az intenzitásgörbe 50%-át vettük [27, 30]. A pixelt elemi, oszthatatlan egységnek tekintettük. A határérték alapján a program meghatározta mindkét képen, hogy mely pixe-

lek alkotják a festéket tartalmazó érszakaszt a ROI-n belül. Szemben a korábbi egy vonal menti mérésekkel, esetünkben a ROI által meghatározott téglalap minden pixelsorában a szoftver automatikusan meghatározta a GX vastagságot (azaz a TR 70-nel meghatározott pixelszámból kivonta a FITC 2000-rel adódó pixelszámot és osztotta kettővel)(Ábra 1.). Tehát a GX vastagság meghatározása nem egyetlen vonal mentén történt, hanem közel 50 mérés átlagából adódott (melyeknél csak a képek kiválasztása és egymásra illesztése volt manuális, a többi folyamatot a szoftver automatikusan hajtotta végre). Mérésekkel igazoltuk, hogy a kalkulált GX vastagság értékek nem függenek a ROI méretétől.

5. Automatikus kiértékelés, a GX vizuális megjelenítése (az eredeti képre a program automatikusan kivetíti a GX-ot és egy intenzitás-pontfelhő diagramon is megjeleníti), valamint az adatok automatikus exportja (egy csv fájlba; az állat azonosítója, csoport, dátum, képek elérési útvonala, intenzitás határértéke, artefaktum koordinátái, GX területe, GX vastagsága, vizsgált érszakasz hossza)(Ábra 2.).
6. Az adatok statisztikai analízise: Állatonként az összes mérésből kapott átlagok alapján történt.
7. Szoftver és hardver specifikációk: operációs rendszer: platform független, programozási nyelv: Java, egyéb feltételek: Java runtime environment környezet.



Ábra 2.: Egy érszakasz intravitális mikroszkópos képe Texas-red-dextrán (70 kDa) (A panel) és FITC-dextrán (2000 kDa) injektálása (B panel) után. A téglalap jelöli a GX vastagságméréshez használt ROI-t A ROI hosszát és szögét (deg) a program megjeleníti (lásd a zöld számot). (C panel) a GX réteg automatikus megjelenítése a ROI-n belül. (D panel) intenzitás-pontfelhő, amely megmutatja a fluoreszcencia markerek térbeli eloszlását a ROI-n belül.

A plazma syndecan-1 szintjének meghatározása

A kísérletek második sorozatában ketamin-xylazinnal altatott egereken (LPS: n=8, kontroll: n=13) median laparotomiát végeztünk, majd a vena cava inferior-ból (~1 ml) vérmintát vettünk EDTA-t tartalmazó hűtött Eppendorf csövekbe. A mintákat a mintavételtől számított 30 percen belül 2000 g-n 15 percig centrifugáljuk, majd a plazmát aliquotokra osztottuk és -20 °C-on fagyaszttva tároltuk. A GX degradáció meghatározása céljából syndecan-1 szinteket ELISA módszerrel (Diacclone, Murine CD138 ELISA kit), melynek érzékenysége: >0.35 ng/ml. határoztuk meg.

Statisztikai analízis

Adataink digitális rögzítésére Microsoft Excel táblázatkezelő program 2010-es verzióját használtuk, statisztikai analízisüket IBM SPSS 23.0 programmal végeztük (Armonk, NY, USA). A normalitási vizsgálatok során Shapiro-Wilk tesztet alkalmaztunk. Elemzéseinkhez Student-féle t-próbát alkalmaztunk. Ábráinkon az átlag ± standard deviáció kerültek fel-

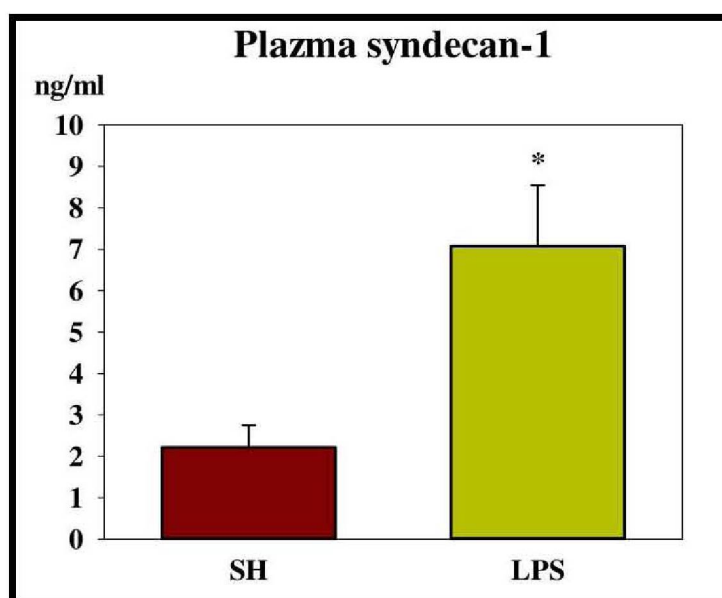
tüntetésre; $p < 0,05$. A folyamatos változók közti összefüggés vizsgálatára Pearson-korrelációt alkalmaztunk.

Eredmények

Az új szoftver segítségével a cremaster izom kapillárisainak GX vastagságát 5-7 μm vastagságú erekben határoztuk meg. A kontroll állatokban végzett mérések alapján a GX vastagsága 210 ± 70 nm-nek adódott. Az endotoxinnal kezelt csoportban azonban szignifikánsan alacsonyabb értékeket találtunk (93 ± 40 nm; $p < 0,001$). Mindkét csoportban közel azonos hosszúságú érszakaszokat vizsgáltunk (az SH csoportban: 2784 ± 1510 nm, az LPS csoportban: 2397 ± 1243 nm).

A plazmában mért syndecan-1 szint szignifikánsan magasabb volt az LPS-kezelt állatokban, mint a kontroll csoportban (Ábra 3.).

A plazma syndecan-1 és a program által mért GX vastagság között szignifikáns negatív korrelációt találtunk ($r = -0,857$, $p = 0,007$).



Ábra 3.: Plazma syndecan-1 koncentrációk (ng / ml) Kontroll (SH) és LPS-kezelt állatokban (LPS) 18 órával az endotoxaemia indukciója után. Az adatokat átlag ± standard deviáció ábráztuk. * $p < 0,001$

Megbeszélés

Párhuzamosan a GX jelentőségének előtérbe kerülésével, számos, döntően egéren végzett kísérletben mutatták ki a syndecan-1 plazmaszintjének emelkedését különböző szisztémás és lokális károsodással járó modellben. Így például szepszis [31], ischaemia-reperfúzió [32], égés [33], pancreatitis [34], sebészeti beavatkozás [35], vérzésem sokk [17], és vese transzplantáció következtében egyaránt detektáltak szisztémás syndecan-1 szint emelkedést [36]. A keringésben megtalálható syndecan-1 egy általánosan elfogadott markere a GX degradációnak, de kevés olyan tanulmány áll rendelkezésre, mely a GX vizualizációt is egyidejűleg megvalósítja. Ezt a megközelítést egy intenzív terápiás relevanciájú tanulmányban különböző folyadékterápiás kezelések hatásának számszerű összehasonlítására alkalmazták vérzésem sokkban. Azt találták, hogy a krisztalloiddal reszuszcitált csoportban a syndecan-1 plazma szintje a háromszorosára emelkedett, míg az albuminnal kezelt csoportban ez az emelkedés kétszeres volt, és a szintetikus kolloiddal kezelt csoportban nem mutatott szignifikáns változást a kontroll csoporthoz képest [17]. Ezzel párhuzamosan a GX vastagsága a krisztalloiddal kezelt csoportban felére, az albuminnal és a szintetikus kolloiddal kezelt csoportban 25%-kal csökkent a kontroll csoporthoz képest [17]. Mi a jelen kísérletben szintén egy szisztémás kóralapotban, endotoxaemiában igazoltuk a GX lokális degradációját egy új és a korábbiaknál reprodukálhatóbb metodika révén. Ezzel párhuzamosan a syndecan-1 plazmaszintjét is meghatároztuk és a két paraméter szoros korrelációját mutattuk ki, ami további adatot szolgáltat ahhoz, hogy a syndecan-1 szint fontos markere lehet a GX degradációnak.

A szepszis azonban nagyon eltérő súlyosságot és heterogén lefolyást mutat mind a

klinikumban, mind pedig állatkísérletes modellekben, és ez a heterogenitás érvényes a syndecan-1 szintekre is. Irodalmi adatok alapján a syndecan-1 plazmaszintjének fokozódása mérsékelt mértékű (60%-os emelkedést mutat) például endotoxaemiában, míg peritoneális szepszis (ún. coecum ligáció-punkcióval kivitelezett) modellben akár többszörös növekedést is meg lehet figyelni ugyanazon időablakon belül (8 órával az indukciót követően). Ezzel párhuzamosan a GX vastagsága 40%-os csökkenést mutatott a creamaster izomban [37]. Mi az endotoxaemia mellett a kevésbé heterogén kimenetel miatt döntöttük az LPS-modell mellett és ennek egy súlyosabb stádiumában (18 órával az indukció után) végeztük a kísérleteket, amikor a szakirodalmi adatok alapján már jelentős syndecan-1-szint emelkedés várható [38, 39].

A GX károsodása szepszisben vélhetően egy multifaktoriális folyamat. A pathomechanizmus fontos elemei közé tartozik a fokozott nitrogénmonoxid szintézis, az oxidatív stressz és a gyulladáshoz kapcsolódó citokinek (pl. TNF- α) fokozott felszabadulása [40, 41]. Egerekben kiváltott endotoxaemiában összefüggést találtak a tüdő GX fokozott degradációja és a TNF- α -mediált folyamatok között, melyek a GX degradációban szerepet játszó heparanáz fokozott aktivitásával és a neutrofil leukocyták fokozott kitapadásával is együtt jártak [41]. Kimutatták továbbá, hogy heparanáz, chondroitináz és hyaluronidáz kezelések egyaránt csökkentik a GX vastagságát és növelik a FITC diffúzióját a GX alsóbb rétegeibe [18]. A GX elvékonyodása ugyanakkor fokozza a leukocytáknak az adhéziót [42], a felszabadult hyaluronan fragmentumok (melyek a GX károsodásakor szabadulnak fel) pedig pro-inflammatorikus hatást fejtenek ki [43]. Ily módon a GX degradáció potenciózhatja a szepszis által kiváltott önröntő gyulladáshoz kapcsolódó folyamatokat.

Mint már említettük, a GX méreténél fogva egy a fénymikroszkópia felbontásnak határán levő képlet, melyről bebizonyosodott, hogy *in vivo* vizualizációja relevánsabb, mint a statikus és jelzéstech-nikája folytán a GX-ot akár direkt módon is károsító elektron mikroszkópia. Figyelembe kell venni ugyanis, hogy egérben elektronmikroszkópiával akár egy nagyságrenddel kisebb GX réteg vastagságot lehet kimutatni (100 nm), mint ugyanezen méretű érben (10 μ m-es venulában) IVM segítségével (ahol ez 1 μ m-nek adódott) [44]. A jelenség legvalószínűbb oka a GX nagy sérülékenysége, melynek károsodása a lantan-nitráttal kivitelezett elektronmikroszkópos jelzéstech-nika következtében direkt módon is bekövetkezhet [3]. Az IVM egyik előnye abban van, hogy segítségével dinamikus, *in vivo* körülmények között vizsgálhatók a GX változásai, szemben a jelentősen nagyobb feloldóképességű, ám a képletek statikus elemzését lehetővé tevő elektronmikroszkópiával [2, 3]. Mivel fixálás és beágyazás nélkül vizsgáljuk a mikrokeringést, csak vékony szövetekben és kis méretű erekben (ideálisan kapillárisokban) vizualizálható a GX IVM segítségével. A korábban kidolgozott festékkizárásos módszerre alapozva egy ér geometriától lényegében független, több mérésen alapuló és ezért könnyebben reprodukálható, valamint nagymértékben automatizált informatikai módszerrel számszerűsítettük a GX vastagságát. A több pixelsor átlagán alapuló informatikai módszer alkalmas lehet nemcsak az endotoxaemia által kiváltott, hanem más modellekben létrejövő GX károsodás megbízható elemzésére is, továbbá a GX védelmét célzó terápiás beavatkozások hatásának tesztelésének eszköze is lehet.

Limitációk

Állatkísérletünknek számos limitációja van. A jelen kísérleteket (a fentebb rész-

letezett okok miatt) endotoxaemiában és nem a klinikai lefolyás jobb szimulálására alkalmas klasszikus peritoneális sepszis modellben végeztük. Egér modelünkben a sokk súlyosságának monitorizálására, így hemodinamikai mérésekre és artériás / kevert-vénás vérgázvizsgálatokra nem volt lehetőségünk. Hátra van továbbá a módszertan validálása, mely eredményeink elektronmikroszkópiás mérési eredményekkel való összevetését foglalhatja magába.

Következtetés

Új kísérletes módszert dolgoztunk ki a GX réteg vizualizálására és vastagságváltozásainak objektív detektálására és mérésére. A GX-réteg rövid idő alatt észlelt szignifikáns csökkenése, valamint a syndecan-1 emelkedése a septicus állatokban arra enged következtetni, hogy a jelenlegi módszerünk alkalmas lehet különböző sokkállapotok által előidézett GX-károsodás mértékének illetve kinetikájának leírására, valamint különböző intravasculáris támadásponttal bíró terápiás beavatkozások (pl. folyadékterápia, endotheliumra ható gyógyszerek) hatásának tesztelésére kísérletes körülmények között.

Köszönetnyilvánítás

Köszönjük a Sebészeti Műtéttani Intézet, az Aneszteziológiai és Intenzív Terápiás Intézet dolgozóinak, a kutatócsoport tudományos diákköri tagjainak, illetve PhD hallgatóinak és asszisztenseinek munkáját, mellyel hozzájárultak a tanulmány megvalósulásához.

Készült az EFOP-3.6.2-16-2017-00006, az NKFIH K116689, a GINOP-2.3.2-15-2016-00034 és a Boros Mihály Ösztöndíj pályázatok támogatásával.

Irodalom

- Donati, A., et al., Alteration of the sublingual microvascular glycocalyx in critically ill patients. *Microvasc Res*, 2013; 90: p. 86–89.
- Kolářová, H., et al., Modulation of endothelial glycocalyx structure under inflammatory conditions. *Mediators Inflamm*, 2014; 2014: p. 694312.
- Reitsma, S., et al., The endothelial glycocalyx: Composition, functions, and visualization. *Pflugers Arch*, 2007; 454: p. 345–359.
- Becker, B.F., et al., Therapeutic strategies targeting the endothelial glycocalyx: acute deficits, but great potential. *Cardiovasc Res*, 2010; 87: p. 300–310.
- Hippensteel, J.A., et al., Intravenous fluid resuscitation is associated with septic endothelial glycocalyx degradation. *Crit Care*, 2019; 23: p. 259.
- Wang, G., et al., Shear Stress Regulation of Endothelial Glycocalyx Structure Is Determined by Glucobiosynthesis. *Arterioscler Thromb Vasc Biol*, 2020; 40: p. 350–364.
- Joffre, J., et al., Endothelial Responses in Sepsis. *Am J Respir Crit Care Med*, 2020; 10.(1164): p.1–58.
- Perner, A., et al., Hydroxyethyl starch 130/0.42 versus Ringer's acetate in severe sepsis. *N Engl J Med*, 2012; 367: p. 124–34.
- Annane, D., et al., Effects of Fluid Resuscitation With Colloids vs Crystalloids on Mortality in Critically Ill Patients Presenting With Hypovolemic Shock. *JAMA*, 2013; 310(17): p. 1809–17.
- Brunkhorst, F.M., et al., Intensive Insulin Therapy and Pentastarch Resuscitation in Severe Sepsis for the German Competence Network Sepsis (SepNet). *N Engl J Med*, 2008; 358: p. 125–39.
- Myburgh, J.A., et al., Hydroxyethyl starch or saline for fluid resuscitation in intensive care. *N Engl J Med*, 2012; 367: p. 1901–11.
- Lobo, D.N., et al., Effect of volume loading with 1 liter intravenous infusions of 0.9% saline, 4% succinylated gelatine (Gelofusine) and 6% hydroxyethyl starch (Voluven) on blood volume and endocrine responses: a randomized, three-way crossover study in healthy volunteers. *Crit Care Med*, 2010; 38: p. 464–70.
- László, I., et al., Volume-replacement ratio for crystalloids and colloids during bleeding and resuscitation: an animal experiment. *Intensive Care Med Exp*, 2017; 5: p. 52.
- Ikeda, M., et al., Circulating syndecan-1 predicts the development of disseminated intravascular coagulation in patients with sepsis. *J Crit Care*, 2018; 43: p. 48–53.
- Johansson, P.I., et al., A High Admission Syndecan-1 Level, A Marker of Endothelial Glycocalyx Degradation, Is Associated With Inflammation, Protein C Depletion, Fibrinolysis, and Increased Mortality in Trauma Patients. *Ann Surg*, 2011; 254: p. 194–200.
- Nelson, A., et al., Circulating syndecans during critical illness. *APMIS*, 2017; 125: p. 468–75.
- Uzawa, K., et al., The protective effect of hydroxyethyl starch solution on the glycocalyx layer in an acute hemorrhage mouse model. *J Anest*, 2020; 34: p. 36–46.
- Gao, L., et al., Composition of the endothelial glycocalyx and its relation to its thickness and diffusion of small solutes. *Microvasc Res*, 2010; 80: p. 394–401.
- Ueda, A., et al., Effect of glycocalyx on shear-dependent albumin uptake in endothelial cells. *Am J Physiol*, 2004; 287:H p. 2287–94.
- Klitzman, B., et al., Microvascular hematocrit and red cell flow in resting and contracting striated muscle. *Am J Physiol*, 1979; 237:H p. 481–90.
- van den Berg, B.M., et al., The endothelial glycocalyx protects against myocardial edema. *Circ Res*, 2003; 92: p. 592–4.
- Luft, J.H., Fine structures of capillary and endocapillary layer as revealed by ruthenium red. *Fed Proc*, 1966; 25: p. 1773–83.
- Vink, H., et al., Identification of distinct luminal domains for macromolecules, erythrocytes, and leukocytes within mammalian capillaries. *Circ Res*, 1996; 79: p. 581–9.
- Henry, C.B., et al., TNF-alpha increases entry of macromolecules into luminal endothelial cell glycocalyx. *Am J Physiol*, 2000; 279:H p. 2815–23.
- Vink, H., et al., Capillary endothelial surface layer selectively reduces plasma solute distribution volume. *Am J Physiol*, 2000; 278:H p. 285–9.
- Rubio-Gayosso, I., et al., Reactive oxygen species mediate modification of glycocalyx during ischemia-reperfusion injury. *Am J Physiol*, 2006; 290:H p. 2247–56.
- Torres Filho, I., et al., In vivo evaluation of venular glycocalyx during hemorrhagic shock in rats using intravital microscopy. *Microvasc Res*, 2013; 85: p. 128–33.
- Osuchowski, M.F., et al., Minimum Quality Threshold in Pre-Clinical Sepsis Studies (MQTiPSS): An International Expert Consensus Initiative for Improvement of Animal Modeling in Sepsis. *Shock*, 2018; 50: p. 377–80.
- Bagher, P., et al., The mouse cremaster muscle preparation for intravital imaging of the microcirculation. *JoVE*, 2011; 52: p. 2874.
- Henry, C.B., et al., Permeation of the luminal capillary glycocalyx is determined by hyaluronan. *Am J Physiol*, 1999; 277:H p. 508–14.
- Okada, H., et al., Three-dimensional ultrastructure of capillary endothelial glycocalyx under normal and experimental endotoxemic conditions. *Crit Care*, 2017; 21: p. 261.
- Bongoni, A.K., et al., Complement-mediated Damage to the Glycocalyx Plays a Role in Renal Ischemia-reperfusion Injury in Mice. *Transplant Direct*, 2019; 5:e p.341.
- Luker, J.N., et al., Shedding of the endothelial glycocalyx is quantitatively proportional to burn injury severity. *Ann Burns Fire Disasters*, 2018; 31: p.17–22.
- Yu, W.-Q., et al., Dexamethasone protects the glycocalyx on the kidney microvascular endothelium during severe acute pancreatitis. *J Zhejiang Univ Sci B*, 2019; 20: p.355–62.
- Martin, L., et al., The beta-d-Endoglucuronidase Heparanase Is a Danger Molecule That Drives Systemic Inflammation and Correlates with Clinical

- Course after Open and Endovascular Thoraco-abdominal Aneurysm Repair: Lessons Learnt from Mice and Men. *Front Immunol*, 2017; 8: p. 681.
36. Dane, M.J.C., et al., Association of kidney function with changes in the endothelial surface layer. *Clin J Am Soc Nephrol*, 2014; 9: p. 698–704.
37. Margraf, A., et al., 6% Hydroxyethyl starch (HES 130/0.4) diminishes glycocalyx degradation and decreases vascular permeability during systemic and pulmonary inflammation in mice. *Crit Care*, 2018; 22: p. 111.
38. Wiesinger, A., et al., Nanomechanics of the endothelial glycocalyx in experimental sepsis. *PLoS One*, 2013; 8:e p. 8090–5.
39. Ogawa, Y., et al., (2016) Peripherally administered orexin improves survival of mice with endotoxin shock. *Elife*, 2016; 5: p. 210–55.
40. Chappell, D., et al., TNF-alpha induced shedding of the endothelial glycocalyx is prevented by hydrocortisone and antithrombin. *Basic Res Cardiol*, 2009; 104: p.78–89.
41. Schmidt, E.P., et al., The pulmonary endothelial glycocalyx regulates neutrophil adhesion and lung injury during experimental sepsis. *Nat Med*, 2012; 18: p.1217–23.
42. Vink, H., et al., Oxidized lipoproteins degrade the endothelial surface layer : implications for platelet-endothelial cell adhesion. *Circulation*, 2000; 101: p. 1500–2.
43. Termeer, C.C., et al., Oligosaccharides of hyaluronan are potent activators of dendritic cells. *J Immunol*, 2000; 165: p. 1863–70.
44. Kataoka, H., et al., Structural Behavior of the Endothelial Glycocalyx Is Associated With Pathophysiologic Status in Septic Mice: An Integrated Approach to Analyzing the Behavior and Function of the Glycocalyx Using Both Electron and Fluorescence Intravital Microscopy. *Anesth Analg*, 2017; 125: p. 874–83.
-
-
-