

Az aortaív-anomáliák klinikai jelentősége a magzattól a felnőttkorig

Hartyánszky István dr. ■ Bogáts Gábor dr.

Szegedi Tudományegyetem, Általános Orvostudományi Kar, Szent-Györgyi Albert Klinikai Központ,
Belgyógyászati-Kardiológiai Központ, Szívsebészeti Osztály, Szeged

Az intrauterin echokardiográfiás és MR-diagnosztika fejlődése napjainkban jelentős szerepet tulajdonít már az első trimeszter idejében kimutatható aortaív-fejlődési rendellenességeknek. Célunk volt részletezni a vascularis gyűrűk megjelenési formáit, ezek különböző életkorokban jelentkező tüneteit, sebészi kezelését, hogy hozzájárulhassunk a helyes felvilágosításhoz, mely alapvető lehet a szülés helyének megválasztásában, így meghatározhassák a magzat sorsát, perinatalis ellátását. A situs inversustól eltekintve a jobb oldali aortaív jelenléte mindig felhívja a figyelmet vascularis gyűrű, társuló szívhibák, genetikai betegségek, kromoszóma-anomáliák jelenlétére, tehát a magzat további vizsgálata szükséges. Kettős aortaív esetén jelentkezhetnek olyan súlyos tünetek, melyek a megszületés után, kora csecsemőkorban sebészi beavatkozást igényelhetnek (szükséges lehet a szülés helyének megválasztása!). Az aberráns jobb arteria subclavia önállóan nem alkot érgyűrűt, a ritkán társuló truncus caroticusszal csak későbbi életkorban okozhat sebészi beavatkozást igénylő enyhe tüneteket.
Orv Hetil. 2021; 162(48): 1920–1923.

Kulcsszavak: jobb oldali aortaív, vascularis gyűrű, aberráns jobb arteria subclavia

Clinical significance of the aortic arch and its malformations from fetus to adulthood

Nowadays, the development of intrauterine echocardiography and MR diagnostics plays a significant role in aortic arch malformations detected during the first trimester. Our aim was to detail the manifestations of vascular rings, their symptoms at different ages and their surgical treatment options in order to determine the fate of the fetus and its perinatal care. Apart from situs inversus, the presence of the right aortic arch always draws the attention to the possible presence of vascular rings, associated heart defects, genetic diseases, or chromosomal abnormalities, therefore further examinations of the fetus are necessary. In the case of a double aortic arch, severe symptoms may occur, which may require surgery after birth and in early infancy (it may be necessary to choose the place of birth!). The right aberrant subclavian artery does not form a ring and may cause mild symptoms requiring surgery at a later age with rarely associated truncus carotid.

Keywords: right aortic arch, vascular ring, aberrant right subclavian artery

Hartyánszky I, Bogáts G. [Clinical significance of the aortic arch and its malformations from fetus to adulthood].
Orv Hetil. 2021; 162(48): 1920–1923.

(Beérkezett: 2021. március 24.; elfogadva: 2021. május 13.)

Rövidítések

CT = (computed tomography) komputertomográfia; MR = mágneses rezonancia

Az aortaív és a nyaki nagyerek fejlődési rendellenességei a diagnosztikus technika fejlődésével kerültek/kerülnek látótérbe. A súlyos stridoros panaszok hátterét kutatva,

a kétirányú nyeletést és a bronchoszkópos diagnosztikát az 1980-as években elterjedt aortográfiás vizsgálatok tudták megerősíteni. Az akkor elkezdett tudományos feldolgozások tisztázták, rendszereztek az aortaív szabályos és kóros fejlődésének lehetőségeit, a vascularis gyűrűk kialakulásait és megjelenési formáit [1]. Nem véletlen, hogy ekkor kezdődött el e betegségek gyakoribb felismerése, pontosabb diagnosztizálása és műtéti korri-

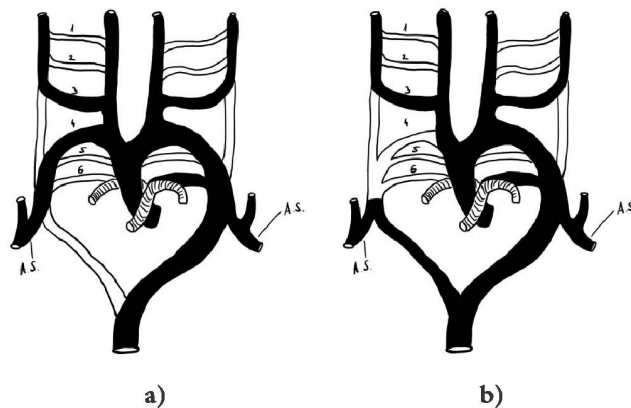
gálása [2–5]. A későbbiekben megjelent CT- és MR-vizsgálatokkal készített látványos anatómiai képek megkönnyítik ezen fejlődési variációk felismerését. Az 1980-as években tett megállapítások, hogy a jobb oldali aortaív ritkán fordul elő izoláltan, gyakran társul vascularis gyűrűvel vagy kamrai septumdefectussal társuló veleszületett szívhibával, nem kapták meg a megfelelő érdeklődést [3, 4].

Napjainkban a magzati diagnosztika jelentős fejlődése, a kétdimenziós mellett a háromdimenziós echokardiográfia és a magzati MR megjelenése változást hozott. E vizsgálatok segítségével már az első trimeszterben ki lehet mutatni az aortaívnek és ágrendszerének normális és kóros eredését, lefutását, és így keresni lehet ezek esetleges társulásait genetikai kórképekkel és más, veleszületett szívhibákkal. Ha ez sikerül, akkor a „viszonylag” könnyen felismerhető aortaív-fejlődési rendellenességek felhívhatják a figyelmet súlyosabb kóros anomáliák keresésére, megszabva a magzat sorsát, a terhesség kihordását, a szülés helyének megválasztását, perinatalis (sürgős szívsebészeti beavatkozás szükségessége!) ellátását [7–10]. Ezért fontos annak pontos tisztázása, hogy a vascularis gyűrű mely formái milyen életkorban okoznak panaszokat, igényelnek műtéti beavatkozást, és mikor szükséges esetleg sürgős újszülöttkori műtét.

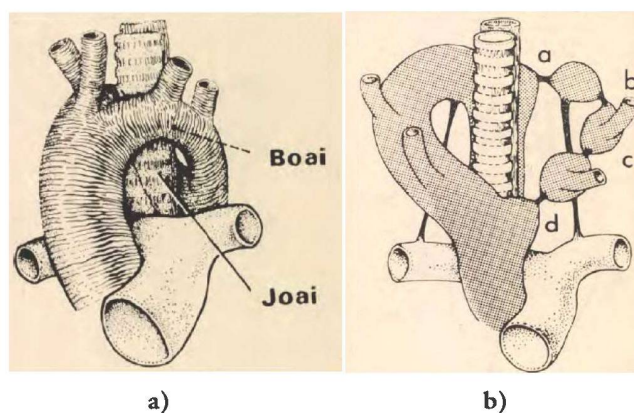
A kialakuló aortaív-anomáliák a 6 primitív aortaívpár fejlődési zavaraira vezethetők vissza. A ventralis és dorsalis aorta, valamint a 6 ívpárat alkotó különböző szegmentumok kóros nyitva maradása, illetve részleges vagy teljes felszívódása magyarázza a különböző megjelenési variációkat. *Normálisan* a jobb dorsalis aorta 7–17-es szegmentuma és az 1., 2., 3., 5. aortaív szívódik fel – így alakul ki a *bal oldali aortaív és ágai*: (jobb oldali) arteria (a.) anonyma, bal a. carotis communis, bal a. subclavia (1. ábra). Ha nem a jobb, hanem a bal oldali dorsalis aorta 7–17-es szegmentuma szívódik fel, akkor *situs inversus*, tükörképet kapunk: *jobb oldali aortaív*, (bal oldali) a. anonyma, jobb a. carotis communis, jobb a. subclavia [1].

A kettős aortaív komplett formája

A dorsalis aorta 7–17-es szegmentuma egyik oldalon sem szívódik fel, kórosan perzisztál. A jobb oldali aortaív jobb oldalról, a bal oldali bal oldalról kerüli meg a tracheát és az oesophagust, majd egyesülve folytatódik az aorta descendensben (2. ábra). A. anonyma nincs, mindkét ívből az azonos oldali a. carotis communis és subclavia ered. Az esetek 80%-ában a jobb oldali ív a domináns, 10–10%-ban a bal oldali, illetve a két ív azonos nagyságú. Az aorta descendens haladhat a gerinc bal oldalán és a jobb oldalán is, a kórkép további variációját okozva. Mivel az érgyűrű már a magzati életben is nyomja a tracheát, és azon súlyos szűkületet, malaciát okozhat, a legsúlyosabb esetek ritkán már a megszületés után a súlyos stridoros panaszok miatt igényelhetnek sebészeti beavatkozást. A tünetek jelentős része csecsemőkorban jelent-



1. ábra | Az aortaívnek és ágainak (a), valamint az aberráns jobb arteria subclavia (b) kifejlődésének sémás rajza



2. ábra | A kettős aortaív (a) és a bal ív elzáródási variációi (b) Shuford [1] után
Boai = bal oldali aortaív; Joi = jobb oldali aortaív

kezik, amikor az 50–70%-ban beszűkült trachea nyálkahártyája fertőzésre megduzzadva a légcső lumenét kritikusan beszűkíti. Ezért e típus felismerése, diagnosztizálása és sürgős sebészeti megoldása általában kora csecsemőkorban történik, ami a hypoplasiás ívnek az isthmus magasságában történő átmetszését jelenti, a ductus/ligamentum átmetszésével kiegészítve.

A kettős aortaív „inkomplett” formája

Amikor a kettős aortaív kialakul, a jobb oldali ív mindig perzisztál, de a bal oldali ív különböző szegmentumai részlegesen felszívódnak, köteg formájában komplettálják a gyűrűt – ezek a következők lehetnek: a) a descendens és ductus arteriosus eredése, b) a ductus arteriosus és a bal a. subclavia eredése, c) a bal a. subclavia és a. carotis communis eredése, d) a bal a. carotis communis eredése és az ascendens között (2. ábra). A bal oldali ív distalis, a jobb oldali descendensbe szájadzó része diverticulumszerűen megmaradhat (Kommerell-diverticulum), ebből ered a ductus/ligamentum arteriosum. Mi-

vel ez a gyűrű lazább, a tünetek is enyhébbek lehetnek, de tüneteket ezek is csecsemőkorban adnak. A műtéti megoldást az ívet alkotó köteg és a ductus/ligamentum átmetszése jelenti.

Jobb oldali aortaív bal ductus/ligamentum arteriosummal

A perzisztáló jobb oldali aortaív mellett a bal oldali aortaív fent felsorolt szakaszai teljesen felszívódnak (2. ábra). Az a) típus kivételével az összes típus úgy alkot gyűrűt, hogy: jobb oldali aortaív – descendensből telődő bal aortaívszakasz (mely így hátulról kerüli meg a tracheát és az oesophagust), amelyet a bal ductus/ligamentum fixál a bal a. pulmonalishoz. Megvan az érgyűrű, de láthatóan sokkal lazább, mint a kettős aortaív esetén. Ezért a panaszok, tünetek is enyhébbek, általában kisdedkorban kerülnek látótérbe. A műtéti megoldást a ductus/ligamentum átmetszése jelenti.

Aberráns jobb a. subclavia, a. lusoria

A jobb dorsalis aorta 7–17-es szegmentuma perzisztál, de a jobb 4. aortaív felszívódik. A bal oldali aortaív normálisan fejlődik, az ívből a jobb a. carotis communis, a bal a. carotis communis és a bal a. subclavia normálisan ered, de a jobb a. subclavia a bal aorta descendensből (negyedik ágként) ered, majd az oesophagus mögött (ritkán előtte) húzódik át a jobb kar irányába (1. és 3. ábra). Az atípusosan lefutó ér gyűrűt nem képez. Hátulról nyomja az oesophagust, de az van annyira rugalmas, hogy ki tud térni előle. Ritkán társulhat olyan fejlődési variációval, hogy a két a. carotis communis közös törzsszel ered (truncus caroticus), és ez a villa előlről megtámasztja a tracheát, nem engedi előremozdulva kitérni a tracheát és a nyelőcsövet, így azokon enyhe szűkületek keletkeznek. A panaszok általában darabos ételek nyelé-

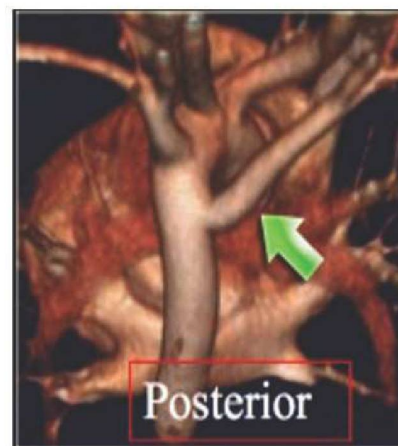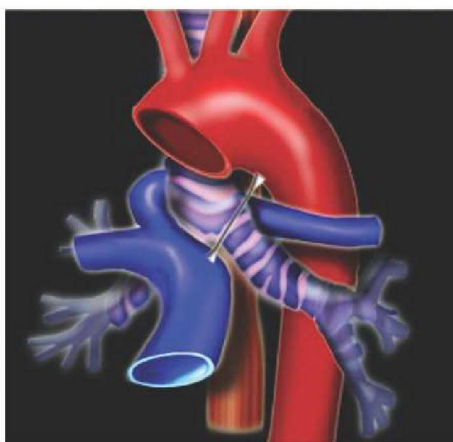
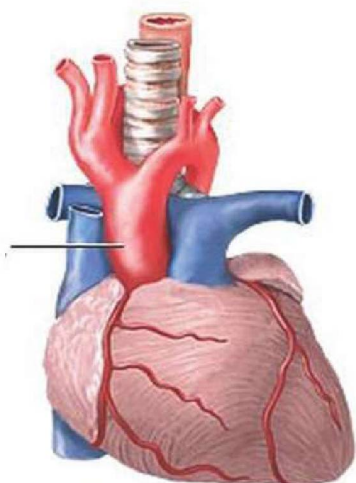
sekor kezdődnek, és a tünetek olyan enyhék, hogy beavatkozást csak gyermek-, kora felnőttkorban igényelhetnek. Sebészi megoldás: jobb oldalról felkeresve az a. subclavia eredését, az éret levágva az aorta descendensről, majd visszahúzza a jobb mellkasba, direkt vagy műér közbeiktatásával beültetendő az aorta ascendensbe.

Pulmonalis hurok, sling

A 6. primitív aortaív fejlődési rendellenessége [6]. A bal a. pulmonalis a jobb a. pulmonalishoz eredve a jobb főbronchus eredését megkerülve a trachea és az oesophagus között halad a bal hilusba (3. ábra). A szűkület distalisán, a trachea-bronchus határon van, a benyomat az oesophagus elülső oldalán keletkezhet. A tünetek súlyosak, már születés után is jelentkezhetnek. A sürgős sebészi megoldást a bal a. pulmonalis jobb ágról történő lemmetszése, bal mellkasfélbe húzása, majd az a. pulmonalis törzsbe szájaztatása jelenti. Kritikus esetben olyan súlyos tracheamaláciát okozhat, hogy tracheaplasztikai megoldások válhatnak szükségessé.

Megbeszélés

Az aortaív fejlődési rendellenességeit vizsgálva megállapíthatjuk, hogy csak azok a variációk okoznak olyan súlyos, újszülött-, csecsemőkorban sebészi beavatkozást igénylő tracheaszűkületeket, melyeknél a jobb oldali aortaív mindig perzisztál (intrauterin „U shaped” echokardiográfiás jel [7]). A jobb oldali aortaív gyakran társul kamrai septumdefectussal társuló veleszületett szívhibával (kamrai septumdefectus, Fallot-tetralógia, truncus arteriosus communis, kettős kiáramlású jobb kamra stb.) is [3, 4, 7, 8]. Ezen szívfejlődési rendellenességek társulását genetikai elváltozásokkal már régóta sikeresen kutatják. D'Antonio [9] (16 centrum anyagából) 312 magzatot vizsgálva a jobb oldali aortaívek 25%-ában igazolt



3. ábra | Kettős aortaív, pulmonalis sling, aberráns jobb arteria subclavia MR-képe
MR = mágneses rezonancia

vascularis gyűrűt, 9 (6–12,5) %-ban kromoszómaanomáliát, 6,1 (3,6–9,3) %-ban 22q11,2-deletiót, 14,6 (10,3–19) %-ban extracardialis, 5,1 (2,4–8,6) %-ban intracardialis fejlődési rendellenességet. Luo [10] (22 centrum közleményeit vizsgálva) 610 fetusban izolált jobb oldali aortaív esetében kromoszómaanomáliát 7,5 (4,7–10,8) %-ban, 22q11,2-deletiót 4,3 (2,6–6,4) %-ban mutatott ki.

Az aberráns jobb a. subclavia kóros lefutásának direkt ábrázolása sikeres már a magzati korai echokardiográfiával is [9]. A 111 operált vascularis gyűrűs esetünk közül csak 8 volt aberráns jobb a. subclavia, és ezeket is csak gyermekkorban kellett operálni [5].

Felnőttkorban a Kommerell-diverticulum okozhat problémát. Barr 74 centrumból 99 beteg (átlagéletkor 61 év) adatait dolgozta fel [11]. A műtétilag, hibrid, illetve izolált endovascularis intervencióval megoldott, jobb oldali aortaívhez társuló aneurysmák és dissectiók 50%-a a Kommerell-diverticulumból eredt [11].

Következtetés

1) Az aberráns jobb a. subclavia felismerése nagyon ritkán okozhat tracheakompressziós tüneteket, ha mégis, az általában gyermekkorban jelentkezik. A szülést ezért nem szükséges speciális centrumban végezni. 2) A jobb oldali aortaív felismerése jelentős segítséget jelent, és további vizsgálatot igényel! Tisztázandó vascularis gyűrű vagy társuló vitium jelenléte! (Ekkor már javasolt speciális centrumokban a szülés!) Keresendő lehetséges kromoszómabetegségek, illetve fontos a genetikai elválasztások igazolása, kizárása. 3. Kommerell-diverticulum esetén javasolt a felnőttkori utánkövetés is.

Anyagi támogatás: A közlemény megírása anyagi támogatásban nem részesült.

Szerzői munkamegosztás: A szerzők azonos mértékben vettek részt az irodalomgyűjtésben és a kézirat megírásában.

A cikk végleges változatát mindkét szerző elolvasta és jóváhagyta.

Érdekeltségek: A szerzőknek nincsenek érdekeltségeik.

Irodalom

- [1] Shuford WH, Sybers RG. The aortic arch and its malformations. Charles C. Thomas, Springfield, IL, 1974.
- [2] Székely E, Farkas É. Trachea stenosis in infants and children. [Légcsőszűkület a csecsemő- és gyermekkorban.] Medicina Könyvkiadó, Budapest, 1977. [Hungarian]
- [3] Hartyánszky I, Lozsádi K. Prognostic significance of right aortic arch. [A jobb oldali aortaív prognosztikai jelentősége.] Orv Hetil. 1978; 119: 1345–1348. [Hungarian]
- [4] Hartyánszky I. Malformations of the primitive aortic arch in the light of congenital heart defects. [A primitív aortaív fejlődési rendellenességei a congenitalis vitiumok tükrében.] Kandidátusi értekezés. Budapest, 1984. [Hungarian]
- [5] Hartyánszky IL, Lozsádi K, Marcsek P, et al. Congenital vascular rings: surgical management of 111 cases. Eur J Cardiothorac Surg. 1989; 3: 250–254.
- [6] Hartyánszky I, Lozsádi K, Várkonyi P, et al. Successful surgical management of pulmonary sling in infants. [Csecsemőkorban sikeresen operált arteria pulmonalis hurok („pulmonary sling”).] Orv Hetil. 1982; 123: 1491–1493. [Hungarian]
- [7] Campanale CM, Pasquini L, Santangelo TP, et al. Prenatal echocardiographic assessment of right aortic arch. Ultrasound Obstet Gynecol. 2019; 54: 96–102.
- [8] Cavoretto PI, Sotiriadis A, Girardelli S, et al. Postnatal outcome and associated anomalies of prenatally diagnosed right aortic arch with concomitant right ductal arch: a systematic review and meta-analysis. Diagnostics (Basel) 2020; 10: 831–835.
- [9] D’Antonio F, Khalil A, Zidere V, et al. Fetuses with right aortic arch: a multicenter cohort study and meta-analysis. Ultrasound Obstet Gynecol. 2016; 47: 423–432.
- [10] Luo O, Chen J, Zhang Y, et al. Incidence of chromosomal anomalies in fetuses with isolated right aortic arch: a meta-analysis. Prenat Diagn. 2020; 40: 294–300.
- [11] Barr JG, Sepehripour AH, Jarral OA, et al. A review of the surgical management of right-sided aortic arch aneurysms. Inter Cardiovasc Thorac Surg. 2016; 23: 156–162.

(Hartyánszky István dr.,
Szeged, Semmelweis u. 8., 6725
e-mail: hartyanszky@hotmail.com)