

University of Tübingen, Dental School, Dept. of Prosthodontics, Tübingen*
 SZTE Fogorvostudományi Kar, Konzerváló Fogászati és Endodontiai Tanszék, Szeged**
 SZTE Fogorvostudományi Kar, Szájsebészeti Tanszék, Szeged***

Alsó részleges kivehető fogpótlást viselő páciensek mikrobiológiai és immunológiai vizsgálata peri-implantitiszes és egészséges kontrollcsoportba tartozó esetekben (12 hónapos utánkövetés)

DR. CHRISTIAN MESMER,* DR. FORSTER ANDRÁS,** DR. ANTAL MÁRK,** DR. NAGY KATALIN***

A tübingeni implantátumregiszter recall-programjának keretében az alsó állcsontba ültetett implantátumokon, stégreten-
 cíóval elhorgonyozott, kivehető protézist viselő, egészséges és peri-implantitiszes páciensek kerültek vizsgálatra. A 16 fő-
 ből álló kontrollcsoport professzionális szájhygiénés kezelésben részesült. Az ugyancsak 16 fős peri-implantitiszes cso-
 port egyszeri, dezinfekciós, az ún. „AKUT” protokollon alapuló terápián esett át. A klinikai dokumentáció a terápiát meg-
 előzően (T1), majd 30, 90, 360 nappal (T2-T4) a terápia megkezdését követően történt. A peri-implantitisz-mentes és
 peri-implantitiszben szenvedő páciensek leleteinek összehasonlítása során a legfeltűnőbb eltérések a szondázási mély-
 ség, plakk- és vérzési index, implantátum-stabilitás (Perioteszt) és öt parodontopathogén baktériumtörzs koncentráció-
 jának PCR (Hain Microdent teszt) értékeiben mutatkoztak. A terápiát követő szignifikáns eltérések is ezen paraméte-
 reken (kivéve az implantátum stabilitás) voltak mérhetőek. A baktérium koncentráció, valamint a plakk és vérzési index
 12 hónap eltelte után újra a kiindulási értéket mutatta. A kontrollcsoportnál a statisztikai értékek nem voltak jelentősen
 eltérőek. Ezen vizsgálat határain belül kijelenthető, hogy az egyszeri konvencionális dezinfekciós terápia nem vezet tar-
 tós gyógyuláshoz.

Kulcsszavak: peri-implantitisz, merevítőrudas elhorgonyzás, immunológia, mikrobiológia, PCR

Bevezetés

A peri-implantitisszel összefüggő csontleépülés való-
 színűleg nem csak bakteriális okokra vezethető vissza.
 A szakirodalom már régóta vitatja, hogy a dentális imp-
 lantátumok körül fellépő csontleépülés vajon elsődle-
 gesen a túlterhelésnek, a mikrobiológiai okoknak, avagy
 inkább e két faktor kombinációjának az eredménye [1].
 A legtöbb vizsgálat során kimutatható volt, hogy a csont-
 állomány bakteriális eredetű destrukciója az implan-
 tátumot körülvevő csontágy gingivális szakaszán lép
 fel [2, 3]. Állatkísérletek és klinikai vizsgálatok felvetik
 a hipotézist, hogy túlterhelés esetén az összeintegráció
 felbomolhat [4, 5, 6]. Más tudományos munkák a bak-
 teriális tényezők primer fontosságát tárgyalják [7, 8, 9,
 10, 11, 12]. A peri-implantitisznél fellelhető mikrobiá-
 lis spektrum [13, 14], valamint a gyulladás patológiai
 mechanizmusa a fogágy gyulladásos tasakjának mély-
 ülési szindrómájával, hasonló a parodontitisz lefolyá-
 sához. A lokális immunreakció, az implantátumok felüle-
 te, formája, valamint az implantátumot körülvevő muco-
 sa minősége további fontos tényezők a peri-implantáris
 gyulladás kialakulásánál [15].

A peri-implantitisz diagnosztikája magába foglalja
 a klinikai, immunológiai és mikrobiológiai dokumentá-
 ciót, valamint a radiológiai vizsgálatot. Fontos szerepet
 játszik továbbá, a fogpótlás bármilyen hiányossága
 és az esetleges parafunkciók negatív hatása. A klinikai
 leletek kulcsszerepét a peri-implantáris higiénia ku-
 tatásában *Mombelli és Lang* is hangsúlyozták [16].
 A betegdokumentáció alapvető paraméterei a tasak-
 mélység, a szondázást követő vérzés, gennyes vála-
 dékozás szondázás vagy palpáció esetén, valamint
 a peri-implantáris plakk kvantitatív minősége. A kiér-
 tékelhető immunológiai laborparaméterek a szulkusz-
 folyadékban található számos immunfaktor: immunglo-
 bulinok, mediátorok, enzimek és ezek bomlástermékei.
 A klinikai rutindiagnosztika néhány [3, 4, 5] kiválasztott
 indikátorbaktérium meghatározására szorítkozik, mivel
 minden jel arra utal, hogy eme mikroorganizmusok
 bármelyikének a szaporodása már önmagában is peri-
 implantitist vagy parodontitist okozhat [9, 17, 18].
 A radiológia meghatározó diagnosztikus eszköze a fo-
 gászati implantológiának. Mivel a röntgenfelvételen az
 implantátumot övező csontállomány mezeiálisan és disz-
 tálisan pontosan követhető, ezért csontleépülés ese-

tén ez fontos indikátora lehet a peri-implantitisznek. Erre a célra a standard intraorális kis röntgenképek a legmegfelelőbbek [19].

A panorámafelvételen is diagnosztizálható a peri-implantáris csontdefektus, ha a filmre való kivetülés megfelelő. Számos kutatás alátámasztja, hogy egy peri-implantitisztes implantátumnak rossz a prognózisa [20, 21, 22, 23, 24], viszont a hosszú távú kutatások ebben a témában még ritkák [25, 26]. A prognózis szempontjából úgy tűnik, hogy a peri-implantáris csontállomány destrukciója elsődleges fontosságú, mert a leépülés foka kihat a tasakmélység és a bakteriális milieu minőségére [27]. *Engel* megfigyelte, hogy a sebészeti peri-implantitisz terápiával kezelt implantátumok csak mintegy felének jó az öt éves prognózisa [28]. A szakirodalomban nem találunk utalásokat kiemelt terápiára. Mivel a peri-implantitisz kórképe heterogén, *Baron és mtsai* szerint sem ajánlatos csak egy bizonyos terápiára szorítkozni [29].

Anyag és módszer

A megvizsgált páciensek a Tübingeni Fogászati Klinika implantátumregiszterében szerepelnek. A kutatásban 32 páciens vizsgálatát végeztük el. Az előző 15 év leforgása alatt e páciensek mindegyike az alsó állcsontban

ségi fokához a megfelelő, tudományosan alátámasztott és individualizált kezelési módot rendel (*I. táblázat*).

A páciensek átlagéletkora 69 év, a legfiatalabb páciens 40 éves, a legidősebb 85 éves volt. A vizsgált implantátumok mindegyike az alsó állcsont interforaminális régiójába lett beültetve. A kontrollcsoportba 16 egészséges páciens tartozott, akiknél a klinikai és radiológiai leletek a peri-implantitisz meglétét kizárták. Ezen páciensek fogmű-tisztításban és szájhigiénés kezelésben részesültek. A páciensek átlagéletkora 73 év, a legfiatalabb páciens 63 éves, a legidősebb páciens 81 éves volt. A kontrollcsoportnál ugyancsak az alsó állcsont interforaminális régiójába kerültek behelyezésre az implantátumok. Mindkét csoportnál különböző implantátumrendszerek (n=6) kerültek alkalmazásra. A peri-implantitisztes páciensek esetében csak a „legbetegebb” implantátum, a kontrollcsoport esetében a „legegészségesebb” implantátum lett kiválasztva. A nemi eloszlás nagyjából arányos volt, a nőpáciensek száma valamivel magasabb (n=10/7). A vizsgálat során *klinikai* (modifikált plakindex=mPII, vérzési-index=mBOP, implantátumstabilitás=Periotest-metódus PTV, tasakmélység=PPDmm, szulcularis folyadék áramlási sebessége a tasakban=GCF), *immunológiai* (Interleukin-1 β =IL-1 β , Prostaglandin E₂=PGE-2, Plazminogénaktivátor-Inhibitor 2=PAI-2-koncentráció a tasakváladékban a Periotron gép: *Periotron 6000*

I. táblázat

AKUT-séma Lang és mtsai [30, 31]

Klinikai leletek					AKUT klasszifikáció	Klinikai diagnózis	AKUT-terápia- osztályozása
PI ¹	PBI ²	Pus- Exudátum	ST ³ mm	R- hiba*			
+/-	-	-	<4	-	0	egészséges	(A)
+	+	-	<4	-	I	mukozitisz	A
+	+	+/-	4-5	+	II	enyhe peri-implantitisz	A+B
+	+	+	>5	++	III	közepes erősségű peri-implantitisz	A+B+C
+	+	+	>5	+++	IV	súlyos peri-implantitisz	A+B+C+D
+	+	+	>5	++++	V	súlyos peri-implantitisz	E

A: a plakk és a fogkő mechanikus eltávolítása, motiválás a megfelelő szájhigiénés feltételek megteremtésére

B: antiszeptikus terápia: Chlorhexidin-Diglukonát szájoöblítés, tasak öblítés és zselé applikáció

C: antibiotikus/antiinfekciós terápia: helyileg elhelyezett gyógyszerek alkalmazása

D: sebészeti kezelés: 1. rezektív sebészet, 2. regeneratív sebészet.

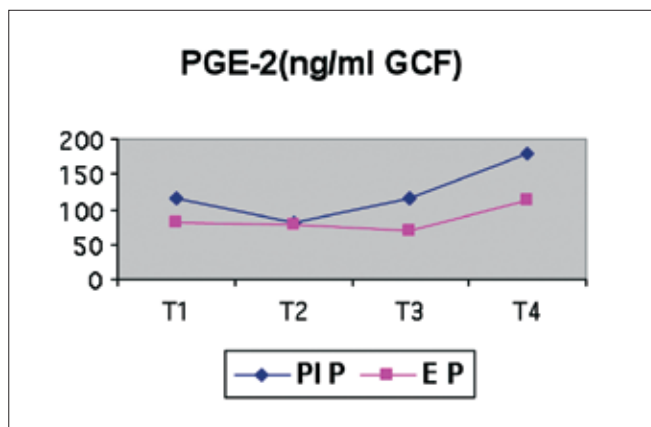
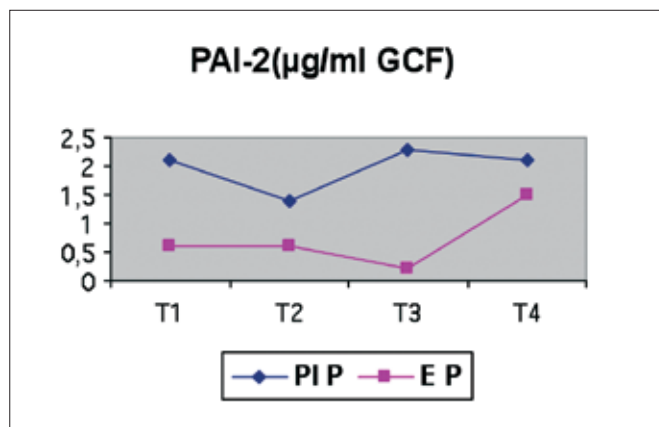
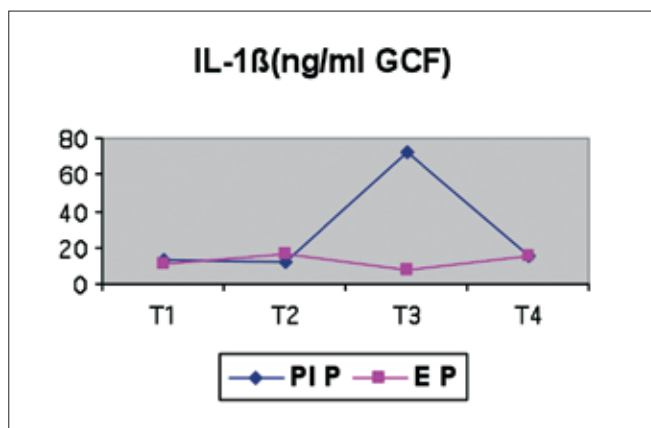
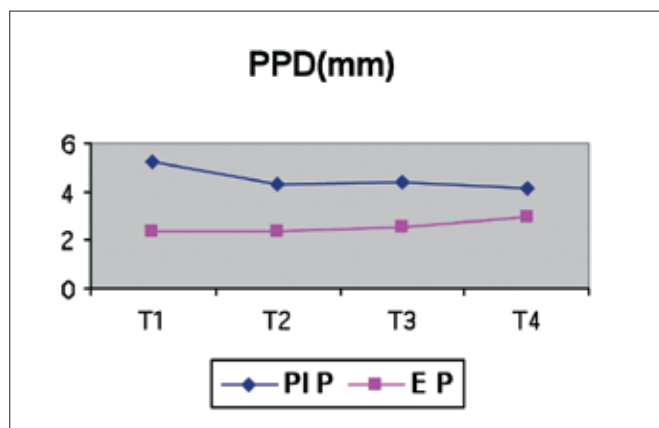
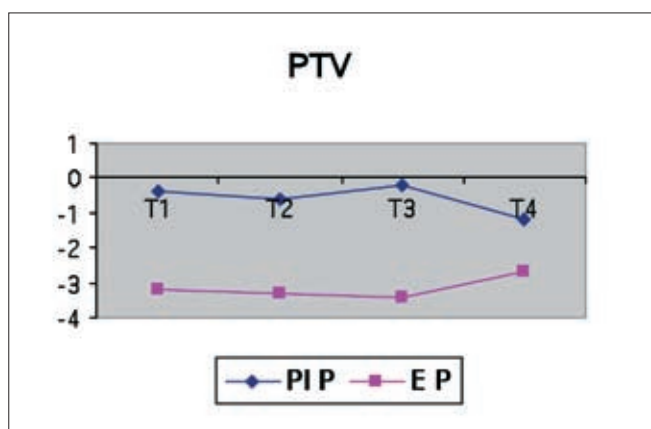
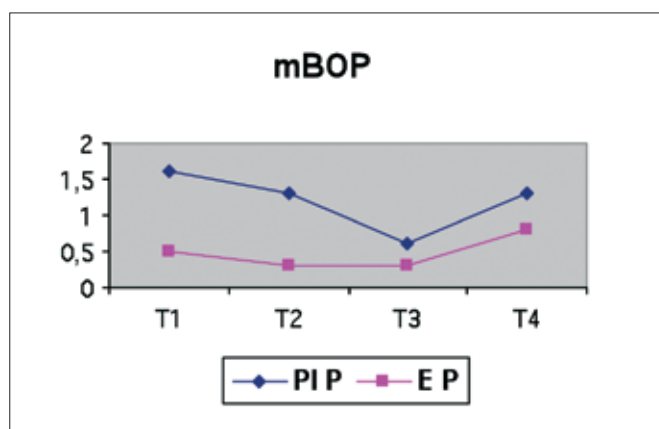
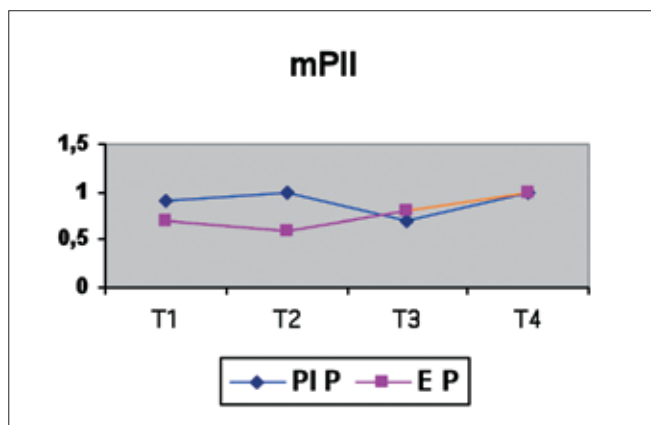
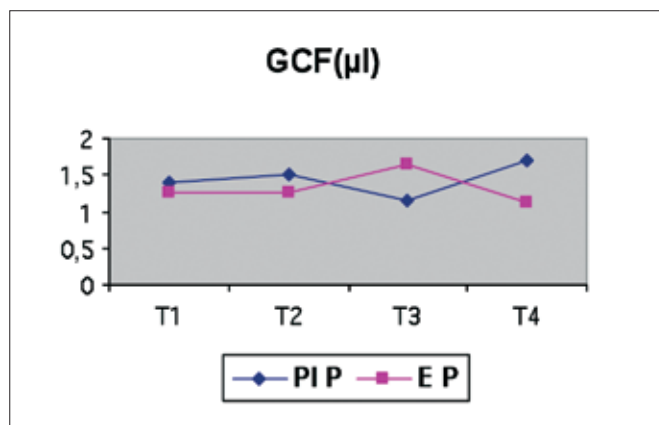
E: explantáció

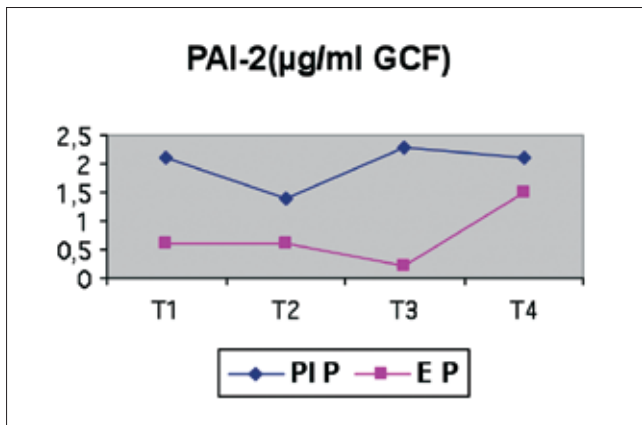
összeintegrált implantátumokra épülő, stéggel (Dolder-stég vagy individuálisan előállított stég) elhorgonyzott protézissel lettek ellátva. A 16 peri-implantitisztes tüneteket mutató páciens egy része a recall-programból származott, másik része akut fájdalommal kereste fel a klinikát. A peri-implantitisz terápia az „AKUT”-séma szerint történt. E diagnózisterápia séma lényege, hogy a dokumentáció alapján megállapított gyulladás nehé-

(*Harco Elektronics, Winnipeg, Ontario, Kanada* segítségével) és *mikrobiológiai* (patogén baktériumtörzsek koncentrációja PCR-analízis: *Hain Lifescience GmbH, Nehren, Germany* segítségével) mérések történtek. Minden egyes implantátum vizsgálati időpontjai azonosak.

II. táblázat

PI P= peri-implantitises páicensek, E P= egészséges páicensek





° Summe score Keime = patogén baktériumtörzsek koncentrációja együtt

Eredmények

A peri-implantitiszes csoport és a kontrollcsoport pácienseinek leleteit négy vizsgálati időpontra (T1=30 nap, T2=60 nap, T3=90 nap, T4=120 nap) osztva találhatjuk a grafikus táblázatban (II. táblázat). A kontrollcsoportnál a legszembetűnőbb poszterápiás változások az mBOP-, mPIL-, PAI-2-érték és a baktériumkoncentráció esetén észlelhetőek. A közepes tasakmélység kivételével, amely esetében a T1–T4 intervallumban enyhe statisztikai emelkedés tapasztalható, a további paramétereknél nem volt szignifikáns változás.

A peri-implantitiszes csoportnál poszterápián a T2 időpontban a PTV-, PPD-, PGE-2-, PAI-2, mBOP- érték és a baktériumkoncentráció jelentősen csökkent.

Megbeszélés

A tanulmány során a peri-implantitiszes csoportnál és az egészséges kontrollcsoportnál mért paraméterek eredményei egyértelműen különböznek. A terápiát megelőző értékek eltérése a gyulladt és gyulladástmentes peri-implantáris közegben ugyanúgy kimutathatóak a tasakmélységben, papillavérzésben, mint ahogy a Periotest-metódussal mért implantátum stabilitásában és a baktériumkoncentrációban is. Ezek az eltérések nem meglepőek, sokkal inkább megerősítik a mért paraméterek fontosságát úgy a peri-implantitisz diagnosztikájában, mint a későbbi kontrollvizsgálatoknál. Poszterápián a statisztikailag szignifikáns értékülbségek arra engednek következtetni, hogy egy „restitutio ad integrum” nem következhet be. A *Maximo* [32] és *Mombelli* [2] által megvizsgált peri-implantitiszes pácienseknél a tanulmányban leírt terápiát követően a papillavérzés (mBOP) javulását bizonyítják. A peri-implantáris tasakmélység (PPD=mm) jelentős csökkenése a terápiás kezelések nyomán részben arra is visszavezethető, hogy a sebészeti kezelés alatt a peri-implantáris mukóza redukciója is történik. A zárt (nem invazív) terápia során pedig a gyógyulás a duzzadt fogíny lohadását is ered-

ményezi. Az IL-1 β -koncentrációeltérések egy peri-implantitiszes és egy egészséges szulkuszban *Hultin és mtsai* [9] tanulmányai szerint nem eltérők, viszont *Ataoglu és mtsai* [33] vizsgálatai nyomán koncentrációkülönbségeket találtak az enyhén és az erősen gyulladt peri-implantáris ínyszövetnél ($p < 0,05$). *Murata és mtsai* [34] is szignifikánsan emelkedett IL-1 β -koncentrációt találtak a peri-implantitiszes pácienseknél, szemben az egészséges páciensek implantátumaival. Az általuk megvizsgált peri-implantitiszben szenvedő betegek esetében a szulkuszváladékban található 3 immunológiai faktor (IL-1 β , PGE2, PAI2) egyes esetekben statisztikailag szignifikáns eltéréseket mutatott a T1-T4 időintervallumban, anélkül azonban, hogy ez egyértelmű, klinikailag releváns javulást jelentene.

Az egészséges kontrollcsoport egyedei a prophylaktikus kezelés, mint áterápia után enyhe, a leletekből kivethető javulást mutattak. A plakkmennyiség, a papillavérzés és a bakteriális koncentráció csökkent, viszont a GCF, IL-1 β , PAI2 és PGE2 a T1-T2 időintervallumban nem változott. Az enyhe javulás annak is betudható, hogy a páciensek esetleges motivációja a szájhygiénét illetően ebben a vizsgálati periódusban javulhatott. Az a tény, hogy a peri-implantitiszes pácienseknél a terápiát követő kezdeti javulást mutató, klinikai és mikrobiológiai értékek a vizsgálat idejének a végére újra a terápiát megelőző értékekre estek, egy nem átütően hatásos terápiára, vagy a peri-implantáris közeg reinfekciójára enged következtetni [35, 36, 37, 38]. *Renver és mtsai* vizsgálatai során nem találtak egyértelmű eltérést a kiinduló leletek és a terápiát követő leletek között [39, 40]. Az összes felsorolt és összességében nem egyértelmű megfigyelés ellenére, az általunk végzett tanulmány során vizsgált páciensek dokumentumai rávilágítanak arra a tényre, hogy a papillavérzés, a tasakmélység, az implantátumstabilitás és a peri-implantáris szövet minőségének megállapítására, másrészt a posztoperatív szituáció körülbelül egyéves megfigyelési idejére egyszerű állapotfelmérésre is alkalmasak. Klinikai szempontból az immunológiai leletek nem bizonyultak informatívnak. A felvetett elmélet pontosítására egy nagyobb létszámú páciensecsoport és egy hosszabb időintervallumot felölelő tanulmány lenne alkalmas.

Irodalom

- ENGEL E, GOMEZ RG, AXMANN-KRCMAR D: Effect of Occlusal Wear on Bone Loss and Periotest Value of Dental Implants. *Int J Prosthodont* 2001; 14: 444–450.
- MOMBELLI A, LANG NP: Antimicrobial treatment of periimplant infections. *Clin Oral Impl Res* 1992; 3: 162–168.
- QUIRYNEN M, VAN DER MEI HC, BOLLEN CML, SCHOTTE A, MARECHAL M, DOORNBUSCH GI, et al.: An in vivo Study of the Influence of the Surface Roughness of Implants on the Microbiology of Supra- and Subgingival Plaque. *J Dent Res* 1992; 72: 1304–1309.
- ISIDOR F: Loss of osseointegration caused by occlusal load of oral implants. *Clin Oral Impl Res* 1996; 7: 143–152.
- MİYATA Y, KOBAYASHI Y, ARAKI H, MOTOMURA Y, SHIN K: The influence of controlled occlusal overload on periimplant tissue: A histologic study in monkeys. *Int J Oral Maxillofac Implant* 1998; 13: 677–683.

6. VIDYASAGAR L, APSE P: Biological Response to Dental Implant Loading/Overloading. Implant Overloading: Empiricism or Science? *Stomatologija Baltic Dental and Maxillofacial J* 2003; 5: 83–89.
7. LEONHARDT A, RENVERT S, DAHLEN G: Microbial findings at failing implants. *Clin Oral Impl Res* 1999; 10: 339–354.
8. RUTAR A, LANG NP, BUSER D, BÜRGIN W, MOMBELLI A: Retrospective assessment of clinical and microbiological factors affecting periimplant tissue conditions. *Clin Oral Impl Res* 2001; 12: 189–195.
9. HULTIN M, GUSTAFSSON A, HALLSTROM H, JOHANSSON L, EKFLD T, KLINGE B: Microbiological findings and host response in patients with peri-implantitis. *Clin Oral Impl Res* 2002; 13: 349–358.
10. BUCHMANN R, KHOURY F, PINGEL D, LANGE DE: The microflora recovered from the outer-surfaces of the Frialit-2 implant-prosthetic connector. *Clin Oral Impl Res* 2003; 14: 28–34.
11. ESPOSITO M, HIRSCH J, LEKHOLM U, THOMSEN P: Differential Diagnosis and Treatment Strategies for Biologic Complications and Failing Oral Implants: A Review of the Literature. *Int J Oral Maxillofac Implant* 1999; 14: 473–490.
12. TONETTI MS: Peri-implantitis: Biological considerations. *J Parodontol Impl Oral* 1996; 15: 269–284.
13. LISTGARTEN MA, HELLDEN L: Relative distribution of bacteria at clinically healthy and periodontally diseased sites in humans. *J Clin Periodontol* 1978; 5: 115–132.
14. RATEITSCHAK KH, WOLF HF: *Parodontologie*. Thieme, Stuttgart, 1989.
15. SPIEKERMANN H: *Implantologie*. Thieme, Stuttgart, 1994.
16. MOMBELLI A, LANG NP: The diagnosis and treatment of peri-implantitis. *J Periodontol* 1998; 17: 63–73.
17. EKE PI, BRASWELL LD, FRITZ ME: Microbiota associated with consecutively placed loaded root form and plate form implants in adult macaca mulatta monkeys. *J Periodontol* 1996; 67: 1329–1334.
18. KELLER W, BRAGGER U, MOMBELLI A: Periimplant microflora of implants with cemented and screw retained suprastructures. *Clin Oral Impl Res* 1998; 9: 209–217.
19. GOMEZ-ROMAN GAD, AXMAN-KRCMAR D, D'HOEDT B, SCHULTE W: Eine Methode zur quantitativen Erfassung und statistischen Auswertung des periimplantären Knochenabbaus. *Stomatologie* 1995; 92: 463–471.
20. QUIRYNEN M, NAERT I, VAN STEENBERGHE D: Fixture design and overload influence marginal bone loss and fixture success in the Branemark system. *Clin Oral Impl Res* 1992; 3: 104–111.
21. RICHTER E, JANSEN V, SPIEKERMANN H, JOVANOVIĆ S: Langzeitergebnisse von IMZ- und TPS-Implantaten im interforaminalen Bereich des zahnlosen Unterkiefers. *Dtsch Zahnärztl Z* 1992; 47: 449–454.
22. SMEDBERG J, LOTHIGIUS E, BODIN I, FRYKHOLM A, NILNER K: A clinical and radiological two-year follow-up study of maxillary overdentures on osseointegrated implants. *Clin Oral Impl Res* 1993; 4: 39–46.
23. TOLMAN D, LANEY W: Tissue-integrated prosthesis complications. *Int J Oral Maxillofac Impl* 1992; 7: 477–484.
24. WEBER H, BUSER D, FIORELLINI J, WILLIAMS R: Radiographic evaluation of crestal bone levels adjacent to nonsubmerged titanium implants. *Clin Oral Impl Res* 1992; 3: 181–188.
25. LEONHARDT A, DAHLEN G, RENVERT S: Five-year clinical, microbiological, and radiological outcome following treatment of peri-implantitis in man. *J Periodontol* 2003; 74: 1415–1422.
26. ROMEO E, GHISOLFI M, MURGOLO N, CHIAPASCO M, LOPS D, VOGEL G: Therapy of peri-implantitis with resective surgery. A 3-year clinical trial on rough screwshaped oral implants. Part I: clinical outcome. *Clin Oral Impl Res* 2005; 16: 9–18.
27. KOWOLLIK J: Prophylaxe, Diagnostik und Therapiemodule periimplantärer Erkrankungen. *Zahnärztl Mitt* 2008; 98: 40–46.
28. ENGEL E.: *Pilotstudie zur Effektivität von Zahnersatz auf dentalen Implantaten*. Habilitationsschrift, Tübingen, 2000.
29. BARON M: Die experimentell induzierte Periimplantitis. *Implantologie* 2001; 9: 281–296.
30. LANG NP, BERGLUNDH T, HEITZ-MAYFIELD LJ, PJETURSSON BE, SALVI GE, SANZ M: Consensus Statements and Recommended clinical procedures regarding Implant survival and complications. *Int J Oral Maxillofac Implants* 2004; 19 Suppl: 150–154.
31. SAXER UP, MÜHLERMANN HR: Motivation und Aufklärung. [Motivation and education]. *SSO Schweiz Monatsschr Zahnheilkd*. 1975; 85: 905–919.
32. MAXIMO M, DE MENDONCA A, SANTOS V, FIGUEREDO C, FERES M, DURARTE P: Short-term clinical and microbiological evaluations of peri-implant diseases before and after mechanical anti-infective therapies. *Clin Oral Impl Res* 2009; 20: 99–108.
33. ATAOGULU H, ALPTEKIN NO, HALILOGLU S, GURSEL M, ATAOGULU T, SERPEK B et al.: Interleukin-1 β , tumor necrosis factor-alpha levels and neutrophil elastase activity in peri-implant crevicular fluid Correlation with clinical parameters and effect of smoking. *Clin Oral Impl Res* 2002; 13: 470–476.
34. MURATA M, TATSUMI J, KATO Y, SUDA S, NUNOKAWA Y, KOBAYASHI Y: Osteocalcin, deoxyripyridinoline and interleukin-1 β in peri-implant crevicular fluid of patients with peri-implants. *Clin Oral Impl Res* 2002; 13: 637–643.
35. PERSSON LG, BERGLUNDH T, LINDHE J, SENNERBY L: Re-osseointegration after treatment of peri-implantitis at different implant surfaces. An experimental study in the dog. *Clin Oral Impl Res* 2001; 12: 595–603.
36. PERSSON L, ARAUJO M, BERGLUNDH T, GRONDAHL K, LINDHE J: Resolution of peri-implantitis following treatment. An experimental study in the dog. *Clin Oral Impl Res* 1999; 10: 195–203.
37. ESPOSITO M, GRUSOVIN M, COULTHARD P, WORTHINGTON H: The efficacy of interventions to treat peri-implantitis: a Cochrane systematic review of randomized controlled clinical trials. *Euro J Oral Implantol* 2008; 1: 111–125.
38. KOTSOVILIS S, KAROUSSIS IK, TRIANTI M, FOURMOUSIS I: Therapy of peri-implantitis: a systematic review. *J Clin Periodontol* 2008; 35: 621–629.
39. RENVERT S, LESSEM J., DAHLEN G, LINDAHL C., SVENSSON M: Topical minocycline microspheres versus topical chlorhexidine gel as an adjunct to mechanical debridement of incipient peri-implant infections: a randomized clinical trial. *J Clin Periodontol* 2006; 33: 362–369.
40. RENVERT S, ROOS-JANSÄKER A, LINDAHL C, RENVERT H, PERSSON G: Infection at titanium implants with or without a clinical diagnosis of inflammation. *Clin Oral Impl Res* 2007; 18: 509–516.

DR. C MESMER, DR. FORSTER A, DR. ANTAL M, DR. NAGY K:

Clinical, microbiological and immunological findings on peri-implantitis patients with bar-retained lower removable partial dentures, in comparison to a healthy control group (12-month-follow-up).

Cause, treatment strategies and prognosis of peri-implantitis is not well understood. The aim of this study was to follow-up clinical, microbiological and immunological findings in individuals wearing bar-retained lower partial dentures with and without peri-implantitis, pre and post treatment. From the Tuebingen Implant Registry recall program 16 peri-implantitis patients were compared to 16 healthy individuals in a prospective, unblinded study. Peri-implantitis was treated with a single anti-inflammatory therapy according to the CIST protocol while the controls received professional implant cleaning. The following findings were recorded at four time points before treatment (T1) and 30, 90, 360 days post treatment (T2-T4): sulcular fluid flow rate, probing depth, plaque and bleeding index, implant stability (Periotest); sulcular concentrations of interleukin-1 beta, plasminogen activator inhibitor 2, prostaglandin E2, and the sum score of five periodonto-pathogenic bacteria species by PCR (Hain MicroIdent test). Statistically significant differences between healthy and diseased implants were found for probing depth, bleeding on probing, bacterial load, and implant stability. For the first three, a significant decrease in severity was observed after treatment, but reached initial pre-treatment values within one year. No changes could be observed in the individuals without peri-implantitis. The results of the present study confirm marked differences in peri-implant findings between healthy and diseased sites. They demonstrate that a single anti-inflammatory intervention can initially – but not sustained- reduce probing depth, bleeding on probing, and the total bacterial load as evident from PCR diagnostics. Further immunological diagnostic measures do not seem to provide more information in the patients investigated.

Key words: peri-implantitis, follow-up, bar-attachment, CIST protocol, PCR, immunology, microbiology

Pályázat Körmöczi-pályadíjra

Felhívjuk minden, a *Fogorvosi Szemlé*ben publikáló, 35 évnél fiatalabb első szerzős cikk szerzőjét, hogy pályázzanak a 2011-es Körmöczi-pályadíjra.

Pályázni csak a 2011-ben a *Fogorvosi Szemlé*ben megjelent közleményekkel lehet.

Kérjük, a közlemény különlenyomatának egy példányát mellékelje a pályázathoz.

A pályázat beadási határideje: 2012. augusztus 15.

A pályázatokat, kérem, postán juttassák el a címemre:

Dr. Tóth Zsuzsanna, az MFE főtktára

SE Konzerváló Fogászati Klinika
1088 Budapest, Szentkirályi utca 47.