

# A tranexámsav vérvesztést és kis vérzéssel szövődményeket befolyásoló hatása cementes csípőprotézis beültetése után

Gombár Csaba dr.<sup>1</sup> ■ Gálity Hristifor dr.<sup>1</sup>  
Bácsi Miklós dr.<sup>2</sup> ■ Sisák Krisztián dr.<sup>1</sup>

<sup>1</sup>Szegedi Tudományegyetem, Általános Orvostudományi Kar, Szent-Györgyi Albert Klinikai Központ, Ortopédiai Klinika, Szeged

<sup>2</sup>Bács-Kiskun Megyei Kórház, Ortopédiai Osztály, Kecskemét

**Bevezetés:** A tranexámsav (TXA) napjainkban rutinszerűen használt gyógyszer elektív ízületi protézis esetében, a műtét során kialakuló vérvesztés, illetve transzfúziós igény csökkentése céljából.

**Célkitűzés:** A dolgozat célja, hogy értékelje a tranexámsav kis vérzési szövődményekre kifejtett hatását cementes csípőprotézis beültetése során, amikor rivaroxaban használunk antikoagulánsként, melynél az elmúlt időszakban több vizsgálat is nagyobb arányban előforduló sebgyógyulási zavart igazolt.

**Módszer:** Retrospektív módon vizsgáltuk a csípőprotézis-beültetésen átesett betegeket. Azok a betegek, akiket 2014. január és november között perioperatív tranexámsavval kezelték, a TXA-csoportba kerültek. Ezt a csoportot a 2012. februárja és decembere között, a tranexámsav bevezetése előtt hasonló beavatkozáson átesett betegek adataival hasonlítottuk össze (kontrollcsoport). Vizsgáltuk a tranexámsavnak a műtési seb vérzésére és váladékozására, a seb körül látható bőrfelszíni haematoma méretére, a combtérfogat-változásra és a számított perioperatív vérvesztésre kifejtett hatását.

**Eredmények:** Összesen 168 beteget vontunk be a vizsgálatunkba, 81 beteget a TXA-csoportba és 87 beteget a kontrollcsoportba. A posztoperatív combtérfogat-növekedés kisebb mértékű, mindössze 270,3 ml (129,1–449) volt a TXA-csoportban, míg 539,8 ml (350–864,8) a kontrollcsoportban ( $p < 0,001$ ). A számított perioperatív vérvesztés kisebb volt a TXA-csoportban (1150 ml [780–1496]), mint a másik csoportban (1579 ml [1313–2074]) ( $p < 0,001$ ). A tranexámsavval kezeltéknél a transzfúziós igény több mint a felére csökkent, itt a betegek 15%-a, míg a kontrollcsoportban a 39%-uk kapott vért.

**Következtetések:** A tranexámsav csökkentette a posztoperatív combtérfogat-növekedést, a műtési sebvérzés és a bőrfelületen látható haematoma mértékét akkor is, amikor rivaroxaban használunk antikoagulánsként. További nagy esetszámú kutatások szükségesek, hogy vizsgálják a tranexámsavnak a kis vérzési szövődményekre és azok potenciális szövődményeire (posztoperatív fertőzés) kifejtett hosszú távú hatását.

Orv Hetil. 2019; 160(12): 456–463.

**Kulcsszavak:** teljes csípőprotézis, vérzés, rivaroxaban, tranexámsav, vénás thrombosis

## Effect of tranexamic acid on blood loss and soft-tissue swelling following cemented total hip replacement

**Introduction:** Tranexamic acid (TXA) is widely used during elective joint replacement to reduce blood loss and decrease the transfusion requirement.

**Aim:** This study assessed the efficacy of tranexamic acid in reducing minor bleeding complications following primary cemented total hip replacement, when rivaroxaban is used as thromboprophylaxis, the complicated wound healing effect of which has been published recently.

**Method:** Consecutive patients undergoing hip replacement were studied. Patients receiving tranexamic acid perioperatively between January 2014 and November 2014 were designated as the TXA-group. We compared these data with those of a group of patients who underwent the same procedure between February 2012 and December 2012 (control group), before the introduction of tranexamic acid. The authors investigated the effect of tranexamic acid on surgical wound bleeding and discharge, area of hematoma on the skin surface, thigh volume changes, calculated perioperative blood loss and transfusion requirement.

**Results:** 168 patients, 81 in the TXA-group and 87 in the control group were included. The extent of postoperative thigh swelling was significantly less in the TXA-group, 270.3 mL (129.1–449.0) as compared with the control group, 539.8 mL (350.0–864.8,  $p < 0.001$ ). Tranexamic acid significantly reduced wound bleeding during the first 24 hours postoperatively ( $p < 0.001$ ). The amount of calculated blood loss was significantly less in the TXA-group (1150 mL [780–1496] versus 1579 mL [1313–2074]) in the control group,  $p < 0.001$ ). Transfusion requirement was remarkably lower in the TXA-group than in the control group (15% versus 39%).

**Conclusions:** Tranexamic acid reduces postoperative thigh volume, wound bleeding and area of hematoma on the skin surface when rivaroxaban is used as the anticoagulant. Further large scale studies could help establish the clinical relevance and long-term outcome of minor bleeding complications.

**Keywords:** total hip replacement, hemorrhage, rivaroxaban, tranexamic acid, venous thrombosis

Gombár Cs, Gálicity H, Bácsi M, Sisák K. [Effect of tranexamic acid on blood loss and soft-tissue swelling following cemented total hip replacement]. *Orv Hetil.* 2019; 160(12): 456–463.

(Beérkezett: 2018. október 12.; elfogadva: 2018. november 19.)

### Rövidítések

ÁOK = Általános Orvostudományi Kar; aPTT = (activated partial thromboplastin time) aktivált parciális trombotasztinidő; CI = (confidence interval) konfidenciaintervallum; CT = (computed tomography) számítógépes tomográfia; Hb = hemoglobin; Hct = hematokrit; INR = (international normalized ratio) nemzetközi normalizált hányados; iv. = intravénás; LMWH = (low molecular weight heparin) kis molekulatömegű heparin; MVT = mélyvénás thrombosis; NSAID = (non-steroidal anti-inflammatory drug) nemsteroid gyulladáscsökkentő; PBV = (patient's blood volume) a beteg teljes vértérfogata; PE = pulmonális embolia; PT = (prothrombin time) protrombinidő; SD = standard deviáció; SEM = (standard error of the mean) a középérték közepes hibája; SZTE = Szegedi Tudományegyetem; TEP = teljes endoprotézis; TXA = tranexámsav; vvt. = vörösvértest

Magyarországon évente körülbelül tízezer csípőízületi teljes endoprotézis (csípő-TEP) beültetése történik. A beavatkozás során és a közvetlen posztoperatív időszakban a legalaposabb vérzéscsillapítás esetén is akár több mint 1 liter vérvesztés előfordulhat. Ezt az idősebb, társbetegségektől is szenvedő betegek nehezen tolerálják, ami a posztoperatív rehabilitáció és a kórházban töltött idő megnyúlását okozhatja [1]. A perioperatív vérvesztés mértéke transzfúziót is szükségessé tehet, a publikált adatok szerint ez az igény akár a betegek 60%-át érintheti. Mind az autológ, mind az allogén vér transzfúziója jelentősen emeli a költségeket, a vérrrel terjedő betegségek és transzfúziós szövődmények kockázatát, illetve a protézisbeültetést követő infekció előfordulási gyakoriságát. Számos módszer létezik a magas transzfúziós igény csökkentésére, ilyenek például a különböző vértmentő technikák (cell-saver), kontrollált hipotenzio és hemodilúció a műtét közben, epoetin-alfával végzett erythropoesisstimuláció, a restriktív (csak nagyon alacsony hemoglobinérték [70 g/l] melletti) transzfúzió, illetve a fibrinolízis gátló hatóanyagok alkalmazása (például tranexámsav, aprotinin,  $\epsilon$ -aminokapronsav stb.),

amelyek csökkenthetik a műtét közbeni és az azt követő vérvesztést.

A tranexámsav (TXA) egy költséghatékony fibrinolízis gátló szer, mely elektív általános és ortopédiai sebészetben is csökkenti a vérvesztést [2, 3]. 2013 őszén került törzskönyvezésre Magyarországon térd- és csípő-TEP-beültetés indikációjával, rövid idő alatt az ortopédiai műtétek perioperatív protokolljainak meghatározó részévé vált. A TXA hatékonyságát és biztonságát [4, 5], az optimális alkalmazás módját, időpontját és dózisát számos kutatás bizonyította [2, 3, 6, 7]. Kevés adatunk van az elmúlt években széles körben elterjedt, új, szájon át szedhető, perioperatív antikoagulánsként használt rivaroxaban és a TXA kombinált alkalmazásáról cementes csípő-TEP beültetésén átesett betegek esetében [8, 9]. A TXA hatásait vizsgáló legtöbb tanulmány középpontjában a perioperatív vérvesztés állt, azonban a sebészi szempontból talán legfontosabb kis vérzési szövődményekre, mint például a sebváladékozásra, seb körüli hematoma képződésre, seroma kialakulására kifejtett hatásának megfigyelése eddig háttérbe szorult. Az elhúzódó posztoperatív sebváladékozás és fokozott mértékű hematoma képződés nemcsak a kórházban töltött napok számát növeli, hanem befolyásolhatja a korai mobilizációt, és fokozhatja a protézisbeültetést követő fertőzés arányát is. Célunk volt megfigyelni a TXA posztoperatív vérvesztésre kifejtett hatását, amikor véralvadésgátlóként rivaroxabant használunk, továbbá kifejezett figyelmet fordítottunk a sebgyógyulást is befolyásoló kis vérzési szövődmények előfordulási gyakoriságára.

### Módszer

A vizsgálatban két csoport vett részt: 1) TXA-csoport: 2014. január és november között cementes csípő-TEP beültetésén átesett betegek, akik perioperatív tranexámsavkezelésben részesültek. Az érvényben lévő ajánlásokat figyelembe véve alkalmaztunk 500 mg TXA-at intravénásan (iv.) a bemetszés előtt, és azt 3 órával később

megismételtük. 2) A kontrollcsoportot mindenben azonos módon kezelt olyan betegek alkották, akik 2012. február és december között cementes csípő-TEP beültetésében részesültek, még a tranexámsav bevezetése előtt. Mindkét vizsgálati periódusban olyan betegeket vontunk be, akik esetében arthrosis vagy avascularis combfejnekroszis miatt primer cementes csípőprotézis beültetése történt, és perioperatív véralvadásgátlóként rivaroxabant (Xarelto®, Bayer Schering Pharma, Berlin, Németország) alkalmaztunk. A rivaroxaban adagolása a jelenleg is érvényben lévő ortopédiai szakmai ajánlásnak és gyártói előírásoknak megfelelően történt: műtét után 6 órával kezdtük az adagolást, majd a betegek naponta egyszer, este nyolc órakor kapták a műtétet követő 28–35 napig [10, 11]. A regionális kutatásaitikai bizottság jóváhagyta a vizsgálatot, minden résztvevőtől írásos beleegyezést kértünk.

A nemsteroid gyulladáscsökkentő szerek (non-steroidal anti-inflammatory drug, NSAID) és az acetilszalicilsav adagolását egy héttel a műtét időpontja előtt leállítottuk. A műtét előtt ellenőriztük a vese- és májfunkciós laborértékeket, az aktivált parciális tromboplastinidőt (activated partial thromboplastin time, aPTT), protrombinidőt (prothrombin time, PT) és a nemzetközi normalizált hányadost (international normalized ratio, INR). Vizsgálatunkba nem vontuk be azokat a betegeket, akik csípőízületi protézis revíziós műtétén estek át, akiknek vese- és/vagy májfunkciós zavaruk, véralvadási zavaruk volt, valamint az állandóan antikoaguláns terápiára szorulókat (például acenokumarol, warfarin, klopidogrel), továbbá az ismert epilepsziás betegeket, vagy akiknek ismert allergiájuk volt a tranexámsavval és/vagy rivaroxabannal szemben.

A műtét beavatkozásokat általános vagy regionális vagy a kettőt kombináló anesztézia alatt végeztük, attól függően, hogy az aneszteziológus melyiket tartotta az adott beteg esetében a legmegfelelőbbnek. A műtéteket összesen hét, ugyanabban az ortopédiai intézetben dolgozó ortopéd sebész végezte el, direkt lateralis (Bauer-féle) feltárásból. Minden beteg cementes csípő-TEP-t kapott. A műtétek során és a korai posztoperatív időszakban nem használtunk cell-savert vagy egyéb, újra transzfundálható vérgyűjtő rendszert. A műtéteket antibiotikumos védelemben végeztük, cefuroximot vagy penicillinallergia esetén klindamicint használtunk. A műtét alatti vérvesztés mennyiségét szívókészülék gyűjtőtartályából számítottuk ki, levonva abból a műtét alatt pontosan rögzített öblítőfolyadék mennyiségét. A műtét területet egy darab szívódrén felett zártuk, melyet a műtét után legkésőbb 24 órával távolítottunk el; a drénváladékot milliliterbeosztással rendelkező Redon® palackokban gyűjtöttük. A dréncső eltávolítása után a műtét sebet és a szívócsövek kilépési helyét Mepore® típusú kötszerrel fedtük.

Szükség szerinti fájdalomcsillapítóként paracetamolt, tramadolt és metamizolt adtunk. A gyógytornát az első

műtét utáni napon kezdtük, addukciót és kirotációt tiltva, teljes testsúlyterheléssel a műtött végtagon.

A műtét utáni mélyvénás thrombosisra (MVT) utaló tünetek megfigyelése nem volt a vizsgálatunk része, azonban klinikai gyanú vagy igazolt események a műtét utáni hatodik hétig feljegyzésre kerültek. Alsó végtagi fájdalom, duzzanat, jelentős ödéma, livid elszíneződés, pozitív Meyer- és Homans-tünet fennállásakor színkódolt Doppler-ultrahangos vizsgálatot végeztünk a MVT kizárására. Pulmonalis embolia (PE) gyanúja (légszomj, nem szűnő köhögési inger, vérköpés, mellkasi fájdalom stb.) esetén az intézeti protokoll szerint, a mellkas CT-vizsgálatát végeztük el.

Vizsgálatunk során a kis vérvézési szövődeményeket vizsgáltuk, melyeken a műtét sebvonalon keresztüli vérzést és váladékozást, a műtét seb körül a bőrfelületen látható haematomát (suffusio) és a perioperatív combtér fogatnövekedést értettük.

## Sebvérzés és serosus sebváladékozás

A sebvérzés definíciója a megfigyelés során a műtét seb vérzése a fedőkötésbe a posztoperatív első 24 órában, egészen a dréncsövek eltávolításáig. Intenzitásának értékelését az 1. táblázatban látható, általunk meghatározott kategóriák szerint végeztük. Seroma kialakulásának tekintettük a csövek eltávolítása után a műtét sebnél és a dréncsövek kilépési helyének a serosus váladékozását. A seroma megszűnésének napját pontosan feljegyeztük. A műtét utáni hetedik napon a seb körüli haematoma (suffusio) kiterjedését a seb körül (akár az egész operált végtagra terjedően) a bőr felületén megbecsültük, majd ez alapján a 2. táblázatban látható, általunk meghatározott kategóriákba soroltuk a betegeket.

1. táblázat | Sebvérzés (műtét utáni 0–24 óráig, a dréncsövek eltávolításáig)

0.	Tiszta és száraz fedőkötés
1.	Kis foltok a fedőkötésen
2.	Egy nap alatt a fedőkötés csak egy része nedvesedik át, naponta egyszer kötéscsere
3.	A teljes fedőkötés átmedvesedik egy nap alatt, naponta többször kötéscsere és/vagy kiegészítő fedőlapok felhelyezése szükséges

2. táblázat | A haematoma mérete szerinti kategóriák

0.	Nincs
1.	<100 cm <sup>2</sup>
2.	100–200 cm <sup>2</sup>
3.	200–300 cm <sup>2</sup>
4.	300–400 cm <sup>2</sup>
5.	400–500 cm <sup>2</sup>
6.	500 cm <sup>2</sup> <

## A combtérfogat változása

Csípő-TEP-beültetés után a fokozott váladéktermelés nemcsak serosus sebváladékozás formájában jelentkezhet, hanem a lágyrészek között felhalmozódva, akár a combtérfogat növekedésével is együtt járhat [12]. A Jones és Pearson által kifejlesztett antropometriai módszer az alsó végtagot hat csonka gúlóra osztja fel, így pontosan kiszámítható annak térfogata [13]. A combtérfogat kiszámolásához a legfelső három csonka gúla adatai elegendőek. Műtét előtt és a műtét utáni hetedik napon a combot lemérve, könnyen kiszámítható a posztoperatív térfogatváltozás. A beteg egyenesen áll, válszélességnyi terpeszben, a lábfejek egymással párhuzamosan. Négy körfogatot mérünk le előre meghatározott magasságokban: 1) a fenékredő magasságában, 2) a térdízületi ízrés és a fenékredő közti távolság egyharmadnyi magasságában, 3) a térdízület feletti legkisebb körfogat, 4) a térdízület körüli legnagyobb körfogat. A csonka gúlák magasságait (azaz a körfogatok közti magasságokat) testmagasságmérővel (stadiométerrel) határoztuk meg. Ezután kiszámítottuk a három csonka gúla térfogatát, majd azokat összeadva megkaptuk a combtérfogatot.

## A teljes perioperatív vérveszteség számítása

A műtét előtt, a műtét utáni első, második és ötödik napon ellenőriztük a hematokrit (Hct) és a hemoglobin (Hb) szintjét. Feltételeztük, hogy a vértérfogat és a hemodilúció a műtét utáni ötödik napra rendeződik, így a teljes perioperatív vérveszteséget a műtét előtti és a műtét utáni ötödik napon mért hematokritkülönbségből számítottuk. A beteg teljes vértérfogatát (patient's blood volume – PBV) a Nadler–Hidalgo–Bloch-egyenlet [14] segítségével számítottuk ki:

$$\text{PBV (liter)} = (k1 \times \text{magasság}^3 [m]) + (k2 \times \text{testtömeg} [kg]) + k3,$$

ahol  $k1 = 0,3669$ ,  $k2 = 0,03219$  és  $k3 = 0,6041$  a férfiaknál, és  $k1 = 0,3561$ ,  $k2 = 0,03308$  és  $k3 = 0,1833$  a nőknél.

Ha a PBV-t megszorozzuk a hematokritértékkel, akkor megkapjuk a vörösvértest (vvt.)-térfogatot. Így a vvt.-térfogat-változást kiszámíthatjuk a hematokritszint változásából [15]:

$$\text{Teljes vvt.-térfogat-csökkenés} = \text{PBV} \times (\text{Hct}_{\text{pre-op}} - \text{Hct}_{\text{post-op}})$$

A kórházi bennfekvés alatt feljegyzésre került a transzfundált vvt.-egységek száma. Egy transzfundált egység átlagos térfogata 280 ml, míg átlagos hematokritértéke 0,55. Ezeket az adatokat ismerve a transzfúzió térfogatát is beleszámítottuk a teljes vérveszteségbe:

$$\text{Teljes vérveszteség (liter)} = [\text{teljes vvt.-térfogat-csökkenés} + (\text{beadott vvt.-egységek száma} \times 0,28 \times 0,55)] / [(\text{Hct}_{\text{pre-op}} + \text{Hct}_{\text{post-op}}) / 2]$$

## Statisztika

A két csoport adatait egy későbbi időpontban, retrospektív módon hasonlítottuk össze. A statisztikai számításokhoz az SPSS 16.0 szoftvert (SPSS Inc., Chicago, IL, Egyesült Államok) használtuk. Az adatok normalitását Shapiro–Wilk-tesztel vizsgáltuk. A parametrikus értékek esetében Student-féle t-próbát, a nemparametrikus értékekénél pedig Mann–Whitney-próbát alkalmaztunk. A kategorikus változók értékeléséhez a khi-négyzet-próbát, illetve a Fisher-féle egzakt próbát használtuk, ha szükség volt rá. Az eredmények és az adatok a dolgozatban mint átlag ( $\pm$  standard deviáció [SD]) vagy mint medián érték (interkvartilis tartomány) lettek feltüntetve. A különbségeket szignifikánsnak tekintettük, ha a p-érték kisebb volt, mint 0,05.

## Eredmények

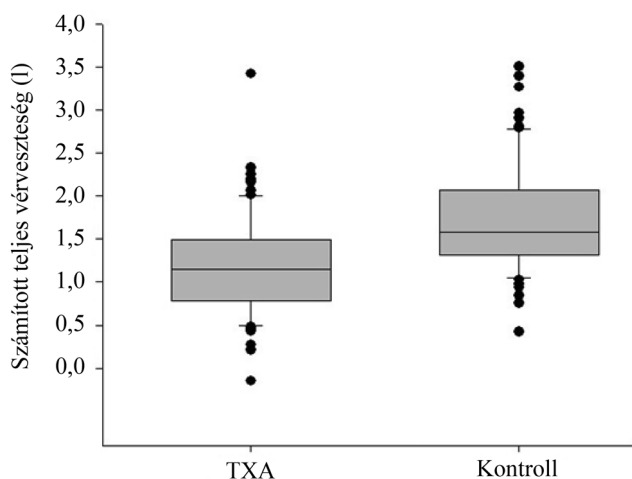
A korábban leírt kritériumok alapján a TXA-csoportba 81 beteg, a kontrollcsoportba pedig 87 beteg került. A két csoportot leíró adatok a 3. táblázatban láthatók. Ezek alapján a két csoport hasonló, statisztikailag azonosnak tekinthető. Három betegnél alakult ki MVT-ra utaló klinikai tünetek a kórházi benntartózkodás alatt,

3. táblázat | A betegeket leíró adatok  $\pm$  SD (min.–max.)

	TXA-csoport	Kontrollcsoport	p-érték
A betegek száma	81	87	
A nemek aránya	18♂/63♀	21♂/66♀	
Átlagéletkor	68 $\pm$ 6,7 (46–81)	69 $\pm$ 8,2 (49–85)	0,798
Magasság (cm)	163 $\pm$ 9,1 (140–195)	163 $\pm$ 7,9 (148–180)	0,815
Testtömeg (kg)	76,2 $\pm$ 12,4 (45–100)	74,5 $\pm$ 11,5 (54–100)	0,339
BMI (kg/m <sup>2</sup> )	28,5 $\pm$ 3,8 (19,9–36,4)	28 $\pm$ 3,7 (21,6–38,5)	0,213
Műtét előtti combkörfogat (ml)	5194 $\pm$ 1129 (3153–7588)	4868 $\pm$ 1002 (2882–8210)	0,082
A betegek vértérfogata (l)	4,411 $\pm$ 0,711 (2540–6210)	4,353 $\pm$ 0,66 (3260–5800)	0,54
Műtét előtti hematokrit	0,40 $\pm$ 0,038 (0,30–0,50)	0,41 $\pm$ 0,04 (0,30–0,48)	
A műtét időtartama (perc)	75 $\pm$ 20,9 (30–130)	77 $\pm$ 17 (42–150)	0,238
Az anesztézia típusa: általános/regionális/kombinált	13/56/12	16/61/10	

BMI = testtömegindex; TXA = tranexámsav





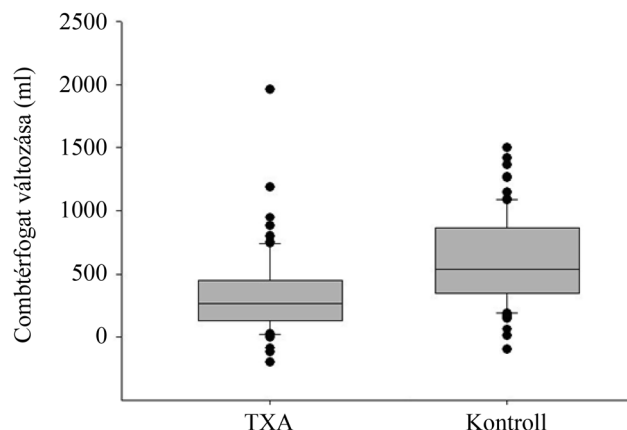
**1. ábra** A számított teljes vérvesztés. Szignifikánsan alacsonyabb a TXA-csoportban ( $p < 0,001$ )  
TXA = tranexámsav

azonban színes-Doppler-ultrahangvizsgálat ezt nem igazolta. Vénás thromboembolia vagy halált okozó szövődmény nem történt a vizsgálat alatt és a posztoperatív 6 hét alatt. Nem volt szignifikáns különbség a két csoport között a műtét alatti vérvesztés mennyiségében: 306 ml ( $\pm 127$  ml) volt a TXA-csoportban és 317 ml ( $\pm 171$  ml) a kontrollcsoportban ( $p = 0,957$ ). A műtét utáni drénváladék mennyisége szignifikánsan kevesebb, 280 ml (170–350 ml) volt a TXA-csoportban, míg 400 ml (300–550 ml) volt a kontrollcsoportban ( $p < 0,001$ ). A számított perioperatív vérvesztés szignifikánsan kevesebb, 1150 ml (780–1496 ml) volt a TXA-csoportban, összehasonlítva a kontrollcsoport 1579 ml (1313–2074 ml) értékeivel ( $p < 0,001$ ) (1. ábra). Műtét után a TXA-csoportban 12 (15%) betegnek volt szüksége transzfúzióra, míg a kontrollcsoportban 34 (39%) betegnek. Összesen 26 egység vvt.-koncentrátumot kaptak a TXA-csoportban a betegek, szemben a kontrollcsoportban összesen felhasznált 82 egységgel. Az átlagos transzfúziós igény szignifikánsan kisebb volt azon betegek között, akik perioperatívan tranexámsavat kaptak (0,32 egység [ $\pm 0,09$  egység], szemben a 0,94 egységgel [ $\pm 0,15$  egység],  $p = 0,003$ ). A posztoperatív első 24 órában a műtét-

**4. táblázat** A sebvézés intenzitásának, gyakoriságának bemutatása. A sebvézés intenzitása a műtét utáni 24 órában szignifikánsan alacsonyabb volt a TXA-csoportban ( $p < 0,001$ ) a kontrollcsoportéhoz képest. Az adatok mint abszolút (relatív %) gyakoriság lettek bemutatva. A kategóriák magyarázata az 1. táblázatban látható

Kategória	TXA-csoport (n = 81)	Kontrollcsoport (n = 87)
0.	64 (79,0%)	1 (1,1%)
1.	10 (12,3%)	39 (44,8%)
2.	3 (3,7%)	31 (35,6%)
3.	4 (4,9%)	16 (18,4%)

TXA = tranexámsav



**2. ábra** A combtérfogat változása műtét után. Szignifikánsan nagyobb térfogat-növekedés volt a kontrollcsoportban a műtét utáni 7. napon ( $p < 0,001$ )  
TXA = tranexámsav

ti seb vérzése szignifikánsan különbözött a két csoportban: 1,71 (SEM  $\pm 0,083$ ) a kontrollcsoportban, szemben a TXA-csoport értékével: 0,35 (SEM  $\pm 0,086$ ). Az egyes sebvézési kategóriákban előforduló esetek száma a 4. táblázatban látható. A serosus sebváladékozás időtartama a drén eltávolítása után rövidebb ideig tartott a TXA-csoportban (0,6 nap [ $\pm 0,1$  nap]), összehasonlítva a kontrollcsoporttal (1,2 nap [ $\pm 1,9$  nap]), ez azonban statisztikailag nem mutatott szignifikáns különbséget ( $p = 0,064$ ). A combtérfogat-növekedés mértéke szignifikánsan különbözött a műtét utáni hetedik napon a két csoportban: 270,3 ml (129–449 ml) a TXA-csoportban és 539,8 ml (350–865 ml) a kontrollcsoportban ( $p < 0,001$ ) (2. ábra). A haematoma mérete a műtét utáni hetedik napon szignifikánsan kisebb volt a TXA-csoportban (0,6 [ $\pm 0,2$ ] versus 2,5 [ $\pm 2,1$ ]) ( $p < 0,001$ ).

## Megbeszélés

Az elmúlt évtizedben számos vizsgálat bizonyította a tranexámsav (TXA) olcsó és eredményes, fibrinolízis gátló hatását, mely elektív általános és ortopédiai sebészetben is csökkenti a vérvesztést [2, 3].

Egy metaanalízisvizsgálatban azt találták, hogy különböző sebészi szakterületek (szívsebészet, ortopédia, szülészet és nőgyógyászat, fej- és nyaksebészet, májsebészet és urológia) műtéti beavatkozásai során széles dózishatárak között (5,5–300 mg/tskg) alkalmazzák a TXA-at. A TXA hatékonyságát összegezve, az alkalmazott dózis mennyisége és az arra adott vérvesztés-csökkentő reakció között nem arányos a kapcsolat. Ez alapján azt az általános következtetést vonták le, hogy a műtét körüli időszakban alkalmazott összesen 1 g TXA, vagy körülbelül 14 mg/tskg TXA, a legtöbb felnőtt esetében megfelelő hatást biztosít [16].

A tranexámsav alkalmazása az alsó végtagi műtétek perioperatív protokolljainak meghatározó részévé vált az

elmúlt évek során. A szer hatékonyságát, alkalmazási időpontját és dózist számos kutatás bizonyította [2–7]. Az alkalmazási útvonalat (lokális infiltrációs, szisztémás parenterális vagy per os) napjainkban is gyakran vizsgálják. Az eddigi ortopédiai vizsgálatok alapján elmondható, hogy az ízületiprotézis-beültetés esetében a perioperatív időszakban, iv. alkalmazott összesen 1 g TXA és a 10–20 mg/tskg dózisban adott TXA is hatásosan csökkenti a vérvesztést és a transfúziós igényt [16–19]. Az alkalmazás időzítését tekintve a csípőprotézis-beültetés esetében iv. alkalmazott TXA-at 10 perccel a bemetszés előtt ajánlott adni, majd a műtét után 3–6 órával megismételni a dózist. Ekkor csökken a legnagyobb arányban a számított vérvesztés, a drénváladék mennyisége a műtét utáni első napon, az összességében mért hemoglobinesés mértéke és a posztoperatív vérvesztés [20].

Jelenleg a TXA ortopédiai alkalmazásával kapcsolatos vizsgálatok középpontjában a helyi alkalmazási mód áll. A seb zárása előtt 250 mg–3 g TXA-at adnak az ízület körüli szövetekbe, esetleg egyéb fájdalomcsillapítókkal keverve infiltrálják a műtési területet (izületi tok a környező lágyrészsel) a lokális infiltrációs anesztézia részeként [21]. E módszer előnye az egyszerűbb beadás, és a hatóanyag a műtési környezetben, az ízületben, azaz a vérzés helyén van jelen a legnagyobb terápiás koncentrációban. Vizsgálatok szerint ilyenkor a szisztémás koncentráció minimális, így a mellékhatások miatti aggodalom is csökken [22].

Magyarországon 2013 őszén törzskönyvezték a tranexámsav használatát csípő- és térd-TEP-beültetés műtési indikációjával, mely szerint a következő alkalmazási módszerei javasoltak: helyi fibrinolízis kezelésére napi 0,5–1 g tranexámsav lassú, iv. injekció formájában, két vagy három részre elosztva, míg generalizált fibrinolízis esetén 1 g tranexámsav lassú, iv. injekció formájában 6 vagy 8 óránként 15 mg/testsúlykilogrammnak megfelelően (pharminindex-online.hu). Vizsgálatunkban az érvényben lévő ajánlásokat és a korábbi kutatások eredményeit figyelembe véve alkalmaztunk 500 mg tranexámsavat intravénásan a bemetszés előtt és azt 3 órával később megismételtük.

Számos ortopédiai tanulmány vizsgálta már a tranexámsav számított és mért perioperatív vérvesztéscsökkentő hatását, azonban kis esetszámok és a több változó együtt elemzése (például cementes/cement nélküli csípőprotézis, különböző perioperatív antikoaguláns, eltérő alkalmazási idő és mód) miatt csak kevés vizsgálat adott jelentős fajsúlyú konklúziót.

A cementes csípő-TEP esetében a cement lezárja a femoralis csatornát és az acetabularis csontos ágyat, így az nyomás révén csökkenti a vérzést az intramedullaris keringés felől. Ezt figyelembe véve, indokolt a cementes és a cement nélküli rögzülésű protézisek esetében külön vizsgálni a perioperatív vérvesztés mértékét, illetve a tranexámsavnak a vérvesztésre kifejtett hatását is [23]. Eddig kevés tanulmány vizsgálta a TXA kis vérzési szö-

vődményeket és a sebgyógyulást befolyásoló hatását [2, 3, 9, 24] és még kevesebb a TXA hatását rivaroxabannal kombinálva tisztán csak cementes, vagy csak cement nélküli csípő-TEP beültetésén átesett betegcsoportban [8].

A rivaroxaban szájon át szedhető, direkt hatású, szelektív Xa-inhibitor. Klinikai hatékonyságát a MVT-ok és PE-k megelőzésében nagyizületi protézisbeültetések után igazolták [25]. Hatását a thrombosismegelőzésben régóta bázisszernek számító kis molekulatömegű heparinnal (LMWH), a bőr alá injekciós formában adható enoxaparinnal hasonlították össze. Bizonyított, hogy hasonló hatékonysággal előzi meg a vénás thromboembóliás szövődményeket [26]. A rivaroxaban használatával kapcsolatban az ortopéd sebészetben a 2010-es bevezetése óta sok tapasztalatot szereztünk. Az elmúlt időszakban több vizsgálat is felhívta a figyelmet arra, hogy a közvetlen perioperatív időszakban alkalmazott LMWH-hoz hasonló rivaroxaban használata során nagyobb esetszámban fordulhatnak elő egyéb formában, de akár reoperációt is igénylő sebgyógyulási zavarok [27].

Tudomásunk szerint ez az első tanulmány, amely a tranexámsav hatását vizsgálja elektív cementes csípő-TEP beültetések esetében, tromboprofilaxisként rivaroxabant alkalmazva, ahol a vizsgálat középpontjában a perioperatív kis vérzéses szövődmények állnak.

Vizsgálatunkban a tranexámsavval kezelt betegeknél a sebvérzés mértékében szignifikáns csökkenést találtunk. Ezeknél a betegeknél kötéscserére is ritkábban volt szükség, valamint rövidebb idő alatt alakult ki a száraz műtési seb a kontrollcsoportéhoz hasonlóan. A bőr felszínén kialakuló felszínes haematoma szignifikánsan kisebb méretű lett a vizsgált csoportban a kontrollcsoportéhoz viszonyítva. Egy korábbi randomizált, kettős vakvizsgálat a műtét utáni 7. napon ultrahang segítségével mérte a mély haematoma térfogatát, ahol a betegek egy része tranexámsavat kapott a csípő-TEP-beültetés során [3]. A szerzők nem találtak szignifikáns különbséget, azonban a haematoma átlagos térfogata 28%-kal kisebb lett a TXA-csoportban a kontrollcsoportéhoz viszonyítva (270 ml [CI 209–331] versus 376 ml [CI 257–494]) [28].

Korábbi tanulmányok olyan tényezőket vizsgáltak, melyek elhúzódó sebgyógyulást és protézisbeültetést követő fertőzést okozhatnak [29, 30]. Ezek alapján a műtét utáni haematoma és combtér-fogat-növekedés későbbi fertőzéses szövődmények forrása lehet. Vizsgálatunk beteganyaga kevés ahhoz, hogy reprezentatív következtetéseket vonhasson le olyan ritka szövődményekről, mint a protézisbeültetést követő fertőzés. Statisztikailag azonban bizonyítottan csökkent a fertőzéses szövődményekre hajlamosító tényezők előfordulási gyakorisága a tranexámsavat kapó betegek körében.

Vizsgálatunknak számos erőssége és gyengesége is van. Egyetlen, nagy esetszámmal dolgozó intézet adatait dolgozta fel, ugyanazt a műtési technikát alkalmazva minden beteg esetében. Mindkét vizsgálati periódusban egy vizsgáló figyelte és mérte le a betegek adatait. Az összehasonlított két betegcsoport kiinduló alapadatai

megegyeztek, illetve statisztikai következtetések levonásához elegendő számú beteget vontunk be vizsgálatunkba. A műtét körüli vérvesztéséget részletesen, több szempontból is figyeltük (műtét alatti vérvesztés, drénavadékok, hemoglobinkoncentráció, a sebhaematoma mérete és a sebvadékozás mértéke). A randomizáció hiánya kétség nélkül csökkentheti vizsgálatunk értékét, azonban a két vizsgált csoport időben jól elhatárolódott egymástól, és az egyetlen változó közöttük a tranexamsav alkalmazása volt.

Tanulmányunkkal kapcsolatban esetleg felmerülhet, hogy a TXA nagyobb dózisban jobb eredményt mutatott volna, eredményeinkkel összhangban azonban más vizsgálatok is kimutatták, hogy 1000 mg vagy még kisebb dózisú tranexamsav is hatásosan csökkenti a vérvesztéséget és a műtétet követő transzfúziós igényt csípő- és térdprotézis-beültetést követően [31].

Vizsgálatunkban a perioperatív alkalmazott tranexamsav kis vérzési szövődményekre kifejtett hatását figyeltük, előre jól meghatározott, cementes csípő-TEP beültetésén átesett betegcsoportban, ahol rivaroxabant alkalmaztak véralvadégtátlóként. A tranexamsav kis vérzési szövődményeket csökkentő hatását bizonyította vizsgálatunk, mely ezáltal közvetlenül csökkenti a sebgyógyulást zavaró tényezőket, így akár csökkentheti a periprotetikus fertőzések számát is. További nagy elemszámú és hosszú távú vizsgálatok szükségesek, hogy a tranexamsavnak a fertőzésekre kifejtett pozitív hatását vizsgálják.

*Anyagi támogatás:* A közlemény megírása anyagi támogatásban nem részesült.

*Szerzői munkamegosztás:* G. Cs., S. K.: A kézirat elkészítése, megszerkesztése. G. Cs., G. H., B. M.: Adatgyűjtés, irodalomkutató. G. Cs., G. H., B. M.: Adatelemzés, statisztikai elemzés. A cikk végleges változatát valamennyi szerző elolvasta és jóváhagyta.

*Érdeklőségek:* A szerzőknek a közleményhez kapcsolódó közvetlen érdeklőségeik nincsenek.

## Köszönetnyilvánítás

Köszönetünket fejezzük Dr. Szalárdy Leventének, a SZTE ÁOK Neurológiai Klinika munkatársának a statisztikai elemzésekben nyújtott önzetlen segítő munkájáért.

## Irodalom

- [1] McSwiney MM, O'Farrell D, Joshi GP, et al. Blood transfusion in total hip arthroplasty: guidelines to eliminate overtransfusion. *Can J Anaesth.* 1993; 40: 222–226.
- [2] Ekbäck G, Axelsson K, Rytberg L, et al. Tranexamic acid reduces blood loss in total hip replacement surgery. *Anesth Analg.* 2000; 91: 1124–1130.
- [3] Benoni G, Fredin H, Knebel R, et al. Blood conservation with tranexamic acid in total hip arthroplasty: a randomized, double-blind study in 40 primary operations. *Acta Orthop Scand.* 2001; 72: 442–448.
- [4] Claeys MA, Vermeersch N, Haentjens P. Reduction of blood loss with tranexamic acid in primary total hip replacement surgery. *Acta Chir Belg.* 2007; 107: 397–401.
- [5] Sukeik M, Alshryda S, Haddad FS, et al. Systematic review and meta-analysis of the use of tranexamic acid in total hip replacement. *J Bone Joint Surg Br.* 2011; 93: 39–46.
- [6] Johansson T, Pettersson LG, Lisander B. Tranexamic acid in total hip arthroplasty saves blood and money: a randomized, double-blind study in 100 patients. *Acta Orthop.* 2005; 76: 314–319.
- [7] Irwin A, Khan SK, Jameson SS, et al. Oral *versus* intravenous tranexamic acid in enhanced-recovery primary total hip and knee replacement: results of 3000 procedures. *Bone Joint J.* 2013; 95-B: 1556–1561.
- [8] Clavé A, Fazilleau F, Dumser D, et al. Efficacy of tranexamic acid on blood loss after primary cementless total hip replacement with rivaroxaban thromboprophylaxis: a case-control study in 70 patients. *Orthop Traumatol Surg Res.* 2012; 98: 484–490.
- [9] Niskanen RO, Korkala OL. Tranexamic acid reduces blood loss in cemented hip arthroplasty: a randomized, double-blind study of 39 patients with osteoarthritis. *Acta Orthop.* 2005; 76: 829–832.
- [10] National Institute for Health and Clinical Excellence (NICE): Venous thromboembolism in over 16s: reducing the risk of hospital-acquired deep vein thrombosis or pulmonary embolism. Available from: <https://www.nice.org.uk/guidance/ng89>. [accessed: October 8, 2018].
- [11] Falck-Ytter Y, Francis CW, Johanson NA, et al. Prevention of VTE in orthopedic surgery patients: Antithrombotic Therapy and Prevention of Thrombosis, 9th ed: American College of Chest Physicians Evidence-Based Clinical Practice Guidelines. *Chest* 2012; 141(2 Suppl): e278S–e325S.
- [12] Fujisawa M, Naito M, Asayama I, et al. Effect of calf-thigh intermittent pneumatic compression device after total hip arthroplasty: comparative analysis with plantar compression on the effectiveness of reducing thrombogenesis and leg swelling. *J Orthop Sci.* 2003; 8: 807–811.
- [13] Jones PR, Pearson J. Anthropometric determination of leg fat and muscle plus bone volumes in young male and female adults. *J Physiol.* 1969; 204: 63P–66P.
- [14] Nadler SB, Hidalgo JH, Bloch T. Prediction of blood volume in normal human adults. *Surgery* 1962; 51: 224–232.
- [15] Bourke DL, Smith TC. Estimating allowable hemodilution. *Anesthesiology* 1974; 41: 609–612.
- [16] Rajesparan K, Biant LC, Ahmad M, et al. The effect of an intravenous bolus of tranexamic acid on blood loss in total hip replacement. *J Bone Joint Surg Br.* 2009; 91: 776–783.
- [17] MacGillivray RG, Tarabichi SB, Hawari MF, et al. Tranexamic acid to reduce blood loss after bilateral total knee arthroplasty: a prospective, randomized double blind study. *J Arthroplasty* 2011; 26: 24–28.
- [18] Lemay E, Guay J, Côté C, et al. Tranexamic acid reduces the need for allogenic red blood cell transfusions in patients undergoing total hip replacement. *Can J Anaesth.* 2004; 51: 31–37.
- [19] Levine BR, Haughom BD, Belkin MN, et al. Weighted *versus* uniform dose of tranexamic acid in patients undergoing primary, elective knee arthroplasty: a prospective randomized controlled trial. *J Arthroplasty* 2014; 29(9 Suppl): 186–188.
- [20] Imai N, Dohmae Y, Suda K, et al. Tranexamic acid for reduction of blood loss during total hip arthroplasty. *J Arthroplasty* 2012; 27: 1838–1843.
- [21] de Jonge T, Görgényi Sz, Szabó G, et al. Local infiltration analgesia in total joint replacement. [Helyi infiltrációs érzéstelenítés alkalmazása nagyüzleti endoprotézisek beültetése során.] *Orv Hetil.* 2017; 158: 352–357. [Hungarian]

- [22] Wong J, Abrishami A, El Beheiry H, et al. Topical application of tranexamic acid reduces postoperative blood loss in total knee arthroplasty: a randomized, controlled trial. *J Bone Joint Surg Am.* 2010; 92: 2503–2513.
- [23] Yamasaki S, Masuhara K, Fuji T. Tranexamic acid reduces blood loss after cementless total hip arthroplasty – prospective randomized study in 40 cases. *Int Orthop.* 2004; 28: 69–73.
- [24] Ido K, Neo M, Asada Y, et al. Reduction of blood loss using tranexamic acid in total knee and hip arthroplasties. *Arch Orthop Trauma Surg.* 2000; 120: 518–520.
- [25] Bereczky Zs, Oláh Zs, Ajzner É, et al. Laboratory aspects of novel oral anticoagulant treatment. [Az új orális antikoagulánsokkal történő kezelés laboratóriumi vonatkozásai.] *Orv Hetil.* 2017; 158: 1930–1945. [Hungarian]
- [26] Keltai M, Keltai K. New anticoagulants in the prevention and treatment of venous thromboembolism. [Új antikoagulánsok a vénás thromboembolia megelőzésében és kezelésében.] *Orv Hetil.* 2011; 152: 983–992. [Hungarian]
- [27] Jensen CD, Steval A, Partington PF, et al. Return to theatre following total hip and knee replacement, before and after the introduction of rivaroxaban: a retrospective cohort study. *J Bone Joint Surg Br.* 2011; 93: 91–95.
- [28] Krishnamurti C, Vukelja SJ, Alving BM. Inhibitory effects of lysine analogues on t-PA induced whole blood clot lysis. *Thromb Res.* 1994; 73: 419–430.
- [29] Freeman MA, Challis JH, Zelezonski J, et al. Sepsis rates in hip replacement surgery with special reference to the use of ultra clean air. *Arch Orthop Unfallchir.* 1977; 90: 1–14.
- [30] Wilson PD Jr. Joint replacement. *South Med J.* 1977; 70(Suppl 1): 55–60.
- [31] Poeran J, Rasul R, Suzuki S, et al. Tranexamic acid use and post-operative outcomes in patients undergoing total hip or knee arthroplasty in the United States: retrospective analysis of effectiveness and safety. *BMJ* 2014; 349: g4829.

(Gombár Csaba dr.,  
Szeged, Semmelweis u. 6., 6725  
e-mail: csaba.gombar@yahoo.co.uk)

## MEGHÍVÓ

A Szent János Kórház és Észak-budai Egyesített Kórházak Tudományos Bizottsága  
tisztelttel meghívja az érdeklődőket a következő tudományos ülésre.

Időpont: 2019. március 28. (csütörtök) 14 óra

Helyszín: Szent János Kórház Auditórium – 1125 Budapest, Diós árok 1–3.

Téma: Az időskorú betegek ellátásának speciális kérdései II.

Üléselnök: Prof. Dr. Jánosi András

### Program:

Prof. Dr. Józán Péter, Dr. Lukovich Péter: Az idősödő társadalom és ennek sebészeti vonatkozásai	20 perc
Dr. Nyulási Tibor: Idős betegek az Intenzív Osztályon, mennyire legyünk invazívak a kezelésben	20 perc
Dr. Merényi Gábor, Dr. Tóközi Péter, Dr. Pál Simon: Idős sérültek traumatológiai ellátási problémái	20 perc
Dr. Gombos Katalin: Az idősödő szem	20 perc

Minden érdeklődőt szeretettel várunk.

A cikk a Creative Commons Attribution 4.0 International License (<https://creativecommons.org/licenses/by/4.0/>) feltételei szerint publikált Open Access közlemény, melynek szellemében a cikk bármilyen médiumban szabadon felhasználható, megosztható és újraközölhető, feltéve, hogy az eredeti szerző és a közlés helye, illetve a CC License linkje és az esetlegesen végrehajtott módosítások feltüntetésre kerülnek. (SID\_1)