

Acetazolamid orális alkalmazása mellett jelentkező chorioidealeválás két esete: ismert idioszinkráziás hatás szokatlan megjelenési formája?

Hári-Kovács András dr.¹ ■ Soós Judit dr.¹ ■ Gyetvai Tamás dr.¹
 Facskó Andrea dr.¹ ■ Végh Mihály dr.^{1, 2}

¹Szegedi Tudományegyetem, Általános Orvostudományi Kar, Szemészeti Klinika, Szeged

²Semmelweis Egyetem, Egészségtudományi Kar, Szemészeti Klinikai Ismeretek Tanszék, Budapest

A szulfonamidészármazékok („sulpha drugs”) széles körben és változatos indikációval alkalmazott gyógyszerek hatóanyagát képezik. Az elmúlt néhány évtizedben számos közlemény jelent meg a fenti szerek, különösen az acetazolamid általános alkalmazása mellett, szemészeti idioszinkráziás hatásként jelentkező sugártest- és érhártyaleválásról, amit minden publikált esetben tranzitorikus myopia és/vagy akut szemnyomás-emelkedés megjelenése kapcsán diagnosztizáltak. Jelen közleményben két olyan esetet ismertetünk, ahol a gyógyszer mellékhatásként jelentkező chorioidealeválás véletlen lelet volt, és ahhoz sem a refrakció változása, sem a szemnyomás kiugrása nem társult. Tudomásunk szerint ez az első közlemény, amely az acetazolamid okozta chorioidealeválás ezen speciális, „néma” formájáról számol be. Tekintve, hogy az érhártya érintettsége változó mértékű lehet, és – eseteink alapján – nem feltétlenül jár együtt akut glaucomával és rövidlátással, feltételezzük, hogy az acetazolamid szemészeti mellékhatásainak egy része felfedezetlen marad. Cikkünkkel szeretnénk felhívni a társszakmák figyelmét a szemészeti vizsgálat fontosságára szulfonamidtartalmú gyógyszert szedő és látásromlást panaszoló betegek esetében. *Orv Hetil.* 2017; 158(50): 1998–2002.

Kulcsszavak: acetazolamid, szemészeti mellékhatás, chorioidealeválás, szemészeti idioszinkrázia

Case report on choroidal effusion after oral acetazolamide administration: an unusual manifestation of a well-known idiosyncratic effect?

Sulpha drugs are widely employed in medicine for various diseases and disorders. During the last several decades, numerous papers had been published on supra ciliary and posterior choroidal effusion likely presenting as an idiosyncratic effect of these drugs especially of acetazolamide. In each publication, the effusion was associated with either an acute angle-closure glaucoma or transitory myopia or both of these as leading symptoms. In the current publication, authors report on two cases where the acetazolamide-induced choroidal effusion was an accidental finding without either a myopic shift in refraction or an acute elevation in intraocular pressure. To our best knowledge, ours is the first report in the literature describing this unusual, “silent” form of a sulpha drug-induced choroidal effusion. Since the choroidal involvement may vary in size and location, and is not necessarily associated with acute glaucoma and myopia, one can assume that a considerable amount of acetazolamide-related ocular side-effects will not be discovered.

The above case report aims to draw the attention of other specialities to the need for ophthalmic examination for their patients taking sulpha drugs with acute visual deterioration

Keywords: acetazolamide, ocular side-effect, choroidal effusion, ophthalmic idiosyncrasy

Hári-Kovács A, Soós J, Gyetvai T, Facskó A, Végh M. [Case report on choroidal effusion after oral acetazolamide administration: an unusual manifestation of a well-known idiosyncratic effect?]. *Orv Hetil.* 2017; 158(50): 1998–2002.

(Beérkezett: 2017. szeptember 30.; elfogadva: 2017. október 25.)

A szulfonamid származékok („sulpha drugs”) széles körben és változatos indikációval alkalmazott gyógyszerek hatóanyagát képezik. Vannak köztük diuretikumok, anti-diabetikumok, vérnyomáscsökkentők, antiepileptikumok és antipszichotikumok. Az elmúlt néhány évtizedben számos közlemény jelent meg a fenti szerek, különösen az acetazolamid általános alkalmazása mellett, idioszinkráziás hatásként jelentkező sugártest- és érhártyaleválásról, amit minden publikált esetben tranzitorikus myopia és/vagy akut szemnyomás-emelkedés megjelenése kapcsán diagnosztizáltak [1–10]. Az utóbbi két tünet megjelenésének a háttérben a sugártest ödémája áll, ami az úgynevezett iris-lencse diaphragma előretolódását, és szükségyszerűen az elülső csarnok sekélyebbé válását eredményezi. Jelen közleményben két olyan, eddig egyedülálló esetet ismertettünk, ahol a gyógyszer mellékhatásként jelentkező chorioidealeválás véletlen lelet volt, és ahhoz sem a fénytörési értékek változása, sem a szemnyomás kiugrása nem társult.

Esetismertetés

Első beteg

Egy 82 éves férfi jobb szemén klinikánkra való felvétele előtt négy nappal alakult ki látásromlása (jobb szem látóélessége: szem előtt olvas ujjat), aminek háttérben rhegmatogen retinaleválást diagnosztizáltunk. Helyi érzéstelenítésben szürkehályog-műtéttel kombinált vitrectomiát végeztünk, endotamponádként az üvegtesti teret 20%-os SF⁶ (kén-hexafluorid) gázzal töltöttük fel. A posztoperatív első reggelen az operált szemén magasabb szemnyomást mértünk (39 Hgmm), ezért 500 mg acetazolamidtablettát és szemnyomáscsökkentő szemcseppet (brinzolamid) kapott. Az érintett szemén a szemnyomás estére rendeződött.

Retinaleválás esetén rutinszerűen a másik szem retináját is vizsgáljuk hármastükör segítségével. Erre a posztoperatív második napon került sor. Ekkor vettük észre a bal szem periferiáján körben kialakult chorioidealeválást, amely a felvételnél készült ultrahangvizsgálaton még nem volt látható.

Emissziókor a beteg legjobb korrigált látásélessége 0,15 és 1,0, szemnyomása 19 és 16 Hgmm volt a jobb, illetve a bal szemén.

A műtétet követően, a nyolchetes kontroll alkalmával végzett ultrahangvizsgálat a bal szemén chorioidealeválást már nem mutatott (1. ábra). A beteg továbbra is panaszmentes, és korrigált látásélessége változatlanul teljes: 1,0 volt a kérdéses szemén.

Második beteg

A 69 éves férfi beteget szemészeti szakrendelés utalta klinikánkra kétoldali retinaleválás gyanújával. A beteg mindkét szemén évekkal ezelőtt szürkehályog-ellenes műtét történt. Bal szemén látása az utóbbi időben foko-

zatosan romlott, amit a lencse hátsó tokjának megvastagodása magyarázott, ezért a helyi szakrendelésen mindkét szemén YAG lézer capsulotomiát végeztek. A kezelés után a bal szem nyomása megemelkedett (30 Hgmm), ezért 2 × 250 mg acetazolamidtablettát és szemnyomáscsökkentő szemcseppet (levobunolol) kapott, amire szemnyomása rendeződött. Az ezt követő napokban vette észre, hogy jobb szemének látóterében, bal oldalon és a bal szem előtt alul barna hálós folt jelent meg. A szemészeti szakrendelés kétoldali retinaleválás gyanújával sürgősséggel klinikánkra utalta. Első megjelenésekor mindkét szemén látása teljes volt (o. d.: 1,0, o. s.: 0,8–1,75 Dsph -1,0 Dcyl 90° = 1,0), és normális szemnyomást mértünk (o. u. 11 Hgmm), azonban a szemfenék vizsgálata során a beteg mindkét szemén körkörös chorioidealeválást találtunk, amely a jobb szemén a maculát is megközelítette. A szemtükrileletet az ultrahangvizsgálat is megerősítette (2. ábra). Szemnyomáscsökkentő szemcseppjét leállítottuk, és obszerváció mellett döntöttünk.

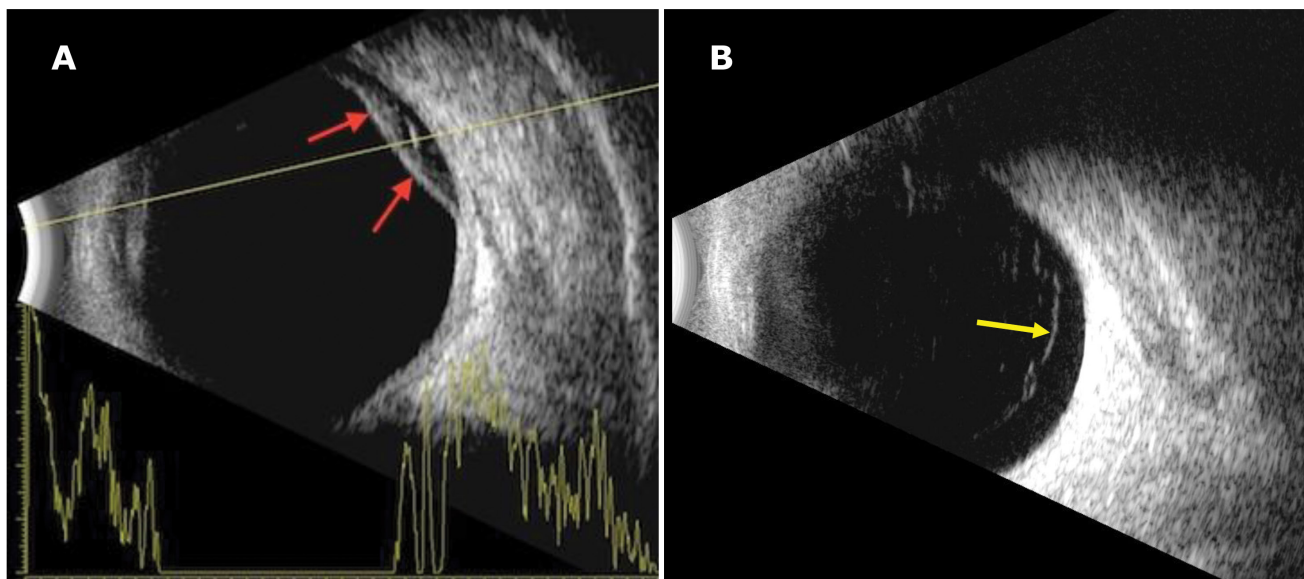
A két héttel későbbi kontroll alkalmával a beteg visusa változatlanul teljes, szemnyomása pedig a normális tartományban volt mindkét szemén. Chorioidealeválást már sem szemfenéktükrözéssel, sem ultrahangos vizsgálattal (3. ábra) nem észleltünk a beteg egyik szemén sem.

Megbeszélés

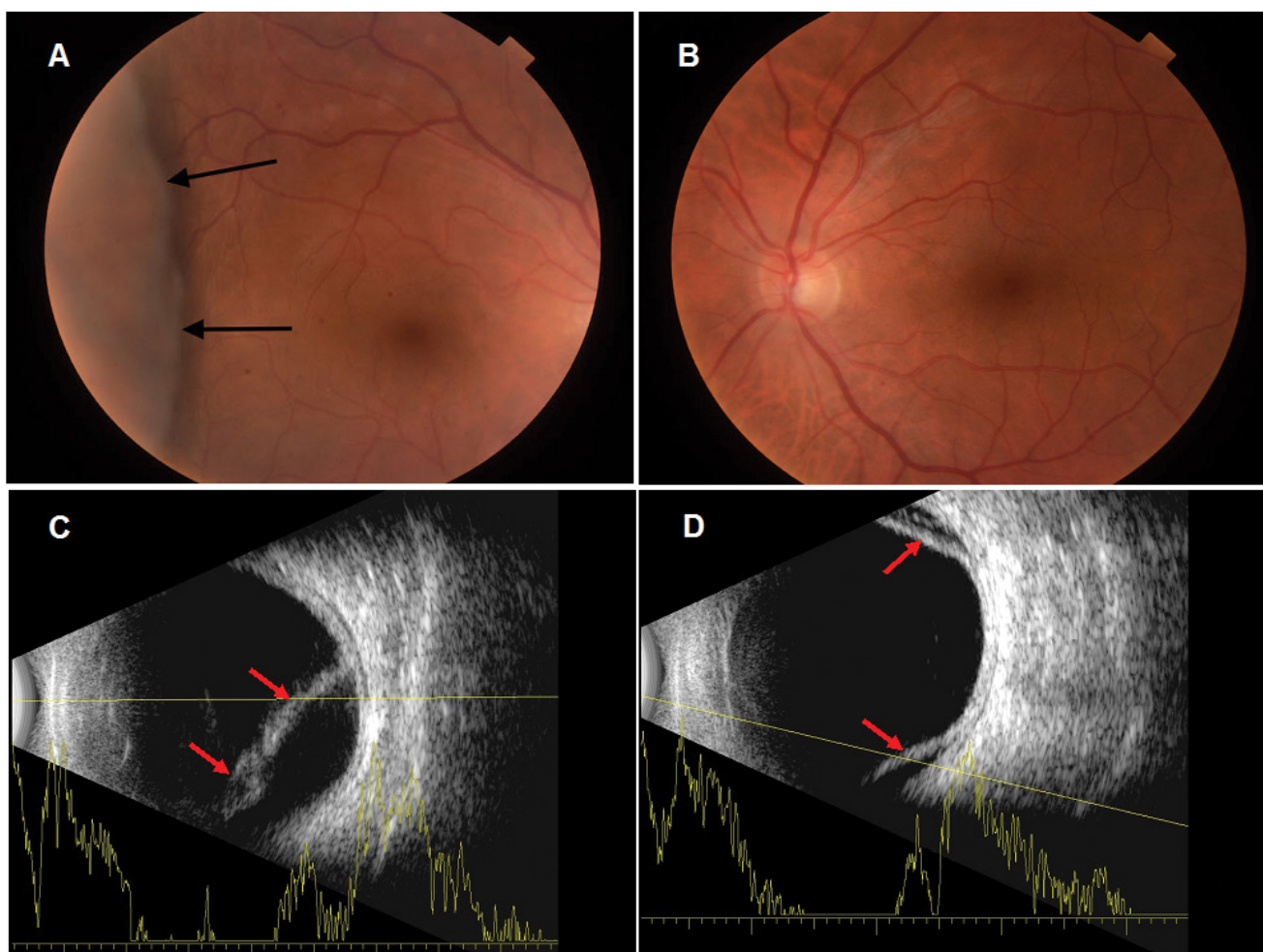
Az acetazolamid fent ismertetett szemészeti mellékhatásai több szempontból is figyelmet érdemelnek. A gyógyszer alkalmazási előírata a terápiás javallatok között említi a primer nyitott zugú glaucoma mellett a másodlagos és primer zárt zugú glaucomát. Ismert azonban, hogy az acetazolamid bizonyos esetekben szemnyomás-emelkedéshez vezethet, így – követve a fenti terápiás javallatokat – előfordulhat, hogy a beteget éppen a kiváltó ágenssel próbáljuk kezelni, ezzel fenntartva, illetve súlyosbítva a tüneteket. A helyes diagnózis felállítását segítheti, hogy az esetek csaknem kivétel nélkül mindkét szemet érintik. Ezzel szemben a közleményünkben szereplő első betegnek csak a bal szemén észleltük a chorioidealeválást. Erre magyarázatot a műtét során alkalmazott SF⁶ gáztamponád adhat: egyrészt az általa fenntartott intravitrealis (túl)nyomás az érhártyaleválás megelőzésében és megoldásában egyaránt hatásos lehet, másrészt az üvegtesti térben lévő gáz kedvezőtlen optikai hatása miatt a már esetleg kialakult leválás felfedezésének az esélye is csekély.

A Huma-Zolamide 250 mg tablettá OGYÉI által közölt *betegtájékoztatója* a mellékhatások címszó alatt csak annyit tartalmaz: „Átmeneti látászavar is előfordulhat.” Ennek kiegészítése a szemnyomás-emelkedés megemlékezésével talán indokolt volna, hiszen a látászavar – nem felismert és helytelenül kezelt esetekben – maradandó látáskárosodáshoz vezető akut zöld hályog tünete is lehet.

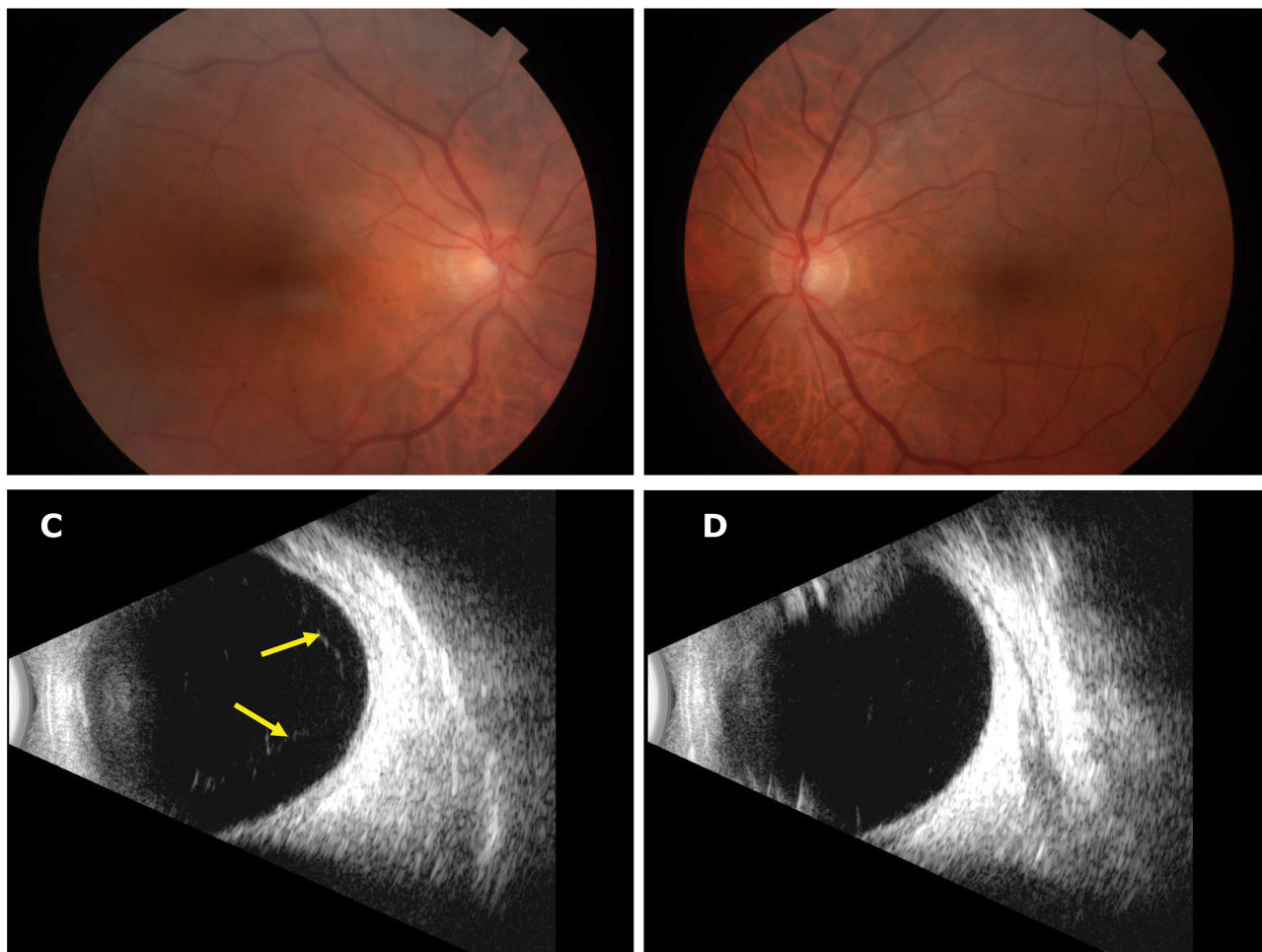
Az *alkalmazási előírat* egyetlen és nem gyakori (1000/1–100/1 eset) szemészeti mellékhatásként az



1. ábra | Első beteg nem operált bal szeméről készült B-scan ultrahangfelvételek. **A** Az acetazolamid beadását követően kialakult perifériás chorioidealeválást a hátsó fal reflektív convexitása mutatja (piros nyilak). **B** Kontroll alkalmával a korábbi konvex előemelkedés már nem látható, a hátsó fal előtt lévő közepes reflektivitású, mobilis membránszerű echóforrás levált hátsó üvegtesti határhártyának felel meg (sárga nyíl)



2. ábra | Második beteg szeméről készült fundusfotók és B-scan ultrahangfelvételek. A jobb **(A)** szem temporális periférián lévő chorioidealeválásának határát a fekete nyilak mutatják, a bal **(B)** szemén a chorioidealeválás annyira perifériás volt, hogy nem lehetett a fundusfotó látóterébe hozni. Retinaleválás egyik szemén sem látható. A jobb szemén magasabb **(C)**, a bal szemén **(D)** laposabb perifériás chorioidealeválásnak megfelelő konvex, magas reflektivitású, immobilis membránechók (piros nyilak) láthatók



3. ábra | Második beteg szeméről a két héttel később készült fundusfotók és B-scan ultrahangfelvételek. Két héttel később sem a jobb (A), sem a bal (B) szemről készült fundusfotón nem látható kóros eltérés. Az echográfia sem a jobb (C), sem a bal (D) szemem nem látható a chorioidea előemelkedése, a C képen a hátsó fal előtt látható közepes reflektivitású, mobilis membránszerű echóforrás levált hátsó üvegtesti határhártyának felel meg (sárga nyilak)

„átmeneti myopiát” említi. A tranzitórius myopia hátterében viszont nagy valószínűséggel ugyanaz a sugárizom-ödéma áll, ami bizonyos esetekben akut zárt zugú glaucomához vezet [11].

Mindezek alapján úgy véljük, eseteinket nem annyira az acetazolamid ismert idioszinkráziás hatása ritka, speciális formájának, hanem enyhébb és ezért ritkán felfedezett formájának kellene tartanunk. A szulfonamidok által okozott sugárizom-ödéma viszonylag széles és változatos szemészeti hatásspektrumára utalt az a jelen szerzők tollából származó közlemény is, ahol az indapamid okozta átmeneti rövidlátás önmagában, *glaucoma kialakulása nélkül* jelentkezett [9], valamint az a tény, hogy különböző időpontokban adott egyén is különböző módon reagálhat ugyanazon szulfonamid származékra [12]. A szóban forgó mellékhatások „tetten érését” az is nehezíti, hogy néha egyszeri dózis is képes azokat kiváltani, míg máskor csak hosszabb kezelés után alakulnak ki.

Jelentősége lehet annak is, hogy mindkét ismertettett esetünk férfiakat érintett, holott a fenti mellékhatások általában nőkben fordulnak elő. Talán az eltérő hormoná-

lis háttér [13] kedvezett az enyhébb formák manifesztálásának.

Tudomásunk szerint ez az első közlemény, amely az acetazolamid okozta chorioideaablatio ezen speciális, „néma” formájáról számol be. Tekintve, hogy az érhártya érintettsége változó mértékű lehet és – eseteink alapján – nem feltétlenül jár együtt akut glaucomával és rövidlátással, feltételezzük, hogy az acetazolamid szemészeti mellékhatásainak egy része felfedezetlen marad.

Mivel az acetazolamid alkalmazása leggyakrabban nem szemészeti indikációval történik, cikkünkkel szeretnénk felhívni a társszakmák figyelmét a szemészeti vizsgálat fontosságára szulfonamid tartalmú gyógyszerrel szeméti és látásromlást panaszoló betegek esetében.

Anyagi támogatás: A közlemény megírása, illetve a kapcsolódó kutatómunka anyagi támogatásban nem részesült.

Szerzői munkamegosztás: H.-K. A.: A Bevezetés és a Megbeszélés fejezetek megszövegezése. S. J.: Az Esetis-

mertetés fejezet megírása, a betegek követéses vizsgálatainak koordinálása. Gy. T.: A vonatkozó irodalom felkutatása, az ábrák szerkesztése. F. A.: A kézirat tartalmi korrekciója, irodalmi adatok és eredmények összevetése. V. M.: A kézirat tartalmi és formai korrekciója. A cikk végleges változatát valamennyi szerző elolvasta, és jóváhagyta.

Érdekltségek: A szerzőknek nincsenek érdekltségeik.

Irodalom

- [1] Man X, Costa R, Ayres BM, et al. Acetazolamide-induced bilateral ciliochoroidal effusion syndrome in plateau iris configuration. *Am J Ophthalmol Case Reports* 2016; 3: 14–17.
- [2] Bayer A, Moroi SE. Acetazolamide and bilateral uveal effusion with secondary acute angle-closure glaucoma. *Glaucoma Today* 2010; Spring: 50–52.
- [3] Kaimbo DK. Transient drug-induced myopia. *SAJ Case Rep.* 2014; 1: 105.
- [4] Hill AD. Myopic changes in a climber after taking acetazolamide and the use of corrective lenses to temporize symptoms: a case report from Mount Kilimanjaro. *Wilderness Environ Med.* 2016; 27: 397–400.
- [5] Parthasarati S, Myint K, Singh G, et al. Bilateral acetazolamide-induced choroidal effusion following cataract surgery. *Eye* 2007; 21: 870–872.
- [6] Mancino R, Varesi C, Cerulli A, et al. Acute bilateral angle-closure glaucoma and choroidal effusion associated with acetazolamide administration after cataract surgery. *J Cataract Refract Surg.* 2011; 37: 415–417.
- [7] Ramos-Esteban JC, Goldberg S, Danias J. Drug induced acute myopia with supraciliary choroidal effusion in a patient with Wegener's granulomatosis. *Br J Ophthalmol.* 2002; 86: 594–596.
- [8] Aref AA, Sayyad FE, Ayres B, et al. Acute bilateral angle closure glaucoma induced by methazolamide. *Clin Ophthalmol.* 2013; 7: 279–282.
- [9] Végh M, Hári-Kovács A, Réz K, et al. Indapamide-induced transient myopia with supraciliary effusion: case report. *BMC Ophthalmol.* 2013; 13: 58.
- [10] Malagola R, Giannotti R, Pattavina L, et al. Acute cilio-choroidal effusion due to acetazolamide: unusual posterior involvement (OCT aspects). *Eye* 2013; 27: 781–782.
- [11] Andrijević Derk B, Benčić G, Corluka V, et al. Medical therapy for uveal effusion syndrome. *Eye* 2014; 28: 1028–1031. http://www.ogyei.gov.hu/gyogyszeradatbazis/index.php?action=show_details&item=17489 [Hungarian]
- [12] Hoskens K, Pinto LA, Vandewalle E, et al. Bilateral acute angle-closure after intraocular surgery. *J Curr Glaucoma Pract.* 2014; 8: 113–114.
- [13] Krieg PH, Schipper I. Drug-induced ciliary body oedema: a new theory. *Eye* 1996; 10: 121–126.

(Hári-Kovács András dr.,
Szeged, Korányi fasor 10–11., 6720
e-mail: harikovacs@gmail.com)

PÁLYÁZAT

A **Prof. Dr. Romics László Akadémikus Emlékére Alapítvány** pályázatot hirdet Magyarországon dolgozó, magyar állampolgárságú, 40 éven aluli orvosok és orvosbiológiai kutatással foglalkozó személyek számára. A nyertes pályázó(k) között 500 000 Ft alapítványi adomány kerül kiosztásra.

A pályázat célja: a klinikai gyógyítás vagy orvosi tudományos kutatás területén dolgozók kiemelkedő tudományos tevékenységének elismerése.

Előnyt élveznek azok a pályázók, akik az alapítvány névadójának munkásságát folytatva cardiovascularis és anyagcsere-betegségek területéről nyújtanak be pályázatot.

A pályázatot természetes személy, saját nevében, magyar nyelven nyújthatja be, a pályázati anyag ábrák nélkül maximum 15 000 leütés (karakter) terjedelmű lehet. A pályázathoz mellékelni kell egy rövid szakmai életrajzot.

A pályázat benyújtásának határideje: **2018. január 31.** (elbírálásának határideje: 2018. április 30.)

A pályázatot a palyazat@romicsalapitvany.hu e-mail címre pdf formátumban kell benyújtani.

A pályázat benyújtását saját kézzel aláírt és dátummal ellátott levélben kell bejelenteni az alapítvány titkárnak címezve (**a borítékra írandó cím: dr. Dudás Márta, 1461 Budapest, Pf 62.**) könyvelt (ajánlott) küldeményben, mert ezen bejelentés alapján válik hitelessé a pályázat.

Az alapítvány adatairól, működéséről a www.romicsalapitvany.hu honlapon található információ.