

Plasztikai sebészet és fej-nyak sebészet együttműködése nem szokványos esetek ellátása kapcsán, Veszprém, 2010–2015

Cooperation between the plastic surgery and the head & neck surgery departments in the treatment of unusual cases, Veszprém, Hungary, 2010-2015

LÓDERER ZOLTÁN^{1,@}, PIFFKÓ JÓZSEF², SOMLAI KÁROLY³, BOGNÁR GÁBOR⁴, SÁNDOR GÁBOR⁴

¹Markusovszky Egyetemi Oktatókórház, Általános, Ér- és Plasztikai Sebészeti Osztály, Szombathely
(osztályvezető: Dr. Lóderer Zoltán),

²Szegedi Tudományegyetem, Arc-, Állcsont- és Szájsebészeti Klinika, Szeged (intézetvezető: Dr. Piffkó József),
Veszprém Megyei Csolnoky Ferenc Kórház, Veszprém,

³Arc-, Állcsont- és Szájsebészeti Osztály (osztályvezető: Dr. Somlai Károly),

⁴Általános és Érsebészeti Centrum (osztályvezető: Dr. Mohos Elemér)

Bevezetés: A fej-nyak régióban felmerülő feladatok megoldása gyakran társszakmák szoros együttműködését igényli, ahogy az általunk bemutatott kihívást jelentő esetekben is. **Betegek és módszer:** Az első betegnél bal arcfélen recidiváló basocellularis carcinoma miatt radikális műtét, majd chimera I. típusú anterolateralis thigh (ALT) lebennyel rekonstrukció történt. A második beteg esetében jobb arcfelet érintő laphámcarcinoma miatt végeztünk radikális műtétet és chimera I. típusú thoracodorsalis lebennyel rekonstrukciót. Harmadik betegünknek veleszületett bal oldali hemifacialis microsomia miatt profunda arteria perforator (PAP) lebennyel történt helyreállító műtét. A negyedik betegnél sérülésből fakadó jobb oldali hemimandibula-hiány miatt computer-aided design and computer-aided manufacturing (CAD-CAM) technikával megtervezett rekonstrukciót végeztünk szabadfibula-átültetéssel. **Eredmények:** Valamennyi választott rekonstrukciós megoldás a problémák kezelésében hatékony és biztonságos lehetőségek bizonyult. **Következtetés:** A bemutatott példákon keresztül a maxillofacialis és plasztikai sebészet közötti együttműködés fontosságára, a felhasznált lebennyekkel pedig a rekonstrukciós lehetőségek eszköztárának folyamatos bővülésére szeretnénk felhívni a figyelmet.

Kulcsszavak: szabad lebeny, mikrosebészet, chimeralebeny

Introduction: Handling problems in the head and neck region often requires a close cooperation between allied professions, just as in the challenging cases presented by us. **Cases and methodology:** With the first patient, we performed a radical surgery on the left side of the face due to recidivious basal cell carcinoma, followed by reconstruction using a Type I chimeric anterolateral thigh flap (ALT), while in the case of the second patient, we carried out a radical surgery on the right side of the face due to epithelial carcinoma and reconstruction with a Type I chimeric thoracodorsal flap. With our third patient, a reconstructive operation was performed due to left-sided congenital hemifacial microsomia, using a profunda artery perforator (PAP) flap. The fourth patient, due to the loss of the right hemi mandible as a result of an injury, went through a reconstructive procedure designed with Computer-Aided Design and Computer-Aided Manufacturing (CAD-CAM) technology, using a fibula free flap. **Results:** All chosen reconstructive methods proved to be efficient and safe solutions in handling the problems. **Conclusion:** Through the cases presented, we intend to raise awareness of the importance of cooperation between maxillofacial and plastic surgery as well as of the ever-growing range of reconstructive opportunities through the flaps used.

Keywords: free flap, microsurgery, chimeric flap

Rövidítések: LT – anterolateralis thigh; CAD-CAM – computer-aided design and computer-aided manufacturing; PAP – profunda arteria perforator; TDAP – thoracodorsalis arteria perforans

Beérkezett: 2016. október 19.; *elfogadva:* 2016. november 7.

@Levelezési cím/Corr. address: Dr. Lóderer Zoltán, Markusovszky Egyetemi Oktatókórház, Általános, Ér- és Plasztikai Sebészeti Osztály, 9700 Szombathely, Markusovszky u. 5. Tel.: 06 20 330 7446; E-mail: medloderer@yahoo.com

Bevezetés

2010–2015 között rendszeresen végeztünk rekonstrukciós műtéteket a fej-nyak régióban a maxillofacialis sebészekkel együtt. Egyrészt tumor eltávolítását követő helyreállítás, másrészt fejlődési rendellenességek korrekciója volt a feladat. Osztályunk plasztikai sebészettel foglalkozó munkacsoportja a veszprémi Arc-, Állcsont- és Szájsebészeti Osztállyal, valamint a Szegedi Tudományegyetem Arc-, Állcsont- és Szájsebészeti Klinikájával szorosan együttműködve végzett szabad lebenyek átültetésével rekonstrukciót. A szokványosnak mondható lebenytípusok, radialis alkari, anterolateralis comb (ALT) és fibulalebenyek mellett néha különleges kihívást jelentő esetekkel is találkozunk. Így hemifacialis microsomia korrekciójára profunda arteria perforator lebenyt használtunk, ismertetünk szerint első alkalommal a nemzetközi irodalomban. Maxillectomia totalist követően chimera I. típusú thoracodorsalis arteria perforans (TDAP) lebenyt használtunk scapulaszegmenttel a lágyrész- és a csontos defektus egyidejű pótlására. Szintén chimera I. típusú ALT-lebenyt vastus lateralis izom szegmenttel bal arcfélről malignus tumor eltávolításakor kialakult lágyrész-hiány pótlására és egyben az elvesztett mimikai izmok dinamikus rekonstrukciójára. Gyerekkori balesetből származó kiterjedt mandibulahiányt pótolunk felnőttkorban CAD-CAM technikával modellezett és megtervezett fibulával, amely szintén úttörő eljárásnak tekinthető a magyar szájsebészeti irodalomban.

Betegek és módszer

Első beteg

71 éves férfi betegnél a jobb maxillát érintő laphámcarcinoma (cc) (1.a ábra) miatt Weber–Fergusson-feltárásból subtotalis maxillectomiát végeztek (Somlai). Az előzetes kivizsgálás szerint egyik alsó végtagi fibula sem jöhetett szóba a tervezett rekonstrukcióhoz a végtag érstatusza miatt. A korpulens betegnél crista ilei sem adott volna jó eredményt a lágyrész-komponens nagy tömege miatt. A tumor eltávolítását követően a beteget oldalára fektetve a jobb arteria thoracodorsalisra nyelezett fasciocutan perforans lebenyt preparáltuk, megőrizve az arteria thoracodorsalis angularis ágát, amelyre a scapulából nyert 6 × 2 cm nagyságú csontot nyeleztünk (1.b ábra). A csonttal a maxilla elülső falát pótoltuk csavaros-lemezes rögzítéssel (1.d ábra), majd a részben desepithelialisált lágyrész-lebennyel kitöltöttük a sinus maxillaris üregét és hámmal fedett részével szeparáltuk a száj- és orrüreget egymástól (1.c, e–g ábra). Az orbitaalap pótlására titániummeshet használtunk. A posztoperatív szakban az onkológiai műtéthez használt feltáráshéjében, a medialis-alsó szemzugban a titániumlemez exponálódott, fedésére második ülésben a glabelláról nyert bilobed lebenyt használtunk.

Második beteg

42 éves férfi jelentkezett a klinikán bal arcfélen harmadszor recidiváló basocellularis carcinoma (basalioma) miatt (2.a ábra). A tumor az előzetes CT-vizsgálat szerint érintette a mimikai izmok egy részét (m. zygomaticus maior et minor, m. levator labii superioris et anguli oris), betört a sinus maxillarisba és infiltrálta az orbitaalapot is. Széles biztonsági zónával történt meg a tumor eltávolítása (Piffkó) (2.b ábra). Az orbitaalapot titániummeshsel pótolták (2.d ábra), az infaorbitalis ér-, idegképleteket és a ramus marginalis mandibulae nn. facialis gondosan megkímélték a műtét során. A reszekciónál bipoláris elektrostimulátort alkalmazva azonosították a tumorról együtt eltávolított mimikai izmok motoros ágait.

Párhuzamosan a plasztikai sebészeti munkacsoport bal oldali ALT-lebenyt (2.c ábra) preparált felkeresve a lebeny nyeleként mobilizált a circumflexa femoris lateralis leszálló ágának egy izomperforánsát, amely a n. femoralis egyik motoros ágával az ALT-lebenyhez topográfiailag közel eső m. vastus lateralis egy szegmentumát látta el. A n. femoralisban intraneuralis dissectióval követve az említett szegmentális motoros ágat hosszabb idegszakaszt tudunk nyerni a biztonságosabb idegvarrat érdekében.

Fogadó erekként az arteria és vena facialis használtuk (2.e ábra), a lebeny saját motoros idegét pedig a m. zygomaticus maiort és a m. levator labii superiorist ellátó facialis ágakkal egyeztetettük (2.f ábra). A beteg szövődménymentesen gyógyult, három hónappal a műtét után észleltük az átültetett izom motoros működésének megindulását (2.g ábra). 1,5 éves utánkövetés során recidívát nem tapasztaltunk.

Harmadik beteg

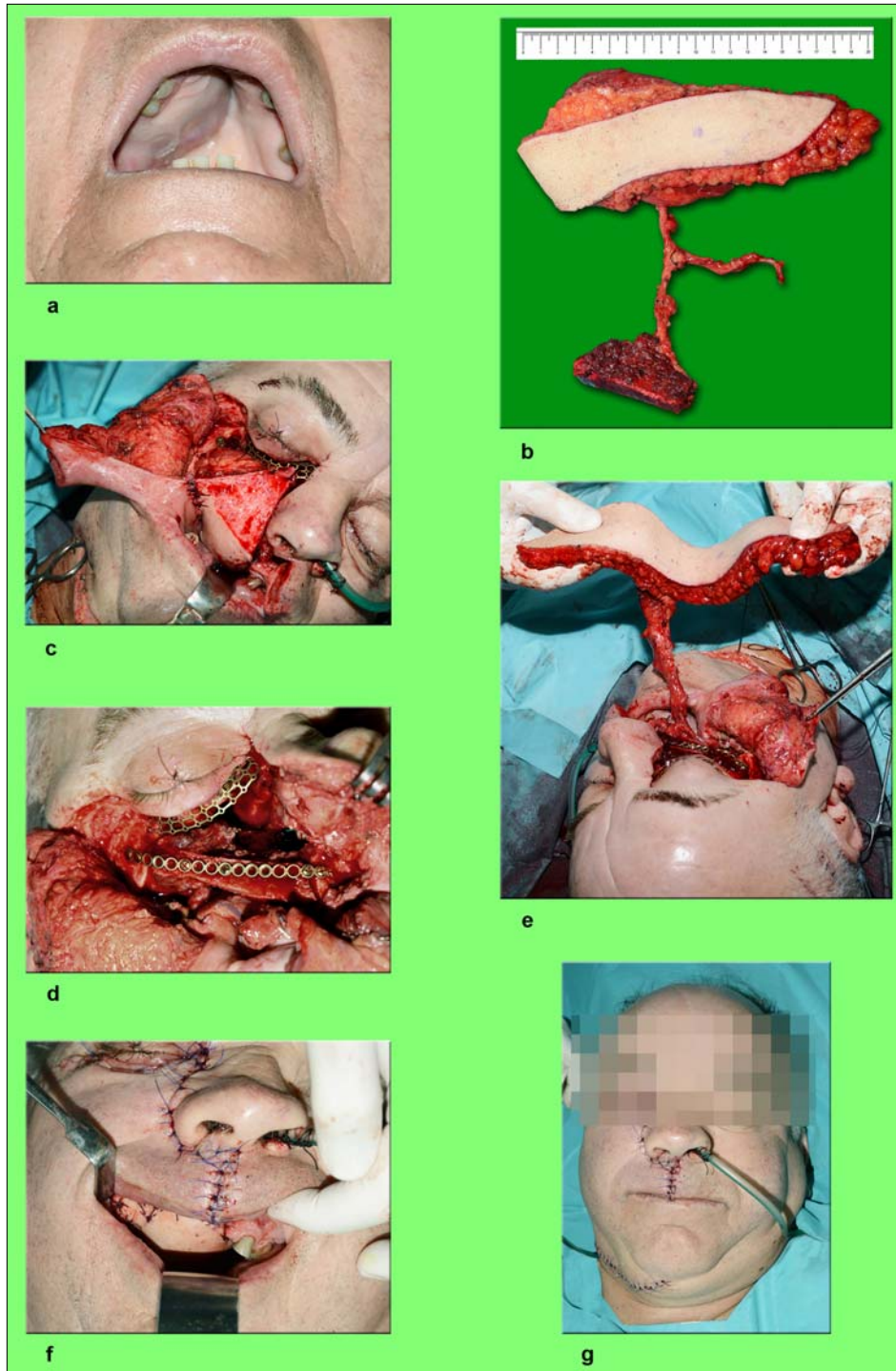
21 éves nőbeteg veleszületett hemifacialis microsomiával jelentkezett osztályunkon (3.a ábra). Asthaeniás alkata miatt és a kifejezetten sovány beteg kívánságát is figyelembe véve (szembetűnő testtájon nagy heget nem szeretne) profunda arteria perforator lebenyt preparáltunk a bal combról a tervezett rekonstrukcióhoz (3.b ábra). Az arcplasztikánál megszokott preauricularis feltárásból a lebenyt modelláltuk és pozicionáltuk (3.c és d ábra). Éranastomosisokat submandibularis vezetett külön metszésből készítettünk az arteria és vena facialiszal (9.0 prolenfonallal). A páciens szövődmény nélkül gyógyult, a korábban fennálló arca-szimmetria jelentősen csökkent, és a beteg elmondása szerint szociális beilleszkedése és magabiztossága jelentősen javult a műtét óta.

Negyedik beteg

19 éves férfin ötéves korában állatharapás miatt subtotalis jobb oldali mandibuladefektus alakult ki (4.a ábra). Az ellenoldali, ép hemimandibula alapján CAD-CAM technikával történt a hiánypótlás tervezése (4.b,c ábra). Előzetes angiográfia alapján a tervezett fibulalebeny biztonsággal

használható volt. A nyélre (arteria és vena peronea) preparált csontlebenyre az előzetes terv alapján megjelölt szakaszon a preoperatív számítógépes tervezéssel legyártott sablont csavaros rögzítéssel pozicionáltuk (4.d ábra), majd a kialakított síkoknak megfelelően fűrészsel osteotomiákat végeztünk. Az így visszamaradt csontdarabokat model-

láltuk a sablonnal összhangban és még a végtagi keringés mellett csavarral és lemezzel a rögzítésüket is elvégeztük (4.e,f ábra). A kialakított új hemimandibula proximalis végén ízfelszín (condylus) kialakítása történt, majd a lebenyt a kialakított fogadó helyre transzplantáltuk (4.g ábra). A temporomandibularis ízületben pozicionáltuk az új man-

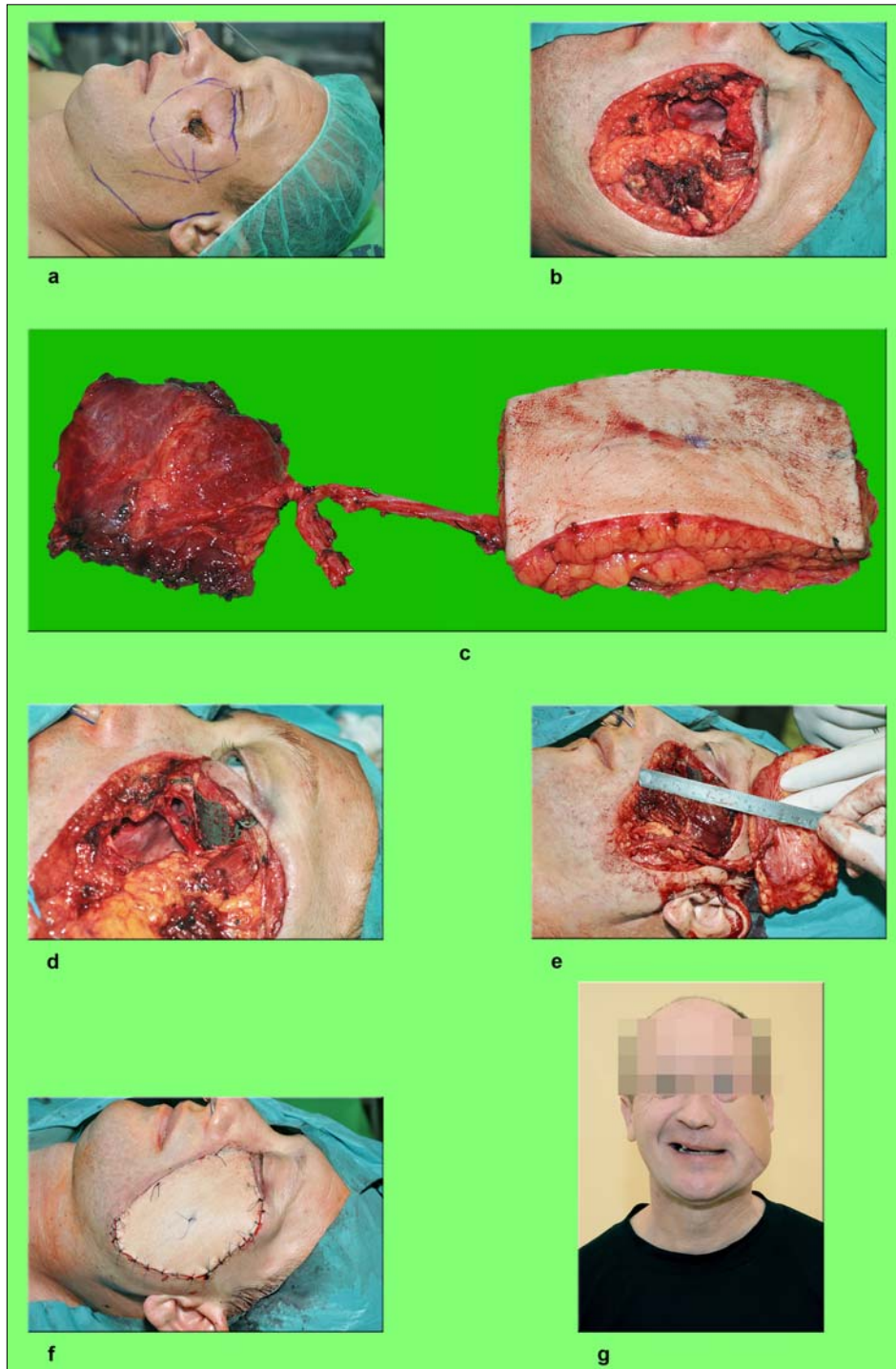


1. ábra. a) Jobb oldali, szájpadot elődomborító maxillatumor. b) Chimera I. TDAP-lebény scapulacsont-szegmenttel. c) Subtotalis maxillectomiát követően a lebennyel pótlott hiány (Weber–Ferguson-feltárás). d) Scapulacsont-szegment laterálisan a maradvány zygomához, medialisán az ellenoldali proc. alveolarishoz rögzítve. e) Csont rögzítése utáni lágy részek modellálása előtti állapot. f) Lebennyel rekonstruált szájpad a műtét végén. g) Érvarratok nyakon történtek a nyirokcsomó-dissectióhoz használt feltárásból

dibula condylusát, majd csavaros-lemezes rögzítést végeztünk az ellenoldali mandibulával. Fogadó erekként a jobb oldali arteria és vena facialit használtuk (9.0 prolenfonállal, arteria hátsó fal tovafutó, elülső csomós öltések, vénán két fél tovafutó) (Piffkó–Lóderer). A beteg szövődménymentesen távozott a klinikáról a negyedik posztoperatív napon (4.h ábra).

Eredmények

Az első betegnél a műtét óta eltelt másfél év alatt recidívát nem észleltünk. A vastus lateralis izommal végzett rekonstrukció az ellenoldalhoz képest kisebb mozgásterjedelmet eredményezett, de a mindennapi szociális interakcióban a beteg által használhatónak véleményezett mozgásterjedelmet.



2. ábra. a) Bal arcfélen recidivált basalioma. b) A tumor radikális eltávolítása után kialakult defektus. c) Chimera I. ALT-lebény m. vastus lateralis szegmenttel. d) Titánhálóval pótolta orbitaalap. e) Átültetett lebény, izom a modiolushoz és szájzughoz, lateralisán a mély temporalis fasciához rögzítve. f) ALT-lebennyel fedett hiány a műtét végén. g) Szájzugmozgás három hónappal a műtét után

gást és a lágyrész-lebennel együtt elfogadható arckontúrt biztosít.

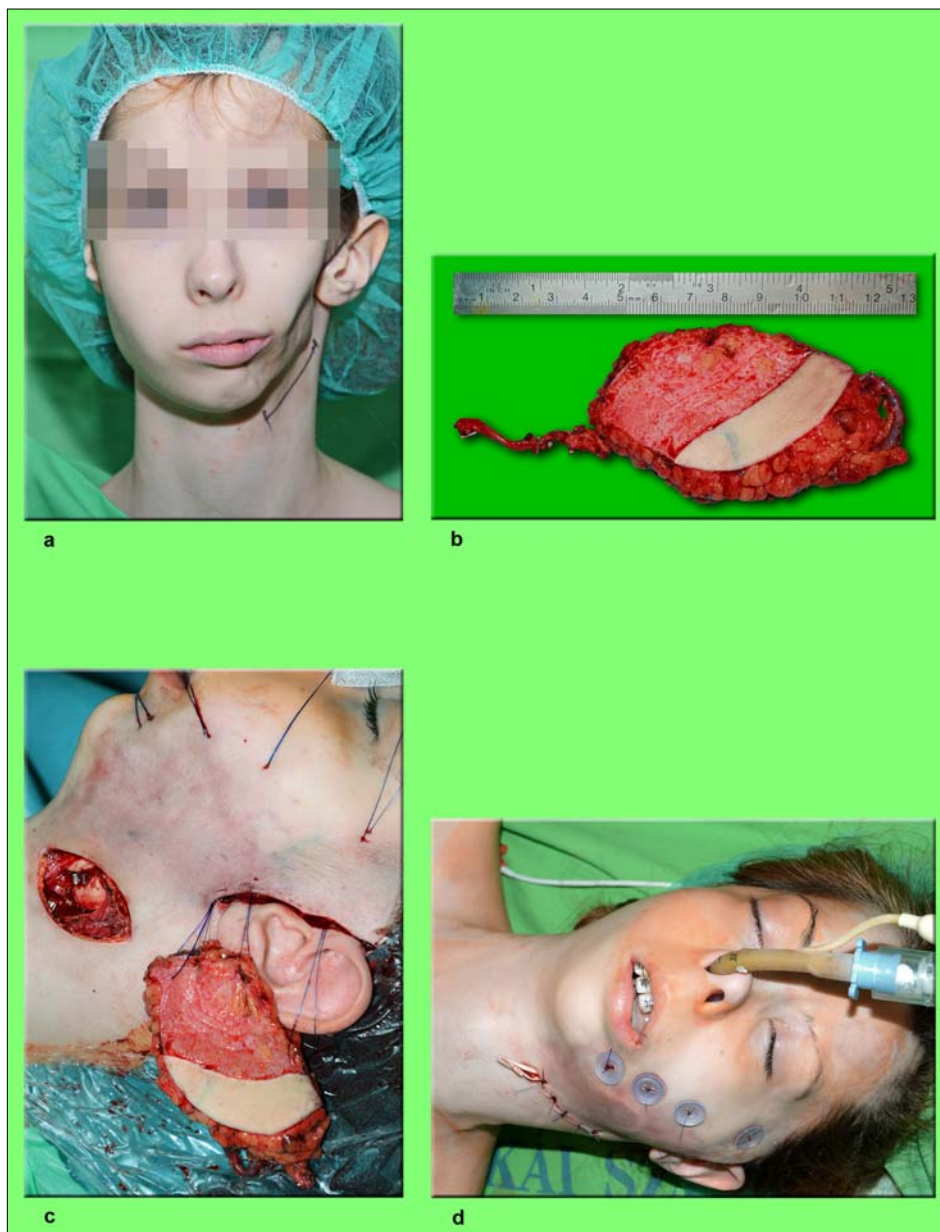A második betegnél egyéves utánkövetés során lokális recidíva nem alakult ki, ellenben többszörös csigolya-metasztázisok jelentek meg. A követési idő alatt oronasalis sipoly nem képződött, táplálásban és beszédérthetőség vonatkozásában az elvégzett pótlás jó eredményt adott.

A harmadik beteg esetén a PAP-lebennel az arcaszimmetria jelentősen korrigálható volt, a kialakult eredmény a páciens elmondása szerint a korábbiakhoz képest a szociális beilleszkedésében, önértékelésében lényeges javulást eredményezett. Választott időpontban tervezzük a monitor preauricularis bőrsziget eltávolítását és szabadzsír-átültetéssel a submandibularis kontúr egyenetlenség korrekcióját.

A negyedik beteg ellátása során a CAD-CAM technika alkalmazása teljesen személyre szabott, pontos fibulamodellálást tett lehetővé minimális ischaemiás (38 perc) idő mellett. Az eljárás az arcaszimmetria korrekciója és funkcionális szempontból (rágó mozgás, oclusio) egyaránt jó eredményt biztosított.

Megbeszélés

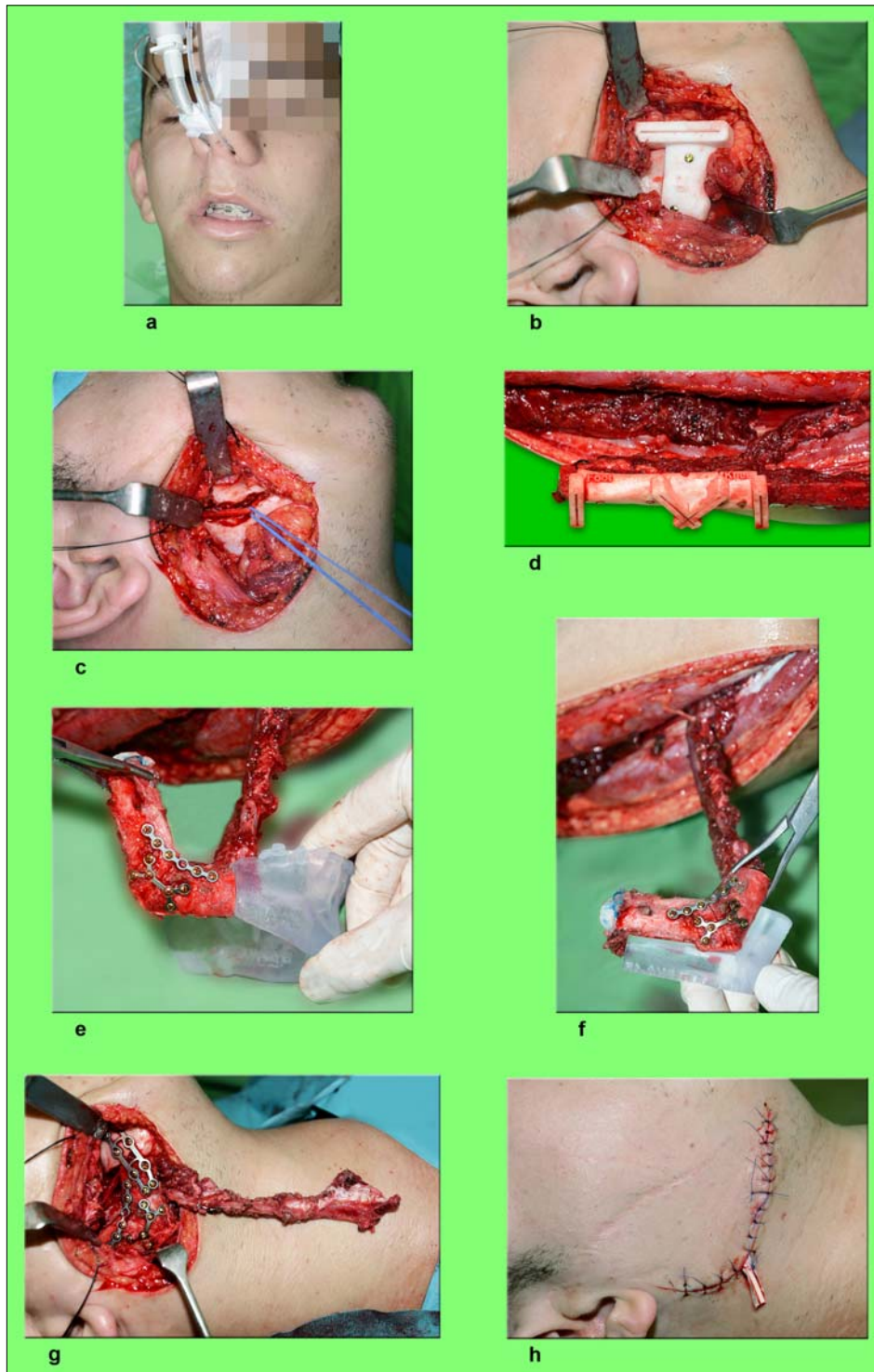
A megszokotthoz képest nagyobb kihívást jelentő feladatok esetén fontos, hogy a mindennapi gyakorlatban szívesen és magabiztosan használt lebennyek mellett az adott probléma kezeléséhez jobban megfelelő lebentípusok is szerepeljenek a látóterünkben.



3. ábra. a) Bal arcfelét érintő veleszületett hemifacialis microsomia. b) Részben desepithelisált PAP-lebény. c) Modellált lebény pozicionálás előtt. d) Tie-over-bolster öltésekkel rögzített lebény. Érvarratok nyakon készültek külön feltárásból

Az ALT-lebenyt 1984-ben Song és munkatársai írták le.¹ Vérellátást az arteria circumflexa femoris lateralis le szálló ága adja. 84%-ban musculocutan, 16%-ban fasciocutan perforans² biztosítja a bőrszíget vérellátását. A lebeny

szükség esetén előnyújtható expanderimplantátummal, de a nélkül is akár 12×25 cm nagyságú lebeny metszhető. Általában 8 cm szélességig az adó terület per primam zárható. A lebeny vérellátása megbízható, eredésénél az



4. ábra. a) Arcaszimmetria a jobb mandibula balesetből származó kiterjedt hiánya miatt. b) CAD-CAM technikával megtervezett sablon a jobb oldali mandibula maradványához rögzítve a tervezett reszekciós síkkal. c) Mandibularezekció utáni állapot a n. alveolaris inf. megkímélésével. d) Fibulára rögzített, CAD-CAM technikával előállított sablon a tervezett reszekciós síkokkal. e)–f) Méretre szabott mandibula modellálása a CAD-CAM technikával kialakított sablonnal kontrollálva. g) Átültetett fibula rögzítés után. h) Érvarratok nyakon készültek külön feltárásból

arteria 2 mm, a vena 3 mm körüli átmérővel rendelkeznek. A perforans a spina iliaca anterior superior a patella lateralis felső sarkával összekötő vonal mentén félúton, egy 3 cm sugarú körben helyezkedik el. Preoperatív Doppler-vizsgálat jó segítség lehet a perforans(ok) azonosításában, de ennél a CT-angiográfia vagy MR-vizsgálat megbízhatóbb. Preparálható bőr-zsír vagy fasciocutan lebenyként. Az érnél mentén azonosíthatók a környező izmok, főként a m. vastus lateralis ellátó perforansok, amelyre az izomból tetszés szerinti nagyságú szegmentet nyelve az így átültetett izom holttér kitöltésére is használható (például sinus maxillaris), amelyre vonatkozóan sok irodalmi adat áll rendelkezésre.³ Esetünkben az elveszített mimikai izmok egy részének működését igyekeztünk pótolni vele.

A thoracodorsalis arteria perforans lebenyt Angrigiani írta le.⁴ Általában egy domináns perforans látja el a lebenyt, amely azonosítható, ha az éber páciensen tapintott latissimus dorsi izom elülső széle mögött 2 cm-rel és a hátsó hónalji redőtől 8 cm-rel kijelölt ponton Dopplerrel keressük. Néha két vagy három kisebb perforans, időnként pedig kapillaris perforansok látják el a lebenyt. A preparálást érdemes epifascialisán a tervezett lebeny elülső és alsó széle felől végezni, hogy az esetleges kapillaris perforansokat ne veszítsük el, ha domináns perforanst nem találunk. Az általunk bemutatott esetben két domináns perforans biztosította a lebeny vérellátását. A thoracodorsalis nyél stabil ága az angularis arteria, amely az angulus scapulae és a tőle proximálisán, medialisán elhelyezkedő scapula vérellátását biztosítja. A csont preparálása során érdemes az angulust és az ott tapadó izmokat legalább részben megőrizni, hogy a scapula swingelő mozgását megelőzzük. A thoracodorsalis arteria az a. axillaris ágának, az a. subscapularisnak az ága. Eredésénél az arteria 1,5-2 mm a vena 3-3,5 mm átmérőjű, az anatómia stabilnak mondható.⁵

A PAP-lebeny vérellátását adó perforans a m. gracilis hátsó szélének megfelelően található.^{6,7} Segítség felkeresésében a preoperatív Doppler-vizsgálat, de a CT-angiográfia mindenképpen ajánlott annak tisztázására, hogy van-e megfelelő perforans és melyik oldalon kedvezőbb annak lokalizációja a lebeny tervezése szempontjából.⁸ Általában 7 × 25–27 cm nagyságú lebeny metszhető. A lebeny proximális szélét az alsó glutealis redő alatt 1 cm-rel vezetjük, így annak torzítása elkerülhető. A lebeny preparálását annak medialis széle felől kezdjük epifascialisán haladva a femoralis idegágak sérülésének elkerülése céljából, és a perforans azonosítása után folytatjuk lateralis irányba. A lebeny további előnye a jó modellálhatóság mellett, hogy a beteg háton fekvő helyzetében jól preparálható behajlított térd és hajlított, kirotált csípő mellett. Saját gyakorlatunkban emlő-helyreállításra használtuk először, összhangban a nemzetközi adatokkal.⁹ Az irodalmi kutatásunk alapján hemifacialis microsomia korrekciójára munkacsoportunk alkalmazta először.

A fej-nyak régió csontpótlást igénylő betegségei esetén számos országban rutineljárásnak tekinthető a CAD-CAM technika. Az eljárás hatékonyságát széles körből nyerhető irodalmi adatok igazolják.^{10–13} Számítógépes modellezés-

sel a pótolni kívánt defektus pontosan kialakítható, a pótláshoz használt csont anatómiai sajátosságainak figyelembevételével pedig olyan sablon műtét előtti kialakítására nyílik lehetőség, amelynek használatával az adó helyen a csontból a pótolni szándékozott hiánynak leginkább megfelelő forma nyerhető. Az így, még az adó területen kialakított csont idővesztés nélkül, minimális ischaemia mellett, a legpontosabban ültethető át a defektusba. A hazai viszonyokat figyelembe véve a módszer széles körű elterjedésének az eljárás viszonylag magas ára szab határt.

Következtetés

A plasztikai sebészeti gyakorlatban nem mindennaposnak számító esetek, lebenyek és technikák bemutatásával színesíteni szeretnénk a hazai rekonstrukciós sebészeti lehetőségek eszköztárát. Valamennyi bemutatott esetben a választott lebeny és módszer jó választásnak bizonyult, a beteg érdekét szolgálta. Nagy kihívást jelentő feladatok esetén indokoltnak tartjuk a megszokott rekonstrukciós sablonoktól eltérő, az adott probléma kezelésében jobb eredményt kínáló lehetőségek felmérését és alkalmazását. A bemutatott példákkal egyben egyfajta plasztikai sebészeti paradigmaváltást is szeretnénk hangsúlyozni, amely a mindennapi gondolkodásunk és szemléletünk szerves részeként, legalább centrumokban, megfelelő betegirányítás mellett hozzájárulhat pácienseink gyógyulásához, állapotuk javításához.

Köszönetnyilvánítás

Hálás köszönetünket szeretnénk kifejezni Kristóffy András fotósnak, operatőrnek kimagasló munkájáért, az évek során tapasztalt precizitásáért és velünk szemben tanúsított türelméért!

Irodalomjegyzék

- ¹ Song YG, Chan GZ, Song YL: The free thigh flap: A new free flap concept based on the septocutaneous artery. *Br J Plast Surg* 1984; 37: 149–159
- ² Ao M: Detailed anatomy of the descending branch of the lateral circumflex femoral artery: anatomic considerations for anterolateral and anteromedial thigh perforator flaps (abstract). Presented at the Second Congress, World Society for Reconstructive Microsurgery, Heidelberg, Germany, June 11–14, 2003. *J Reconstr Microsurg* 2004; 20: 70
- ³ Wei F-c, Jain V, Ceik N: Have we found an ideal soft-tissue flap? An experience with 672 anterolateral thigh flaps. *Plast Reconstr Surg* 2002; 109: 2219
- ⁴ Angrigiani C, Grill D, Siebert J: Latissimus dorsi musculocutaneous flap without muscle. *Plast Reconstr Surg* 1995; 96: 1608–1614

- ⁵ *Heitmann C, Guerra A, Metzinger SW, et al.*: The thoracodorsal artery perforator flap: anatomic basis and clinical application. *Ann Plast Surg* 2003; 51: 23–29
- ⁶ *Angrigiani C, Grilli D, Therve CH*: The adductor flap: A new method for transferring posterior and medial thigh skin. *Plast Reconstr Surg* 2001; 107: 1725–1731
- ⁷ *Ahmadzadeh L, Bergeron L, Tang M, et al.*: The posterior thigh perforator flap or profunda artery perforator flap. *Plast Reconstr Surg* 2007; 119: 194–200, Discussion 201–202
- ⁸ *Saint-Cyr M, Soharerien M, Arbique G, et al.*: Three- and four-dimensional computed tomography angiography and neurography for the investigation of the vascular anatomy and perfusion of perforator flaps. *Plast Reconstr Surg* 2008; 121: 772–780
- ⁹ *Poletta C, Bartell T, Shehada S*: Applications of the posterior thigh flap. *Ann Plast Surg* 1993; 30: 41–47
- ¹⁰ *Linping Z, Pravin KP, Mimis C*: Application of virtual surgical planning with computer assisted design and manufacturing technology to cranio-maxillofacial surgery. *Arch Plast Surg* 2012; 39: 309–316
- ¹¹ *Moreira CR, Sales MA, Lopes PM, et al.*: Assessment of linear and angular measurements on three-dimensional cone-beam computed tomographic images. *Oral Surg Oral Med Oral Path Oral Radiol Endod* 2009; 108: 430–436
- ¹² *Zielinski E, Jacobs R, Barker E, et al.*: Virtual surgical planning in craniomaxillofacial reconstruction. In: *A Textbook of Advanced Oral and Maxillofacial Surgery*, Volume 2, Chapter 29, Intech, 2015
- ¹³ *Antony A, Chen W, Kolokythas A, et al.*: Use of virtual surgery and stereolithography-guided osteotomy for mandibular reconstruction with the free fibula. *Plast Reconstr Surg* 2011; 128: 1080–1084