

# A teljes alsó szemhéjat érintő óriás keratoacanthoma diagnosztikai és terápiás kihívásai. Esetismertetés

VASS ATTILA DR.<sup>1</sup>, VASS GÁBOR DR.<sup>2</sup>, KIS ERIKA GABRIELLA DR.<sup>3</sup>, KUTHI LEVENTE DR.<sup>4</sup>, OLÁH JUDIT DR.<sup>5</sup>, HORTOBÁGYI TIBOR DR.<sup>4</sup>, TÓTH-MOLNÁR EDIT DR.<sup>1</sup>

<sup>1</sup>SZTE ÁOK, Szemészeti Klinika, Szeged

(Igazgató: Dr. Tóth-Molnár Edit egyetemi docens)

<sup>2</sup>SZTE ÁOK, Fül-Orr-Gégészeti és Fej-Nyaksebészeti Klinika, Szeged

(Igazgató: Prof. Dr. Rovó László egyetemi tanár)

<sup>3</sup>SZTE ÁOK, Bőrgyógyászati és Allergológiai Klinika, Szeged

(Igazgató: Prof. Dr. Kemény Lajos egyetemi tanár)

<sup>4</sup>SZTE ÁOK, Patológiai Intézet, Szeged

(Igazgató: Dr. Hortobágyi Tibor egyetemi docens)

<sup>5</sup>SZTE ÁOK, Onkoterápiás Klinika, Szeged

(Igazgató: Prof. Dr. Oláh Judit egyetemi tanár)

A keratoacanthoma egy gyors növekedést mutató bőrtumor, amely elsősorban a napfénynek kitett bőrterületeken alakul ki. 20 mm-nél nagyobb átmérő esetén óriás típusról beszélünk. Laphámkarcinómához hasonló klinikai és szövettani megjelenése kihívást jelenthet a diagnózis felállításában. Közleményünkben egy nőbetegünk teljes bal alsó szemhéján rapidan növekvő, azt destruáló daganat esetét mutatjuk be. Míg a tumorból vett biopszia szövettani vizsgálata vírus indukálta squamoproliferatív léziót írt le, a teljes rezekciót követően végzett hisztológiai vizsgálat végül keratoacanthomát véleményezett. A tarsust és a conjunctivát a porc osrsővényből vett chondromucosalis grafftal, míg a bőrhiányt direkt bőrelcsúsztatással pótoltuk, elérve ezáltal az alsó szemhéj funkcionális és kozmetikailag is megfelelő pótlását.

## Giant keratoacanthoma of the eyelid – diagnostic and therapeutic challenges. Case report

Keratoacanthoma is a rapidly growing skin tumor appearing mostly on sun-exposed areas. Lesions larger than 20 mm can be classified as giant forms of the disease. The diagnosis can be difficult, since keratoacanthoma can be confused with squamous cell carcinoma based on the similarities both in the clinical appearance and in the histopathological features. The authors present a case of a female patient who noticed an exophytic tumor that was developed on the left lower eyelid in a short period of time. Histology of the biopsy sample revealed a virus-induced squamoproliferative lesion. A complete excision was required, and the histological diagnosis of the entirely removed tumor turned out to be a keratoacanthoma. The tarsus and the conjunctiva were replaced with a chondromucosal graft, harvested from the nasal septum, while the skin defect could be closed directly. Restoration of the eyelid function has been achieved with satisfying functional and cosmetic results.

### KULCSSZAVAK

szemhéjdaganat, óriás keratoacanthoma, nasoseptalis lebeny, chondromucosalis lebeny

### KEYWORDS

eyelid tumor, giant keratoacanthoma, nasoseptal graft, chondromucosal graft

## BEVEZETÉS

A keratoacanthoma egy gyorsan növekvő rosszindulatú bőrdaganat, amely többnyire a napsugárzásnak kitett bőrterületeken alakul ki, pl. az arcon, a karokon és a kézfejen, bár kivételes esetekben az ajkakon, a nyelven, a szájnyálkahártyán és a perianális régióban is megfigyelhető (1, 8). Jellemző klinikai megjelenése egy gyorsan növekvő papula, amely néhány hét alatt alakul ki. Ezt a proliferatív szakaszt általában a tumor spontán regressziója és jelentős zsugorodása követi (1). A keratoacanthoma, átlagos élettartama kb. 4-6 hónap. Amennyiben a keratoacanthoma átmérője meghaladja a 20 mm-t, óriásformának nevezük (9). A keratoacanthoma kialakulásában UVB-mediált kórfolyamatok játszanak szerepet szá-

mos kromoszomális eltérést okozva (3). Differenciáldiagnosztikai kihívást jelent a laphám-karcinómától való megkülönböztetése (9). A keratoacanthoma és a laphám-karcinóma mind szövettanilag, mind klinikailag nagyon hasonlóak, ritkán akár az is előfordulhat, hogy lehetetlen megkülönböztetni a két daganatot. Esetünkben az alsó szemhéjon kialakult óriás keratoacanthoma sebészi eltávolítását és az alsó szemhéj rekonstrukcióját végeztük orrsövény porc-, és nyálkahártya-lebennyel.

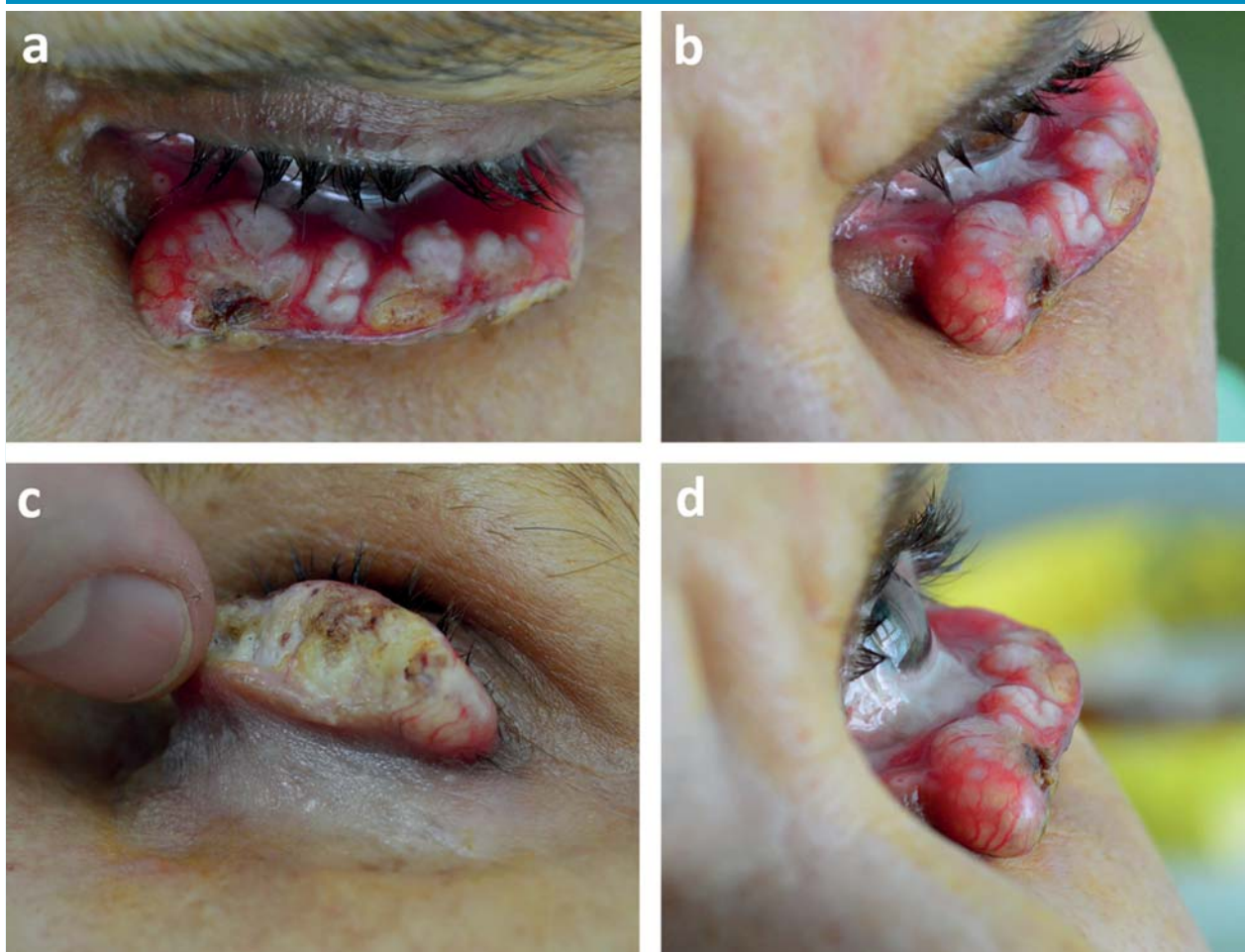
A beteg vizsgálata a Helsinki Deklaráció irányelveinek betartásával történt, a beteg a műtéti beavatkozás előtt részletes felvilágosítást kapott, amit a beleegyező nyilatkozat aláírásával hitelesített. A betegtől írásos beleegyezést kértünk

a beazonosítható klinikai képek publikációs célú felhasználhatóságáról.

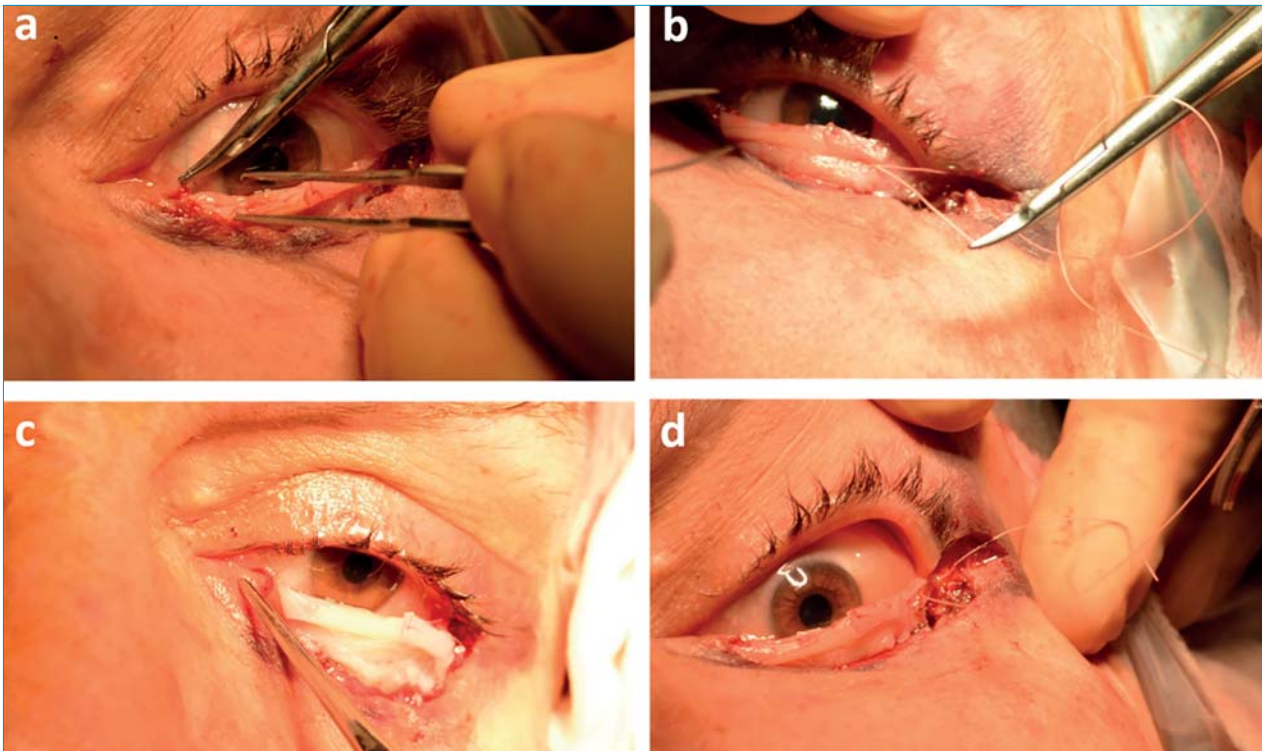
## ESETBEMUTATÁS

Egy 45 éves, egyébként egészséges nőbeteg ellátását kérték klinikánktól, akinek a bal alsó szemhéján egy 21×11×19 mm-es, exophitikus, nem pigmentált daganat növekedett kb. 10 hét alatt. A kezdetben árpának tűnő, azonban antibiotikumos kenőcs hatására javulást nem mutató elváltozás bizonyos részei nekrozist, míg más területei keratinizációt mutattak (1. ábra). Részletes szemészeti vizsgálatot követően klinikánkon mintát vettünk a daganatból, amelynek szövettani vizsgálata vírus indukálta squamoproliferatív léziót vélemezett.

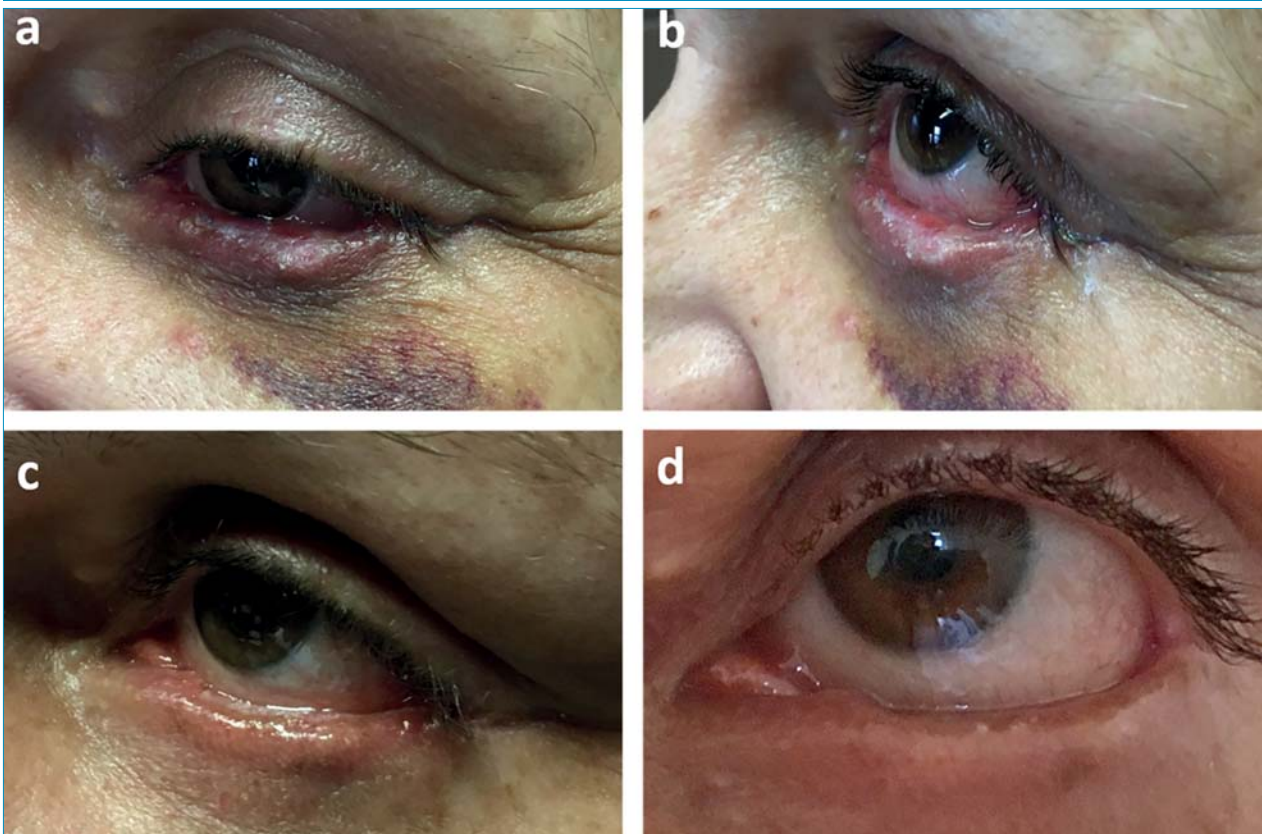
1. ábra (a-d): A bal alsó szemhéjat destruáló óriás keratoacanthoma különböző nézetekből



2. ábra (a-d): A tarsus és a conjunctiva pótlása septum porccal és orrnyálkahártyával (intraoperatív felvételek)



3. ábra: Klinikai képek a bal alsó szemhéjről 1 héttel (a, b), valamint 4 hónappal (c, d) a daganat eltávolítását és a műtéti terület sebészi helyreállítását követően



Figyelembe véve a tumor méretét és a szövetek roncsoltságát, sebészi kimetszést és az alsó szemhéj rekonstrukcióját végeztük. A kimetszés során szinte a teljes alsó szemhéjat el kellett távolítanunk, a mediális canthus területének kivételével. A tarsust és a kötőhártyát az orrsövény porcok részéből vett chondromucosalis grafftal pótoltuk, és az ép szemhéj alatti bőrterület széles alápreparálását követően a bőrhiányt primeren fedtük. Az új laterális canthust a rekonstruált szemhéjszélnek az orbitaperem periosteumához való rögzítésével alakítottuk ki. A medialis canthust a könnyponttal együtt érintetlenül hagytuk, így ehhez tudtuk rögzíteni az átültetett septum porcot (2. ábra). A teljes tumormassa hisztopatológiai vizsgálata keratoacanthoma diagnózisát eredményezte és megerősítette a daganat komplett eltávolítását. A P16 immunhisztokémia mérsékelt fokú pozitivitást, míg a HPV16 L1 antitest teljes negativitást mutatott. A posztoperatív időszak eseménytelenül telt, a beteget három nappal a műtét után otthonába bocsájtottuk. A beavatkozást követően az átültetett szövet maradéktalanul beépült, a szemhéjállás megfelelő maradt, sem ectropium, sem egyéb kóros szemhéjszéli állapot nem alakult ki az eddigi (10 hónapos) követési idő alatt. Ezen túlmenően megfelelő funkcionális és kozmetikai eredményt sikerült elérnünk és a páciens visszatérhetett mindennapi életéhez (3. ábra).

## MEGBESZÉLÉS

Az óriás keratoacanthoma egy ritka daganatfajta, amelynek differenci-

aldiagnózisa kihívást jelent. Az elváltozás jelentős méretet érhet el viszonylag rövid idő leforgása alatt. Esetünkben az alsó szemhéj több mint 90%-át elfoglalta a tumor, miáltal az nem tudta feladatát ellátni, így potenciálisan a szemfelszín súlyos károsodásának lehetőségét hordozta magában.

A diagnózis felállítása olykor nehézséget jelenthet, hiszen klinikai és szövettani megjelenése is gyakran hasonló a laphám-karcinómához. Emellett a biopsziás mintavétel is félrevezethet bennünket, mivel a tipikus hisztopatológiai tulajdonságok csak a teljes egészében eltávolított tumorban azonosíthatóak (6). Esetünkben a biopsziás mintavétel szövettani vizsgálata vírus-indukálta squamoproliferatív elváltozást vélelmezett a parakeratotikus epidermis és a koilocytaszerű elváltozások miatt. Mindezek mellett azonban az eltávolított teljes tumormasszában a keratoacanthomára jellemző tipikus elváltozások voltak láthatóak, mérsékelt fokú p16-pozitivitás de negatív HPV16 L1 immunhisztokémia vizsgálat mellett. Néhány szerző HPV DNS jelenlétét írta le a tumorsejtekben, esetünkben azonban a p16-pozitivitás feltehetően egy nem HPV16 eredetű fertőzést jelenthetett (7). Bár az óriás szemhéjtumorok esetén különféle terápiás lehetőségek jöhetnek szóba, mint például a sugárkezelés, intratumoralis kemoterápia vagy ablatív lézertérápia, az esetek túlnyomó részében a sebészi kimetszés a választandó megoldás (2, 5, 10, 11). Lokálisan előrehaladott esetekben a szemhéj funkcionális és kozmetikai helyreállítása kihívást jelenthet, mivel a szemhéj létfon-

tosságú szerepet játszik a szemfelszín védelmében és integritásának megőrzésében. A tarsus pótlására különböző sebészeti lehetőségek állnak rendelkezésünkre: pótolható a kemény szájpád mucoperiosteumával, a fülből vett porccal, vagy az orrsövényből vett nyálkahártyával borított porccal (4, 12). Esetünkben az orrsövényből vett porcok nyálkahártyapótlás történt kiváló kozmetikai és funkcionális eredménnyel, és a graft hosszú távú túlélésével. *Miyamoto és munkatársai* a szájpád nyálkahártyájával történő pótlást javasolja annak feszsége, ugyanakkor megfelelő rugalmassága miatt (4). Ugyanezen cikk szerzői az ajkak nyálkahártyáját túl gyengének, a fülporcot pedig túl merevnek tartják a tarsus pótlására. Tapasztalataink szerint az orrsövényporc megfelelően rugalmas és merevsége jól szabályozható vastagságának sebészi alakításával. Bizonyítja ezt, hogy esetünkben a 10 hónapos utánkötés során nem tapasztaltunk sem kifeléyessedést, sem ectropiumot, sem egyéb kóros elváltozást, valamint, hogy megfelelő kozmetikai és funkcionális eredményt értünk el.

## Pályázati támogatások

*Jelen munka a következő kutatási pályázatok támogatásával készült: SZTE ÁOK-KKA No 2018/Tóth-Molnár E, SZTE ÁOK-KKA No 2018/Oláh J és SZTE ÁOK-KKA No 2018/Hortobágyi T.*

## Köszönetnyilvánítás

*Szerzők megköszönik dr. Varga Erika PhD értékes dermatopatológiai tanácsait és megjegyzéseit, amelyek nagyban emelték a kézirat minőségét.*

## IRODALOM

1. Chen YK, Lim LM, Lin CC, Chen CC. Keratoacanthoma of the tongue: a diagnostic problem. *Otolaryngol Head Neck Surg* 2003; 128: 581–582.
2. Goldschmidt H, Sherwin WK. Radiation therapy of giant aggressive keratoacanthomas. *Arch Dermatol* 1993; 129: 1162–1165.
3. Grayson W. In: Calonje JE, ed. *McKee's Pathology of the Skin*. 4<sup>th</sup> ed. Vol. 1. Edinburgh: Elsevier/Saunders; 2011. p. 760–895.
4. Miyamoto J, Nakajima T, Nagasao T, et al. Full-thickness reconstruction of the eyelid with rotation flap based on orbicularis oculi muscle and palatal mucosal graft: Long-term results in 12 cases. *J Plast Reconstr Surg* 2009; 62: 1389–94.
5. Park H, Park H, Kim H, Yeo H. A giant keratoacanthoma treated with surgical excision. *Arch Craniofac Surg* 2015; 16: 92–95.
6. Pyne JH, Windrum G, Sapkota D, Wong JC. Keratoacanthoma versus invasive squamous cell carcinoma: a comparison of dermatoscopic vascular features in 510 cases. *Dermatol Pract Concept* 2014; 4: 37–41.
7. Roh MR, Kim JH, Lee SH, Oh SJ, Park KH, Chung KY, Rha SY. Prevalence of human papillomavirus infection and RAS mutation in sporadic keratoacanthoma. *Int J Dermatol* 2015; 54: e453–457.
8. Schwartz RA. Keratoacanthoma. *J Am Acad Dermatol* 1994; 30: 1–19.
9. Saito M, Sasaki Y, Yamazaki N, Shimizu H. Self-involution of giant keratoacanthoma on the tip of the nose. *Plast Reconstr Surg* 2003; 111: 1561–1562.
10. Thiele JJ, Ziemer M, Fuchs S, Elsner P. Combined 5-fluorouracil and Er:YAG laser treatment in a case of recurrent giant keratoacanthoma of the lower leg. *Dermatol Surg* 2004; 30(12 Pt 2): 1556–1560.
11. de Visscher JG, van der Wal KG, Blanken R, Willemse F. Treatment of giant keratoacanthoma of the skin of the lower lip with intralesional methotrexate: a case report. *J Oral Maxillofac Surg* 2002; 60: 93–95.
12. Yamamoto N, Ogi H, Yanagibayashi S, et al. Eyelid reconstruction using oral mucosa and ear cartilage strips as sandwich grafting. *Plast Reconstr Surg Glob Open* 2017; 5: e1301; doi: 10.1097/GOX.0000000000001301.

## LEVELEZÉSI CÍM

Dr. Vass Attila, SZTE ÁOK, Szemészeti Klinika  
6720 Szeged, Korányi fasor 10–11. E-mail: vassatt@hotmail.com