

β -tricalcium phosphate granulátum alkalmazása a tibia plató törések kezelésében

DR. GÁRGYÁN ISTVÁN, DR. VÁGI ZSOLT, DR. CSONKA ÁKOS,

DR. BOA KRISTÓF, DR. VARGA ENDRE

Érkezett: 2015. október 2.

ÖSSZEFOGLALÁS

A tanulmány célja, hogy értékelje a β -tricalcium phosphate (β -TCP) granulátum használatát az impressziós tibia plató törések kezelésében. A vizsgálatba 23 impressziós tibia plató törött beteget vontunk be és követtünk 12 hónapig. Mindegyik betegnél feltárás után repozíciót végeztünk, a törést műtétileg rögzítettük és β -TCP graftot helyeztünk be. A klinikai és radiológiai eredményeket a Hospital for Special Surgery (HSS) score of knee és a Rasmussen Radiological Score segítségével értékeltük az utánkövetés során. A vizsgálat során a törésekben rediszlokációt nem észleltünk és a betegek többsége kiváló HSS értéket ért el. Mindegyik törés átépült, a legjobb funkcionális eredményeket a 41 AO B3.1 (Schatzker II.) típusú törések esetén tapasztaltuk. Az eredmények alapján megállapíthatjuk, hogy a β -TCP granulátum használatával kiegészített műtéti repozíció és a megfelelő törés stabilizálás hatékony módszer az impressziós tibia plató törések kezelésében.

Kulcsszavak: *Biocompatibilis anyagok; Calcium phosphate; Csontpótló anyagok; Tibia törés; Töréskezelés;*

I. Gárgyán, Zs. Vági, Á. Csonka, K. Boa, E. Varga: Administration of β -tricalcium phosphate granulate in the treatment of tibial plateau fractures

The objective of this study was to evaluate the outcome of using β -TCP ceramic granules in the treatment of depression tibial plateau fractures. A total of 23 patients with depression tibial fractures were included in this study and followed for 12 months. All the cases were treated with open reduction and internal fixation, and grafted with β -TCP ceramic. The clinical and radiological outcomes were assessed using Hospital for Special Surgery (HSS) score of knee and Rasmussen Radiological Score during the follow-up. No obvious redisplacement was found at the follow-up assessment. Most of the patients had excellent HSS score. Bone healing was noted in all fractures and 41 AO B3.1 (Schatzker II) type fractures had the best functional outcome. The results suggested that using β -TCP combined with open reduction and rigid internal fixation was an effective treatment for depression fractures of the tibial plateau.

Keywords: *Biocompatible materials – Therapeutic use; Bone substitutes; Calcium phosphates – Administration & dosage; Fracture fixation, internal – Methods; Tibial fractures – Surgery;*

BEVEZETÉS

A térdízület az emberi test egyik legnagyobb teherviselő ízülete, ezért az ízfelszín kongruitását érintő impressziós törések kezelése nagy kihívást jelent a sebész számára. A visszamaradó ízfelszíni egyenetlenségek a későbbiekben poszttraumás arthrosishoz, állandósuló térdpanaszokhoz vezethetnek, jelentősen rontva a sérültek életminőségét (9). *Rasmussen* és munkatársai által 1973-ban közölt tanulmány szerint (26) a megfelelően helyreállított és műtétileg stabilizált tibia plató törések esetén 17%-ban alakult ki poszttraumás arthrosis. *Schatzker* és munkatársai (27) az általuk közölt tanulmányban 70 tibia plató törött betegről számoltak be, akiket operatív vagy konzervatív módon kezeltek. Azt találták, hogy a 41 operatív módon kezelt beteg, akik közül 35 beteg csontgraftot is kapott, 78%-a tartozott a jó eredményt adó csoporthoz, míg a konzervatív módon kezelt közül csak 58%.

Az ízfelszín kiemelése után visszamaradó csontdefektus kitöltésére az autograftok és allograftok használata a múlt század óta széles körben elterjedt (13) és manapság az autograftok alkalmazása az elsődlegesen alkalmazandó eljárásnak tekinthető (20, 28). *Segal* és munkatársai (28) tanulmányukban jó eredményekről számoltak be olyan súlyosan zömölyt tibia plató törött betegek esetén, akik törését műtétileg stabilizálták, és a visszamaradt üreget csontgrafttal töltötték ki.

A csontgraft vételi helyénél kialakuló fájdalmak és infekciók miatt az utóbbi években az újonnan kifejlesztett csontpótló anyagok felé fordult a figyelem, és egyre többször alkalmazzák azokat alternatív eljárásként tibia plató törések esetén is a visszamaradó csontüreg kitöltésére (12, 33).

Jelenleg több gyártó kínál különböző szintetikus csontpótló anyagokat, amelyeket különböző biomechanikai tulajdonságaik révén alkalmazhatunk az ortopéd-traumatológiai gyakorlatban. A β -tricalcium phosphate (β -TCP) granulátum egy felszívódó, oszteokonduktív hatású anyag, amely mintegy vázként szolgál a törésátépülés során a benövő mesenchymalis sejtek számára (19). Felhasználható önállóan vagy autológ csonttal keverve nagyobb csonthiányok pótlására.

A β -TCP kedvező tulajdonságait először a gerincsebészetben bizonyították (5), de több szerző (3, 7, 11) is kedvező tapasztalatokról számolt be a rekonstruktív ortopéd-traumatológiai beavatkozások során.

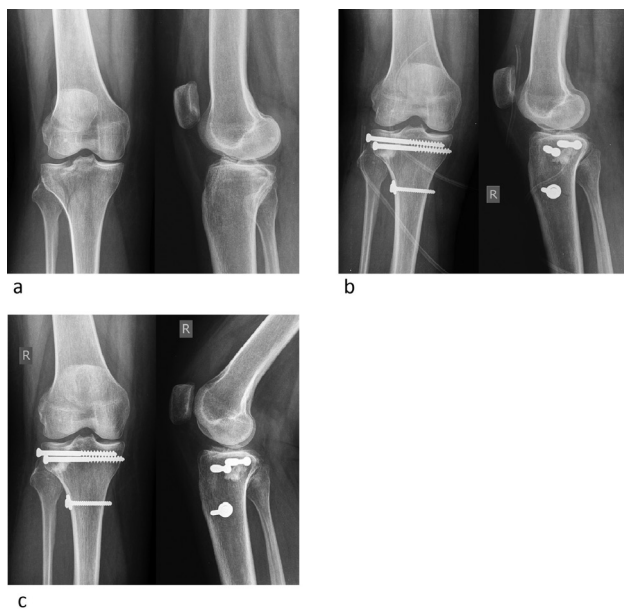ANYAG ÉS MÓDSZER

A Szegedi Tudományegyetem Traumatológiai Klinikán 2010. január 1-től 2014. március 15-ig 23 beteget kezeltünk impressziós tibia plató törés miatt, ahol az ízfelszín kiemelése után a képződött üreg feltöltésére szintetikus csontpótló anyagot, β -TCP granulátumot (ChronOs® J&J DePuy Synthes, USA) ültettünk be. A pontos diagnózist kétirányú röntgenfelvételek és a minden esetben elkészített vékonyseleteres CT vizsgálatok alapján állítottuk fel. A törések osztályozására az AO és a *Schatzker* (27) beosztást alkalmaztuk. Megfelelő előkészítés után egy héten belül minden betegnél elvégeztük az impresszió kiemelését képerősítő alatt, majd a törés jellegétől függően 6,5 mm AO spongiosa csavarokkal (1. *a-c* ábra), konvencionális támasztó lemezzel (2. *a-c* ábra), vagy szögstabil lemezzel (LCP Proxymal Tibial Plate® J&J DePuy Synthes, USA) osteosynthesist végeztünk (3. *a-d* ábra).

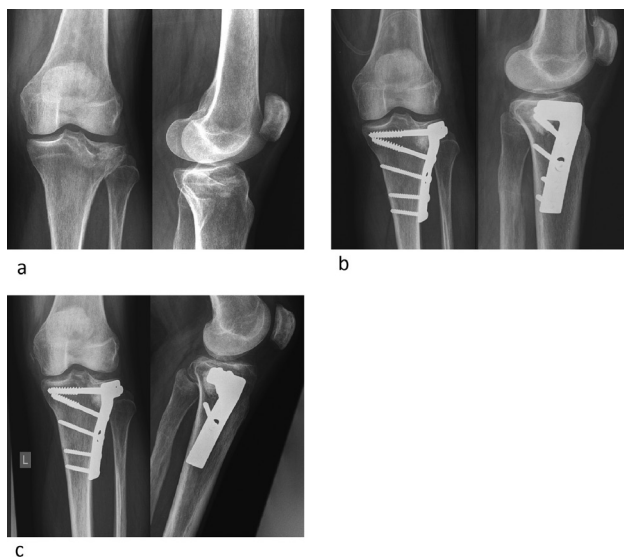
Az impresszió kiemelése után visszamaradt üreget csontpótló anyaggal töltöttük fel. A posztoperatív szakban a műtét napjától kezdve CPM-et (Continuous Passive Motion) kezdtünk használni. A betegeket mankóval vagy járókerettel, teljes tehermentesítéssel mobilizáltuk 6 hétig, majd részterhelést engedélyeztünk a fájdalom határáig, amíg a töréskonzolidációt radiológiailag nem igazoltuk.

A betegeket klinikailag és radiológiailag a 6–12–16–26–52. héten ellenőriztük a törésgyógyulás és a terhelés megkezdésének megítélése miatt.

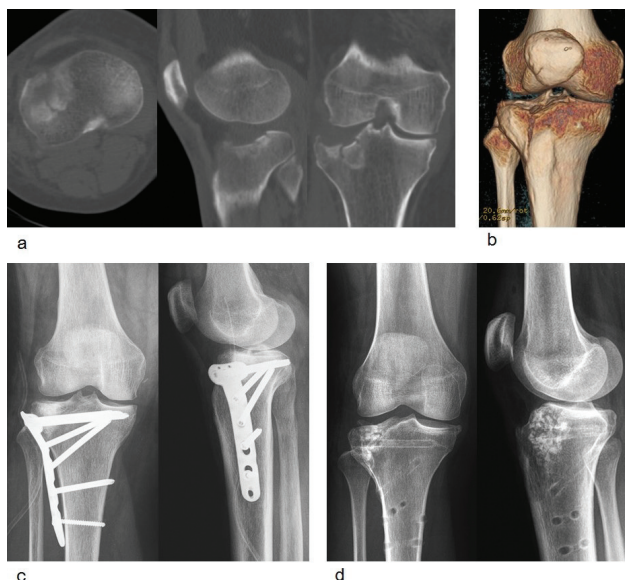
Az értékelés a *Rasmussen Radiological Score* (RSS) (26) és a *Hospital of Special Surgery* (HSS) score of knee (25) alapján történt. Az RSS értékelését minden radiológiai kontroll után elvégeztük, a HSS értékelése a 26. és 52. héten történt. A β -TCP granulátum felszívódásának mértékét a röntgenfelvételek alapján ítéltük meg a beültetett graft denzitásának és méretének változása alapján.



1. ábra 45 éves nőbeteg 41 AO B3.1 (Schatzker II.) törésének spongiosa csavaros rögzítése
 a) Műtét előtti röntgenfelvételek
 b) Posztoperatív röntgenfelvételek
 c) Egyéves kontrollfelvételek



2. ábra 61 éves férfi beteg 41 AO B3.1 (Schatzker II.) törése konvencionális L támasztó lemezzel rögzítve
 a) Műtét előtti röntgenfelvételek
 b) Posztoperatív röntgenfelvételek
 c) Egyéves kontrollfelvételek



3. ábra 68 éves nőbeteg 41 AO B3.1 (Schatzker II.) törése

a) Műtét előtti CT felvételek

b) 3D rekonstrukciós CT felvétel

c) Posztoperatív felvételek a szögstabil T lemezzel rögzített törésről

d) 1,5 évvel a műtét után a lemez okozta panaszok miatt fémkivétel történt. A beültetett graft degradációja még most sem teljes

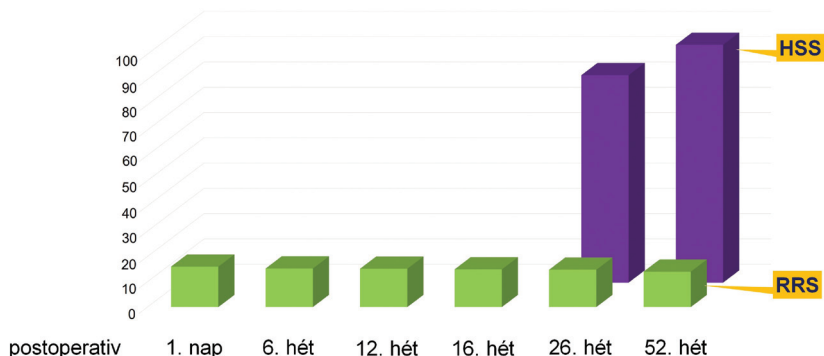
EREDMÉNYEK

A 2010. január 1. és 2014. március 15. közötti időszakban a Szegei Tudományegyetem Traumatológiai Klinikáján operált 23 impressziós tibia plató törött beteg átlagéletkora 58,3 év (45–71 év) volt, 14 férfi és 9 nőbeteg. A Schatzker klasszifikáció (27) alapján a II. típusba (41 AO B3.1) 15, a III. típusba (41 AO B2.1) 6, az V–VI. típusba (41 AO C2–3) 1–1 beteg tartozott. A műtėti ellátás során az ízfelszín alátámasztására 12 esetben 6,5 mm AO spongiosa csavarokat helyeztünk be, míg a többi esetben konvencionális vagy szögstabil lemezt alkalmaztunk az esetlegesen fennálló osteoporosis függvényében. A 41 AO C2–3 (Schatzker V–VI.) típusú két törés esetén a lateralis szögstabil lemez mellett poszteromedialis felhelyezett antiglide KF lemezt is alkalmaztunk.

A posztoperatív időszakban felületes vagy mély infekció nem alakult ki. Az utánkövetés során implantátum törést vagy kilazulást nem

észleltünk. A teljes törésgyógyulás átlagos ideje 14,6 hét (12–16 hét) volt. A beültetett β -TCP granulátum degradációja a 6. héten már megfigyelhető volt a kontroll röntgenfelvételeken, a betegek túlnyomó többségénél a felszívódás az 52. héten már teljes volt, de néhány esetben még ekkor sem történt meg teljesen (3. d ábra).

A Rasmussen Radiological Score az idő függvényében egyenes arányban kismértékű csökkenést mutatott (16–15,23–15,16–14,9–14,75–14), attól függetlenül, hogy mikor kezdte a beteg a teljes terhelést. A HSS score pontszámai ellenkező irányú változást mutattak. A 26. héten $79,5 \pm 4,0$ volt az átlagos pontszám, az 52. héten pedig $90,5 \pm 3,2$ (4. ábra). A 41 AO B3.1 (Schatzker II.) csoportba tartozó betegek érték el a legjobb funkcionális eredményt, HSS score-juk $93,1 \pm 5,1$ volt, a 41 AO B2.1 (Schatzker III.) csoportban $86,2 \pm 2,3$ volt a pontszám, a 41 AO C2–3 (Schatzker V–VI.) csoportban pedig 86 és 83.



4. ábra A funkcionális (HSS score) és radiológiai (RRS) eredmények értékelése az idő függvényében

MEGBESZÉLÉS

A térdízület az emberi test egyik legnagyobb teherviselő ízülete, ezért az ízfelszín érintő tibia plató törések után gyakran alakul ki porc degeneráció és poszttraumás arthrosis (2, 21, 23). A jó klinikai és funkcionális eredmények eléréséhez az ízfelszín helyreállítása alapvető fontosságú. *Lansinger* és munkatársai (16) tanulmányukban azt találták 20 éves utánkövetés során, hogy a 10 mm-nél kisebb impressziót mutató törések esetén kiváló és jó funkcionális eredmények érhetők el. A jó eredmények eléréséhez azonban fontosnak tartjuk az ízületi képletek sérüléseinek tisztázását, elsősorban a lateralis meniscus szakadásainak kimutatását, amely miatt szükséges lehet artroszkópia vagy MRI vizsgálat elvégzése. Az ízfelszín helyreállítása után gyakran kell autograft vagy allograft csontot alkalmazni, hogy az elért repozíciót fenntartsuk (4, 18, 34). A jó funkcionális eredmények mellett azonban számolni kell az adó területen viszsamaradó posztoperatív fájdalommal és infekciókkal (1, 18, 34). Idősebb betegek esetén nehézséget okoz az osteoporoticus csontokból jó minőségű, esetenként nagyobb mennyiségű csontgraft nyerése. A figyelem ezért egyre inkább a biokompatibilis csontpótló anyagok használata felé irányult. Egyre több közlemény jelent meg a kalcium-foszfatok alkalmazásáról tibia plató törések kezelése során (15, 17, 29, 31, 32). *Horstman* és munkatársai (10) injektálható kalcium-foszfat

alkalmazásával értek el jó eredményeket 14 eset kapcsán, míg *Lobenhoffer* és munkatársai (22) szintén jó eredményekről számoltak be 26 esetből álló tanulmányukban. A kalcium-foszfat degradációja azonban sokkal lassabb a β-TCP-hez viszonyítva (6, 8, 15, 30, 32). A β-TCP granulátum porózus szerkezete ideális környezetet biztosít a csontképzésben fontos szerepet játszó mesenchymalis sejtek számára, és később elősegíti a felszívódáshoz szükséges folyadékok beáramlását és a vér diffúzióját (8, 14). A granulátum alkalmazásával biztonságosan elkerülhető a csontpótló anyag ízületbe jutása is. Az irodalomban először 2009-ben *Shen* és munkatársai (29) számoltak be 124 betegük kapcsán jó eredményekről β-TCP granulátum használatával. Tanulmányukban a HSS score a 12 hónapos utánkövetés végén 91,8 volt a 41 AO B3.1 (Schatzker II.) törések esetén, míg a 41 AO C2–3 (Schatzker V–VI.) törések esetén 82,7, illetve 78,2. A 41 AO B3.1 (Schatzker II.) törések esetén betegeink HSS score-ja 93,1±5,1, a 41 AO C2–3 (Schatzker V–VI.) csoportban pedig 86 és 83 volt. *Shen* és munkatársai (29) tanulmányában azonban nem szerepel 41 AO B2.1 (Schatzker III.) törés, a szerzők 6 betege ebbe a csoportba tartozott, akiknek HSS score-ja 86,2±2,3 volt az 52. héten.

A törésgyógyulás és a teljes terhelés elérése után a 26. héten a betegek átlagos HSS score-ja még csak 79,5 volt, amely az 52. hétre 90,5-re nőtt, tehát a rehabilitáció során még további jelentős javulás következett be.

Az elért jó funkcionális eredmények eléréséhez azonban alapvető fontosságú a minél pontosabb ízfelszín rekonstrukció, a repozíció megőrzéséhez pedig a stabil műtéti rögzítés, megfelelő implantátum alkalmazása. Ezt egészíti ki a β -TCP granulátum alkalmazása. Osteoporoticus betegeknél a szögstabil lemezek alkalmazása jelentősen javítja az eredményeket, mivel csökkentik a posztoperatív rediszlokációk számát. A fentieket támasztja alá, hogy az RRS a vizsgálat során csak minimális mértékben csökkent a betegeknél.

A β -TCP granulátum azonban nem épül át azonnal, ezért a betegeknek csak a 6. hét után engedélyeztük a részleges terhelést, így elősegítve a β -TCP felszívódását és oszteokonduktív szerepét, ahogy azt állatkísérletes modellben is bizonyították (24).

Összegzőként megállapíthatjuk, hogy a β -TCP granulátum használata megfelelő repozíció és műtéti rögzítés esetén kiváló funkcionális és radiológiai eredményekhez vezet impressziós tibia plató törések esetén, és segít elkerülni az autograftok használatakor felmerülő donor területi szövődeményeket.

IRODALOM

1. Arrington E. D., Smith W. J., Chambers H. G., Bucknell A. L., Davino N. A.: Complications of iliac crest bone graft harvesting. *Clin. Orthop. Relat. Res.* 1996. (329): 300–309.
2. Beris A. E., Soucacos P. N., Glisson R. R., Seaber A. V., Urbaniak J. R.: Load tolerance of tibial plateau depressions reinforced with a cluster of K-wires. *Bull. Hosp. Jt. Dis.* 1996. (55): 12–15.
3. Bolder S. B., Verdonschot N., Schreurs B. W., Buma P.: Acetabular defect reconstruction with impacted morsellized bone grafts or TCP/HA particles: a study on the mechanical stability of cemented cups in an artificial acetabulum model. *Biomaterials*, 2002. (23): 659–666.
4. Bucholz R. W., Carlton A., Holmes R.: Interporous hydroxyapatite as a bone graft substitute in tibial plateau fractures. *Clin. Orthop. Relat. Res.* 1989. (240): 53–62.
5. Dai L. Y., Jiang L. S.: Single-level instrumented posterolateral fusion of lumbar spine with beta-tricalcium phosphate versus autograft: a prospective, randomized study with 3-year follow-up. *Spine*, 2008. (33): 1299–1304.
6. Frankenburg E. P., Goldstein S. A., Bauer T. W., Harris S. A., Poser R. D.: Biomechanical and histological evaluation of a calcium phosphate cement. *J. Bone Joint Surg. Am.* 1998. (80): 1112–1124.
7. Gaasbeek R. D., Toonen H. G., van Heerwaarden R. J., Buma P.: Mechanism of bone incorporation of β -TCP bone substitute in open wedge tibial osteotomy in patients. *Biomaterials*, 2005. (26): 6713–6719.
8. Hing K. A., Wilson L. F., Buckland T.: Comparative performance of three ceramic bone graft substitutes. *Spine J.* 2007. (7): 475–490.
9. Honkonen S. E.: Degenerative arthritis after tibial plateau fractures. *J. Orthop. Trauma*, 1995. (9): 273–277.
10. Horstmann W. G., Verheyen C. C., Leemans R.: An injectable calcium phosphate cement as a bone-graft substitute in the treatment of displaced lateral tibial plateau fractures. *Injury*, 2003. (34): 141–144.
11. Hoshino M., Namikawa T., Kato M., Terai H., Taguchi S., Takaoka K.: Repair of bone defects in revision hip arthroplasty by implantation of a new bone-inducing material comprised of recombinant human BMP-2, beta-TCP powder, and a biodegradable polymer: an experimental study in dogs. *J. Orthop. Res.* 2007. (25): 1042–1051.
12. Itokazu M., Matsunaga T.: Arthroscopic restoration of depressed tibial plateau fractures using bone and hydroxyapatite grafts. *Arthroscopy*, 1993. (9): 103–108.
13. Jackson D. W.: The use of autologous fibula for a prop graft in depressed lateral tibial plateau fractures. *Clin. Orthop. Relat. Res.* 1972. (87): 110–115.
14. Johnson K. D., Frierson K. E., Keller T. S., Cook C., Scheinberg R., Zerwekh J., Meyers L., Sciadini M. F.: Porous ceramics as bone graft substitutes in long bone defects: a biomechanical, histological, and radiographic analysis. *J. Orthop. Res.* 1996. (14): 351–369.
15. Keating J. F., Hajducka C. L., Harper J.: Minimal internal fixation and calcium phosphate cement in the treatment of fractures of the tibial plateau: a pilot study. *J. Bone Joint Surg. Br.* 2003. (85): 68–73.
16. Lansinger O., Bergman B., Korner L., Andersson G. B.: Tibial condylar fractures: a twenty-year follow-up. *J. Bone Joint Surg. Am.* 1985. (68): 13–19.
17. Larsson S., Bauer T. W.: Use of injectable calcium phosphate cement for fracture fixation: a review. *Clin. Orthop. Relat. Res.* 2002. (395): 23–32.
18. Laurie S. W., Kaban L. B., Mulliken J. B., Murray J. E.: Donorsite morbidity after harvesting rib and iliac bone. *Plast. Reconstr. Surg.* 1984. (73): 933–938.
19. LeGeros R. Z.: Properties of osteoconductive biomaterials: calcium phosphates. *Clin. Orthop. Relat. Res.* 2002. (395): 81–98.
20. Levy O., Salai M., Ganel A., Mazor J., Oran A., Horoszowski H.: The operative results of tibial plateau fractures in older patients: a long-term follow-up and review. *Bull. Hosp. Jt. Dis.* 1993. (53): 15–16.
21. Llinas A., McKellop H. A., Marshall G. J., Sharpe F., Kirchen M., Sarmiento A.: Healing and remodeling of articular incongruities in a rabbit fracture model. *J. Bone Joint Surg. Am.* 1993. (75): 1508–1523.

22. Lobenhoffer P., Gerich T., Witte F., Tschorne H.: *Use of an injectable calcium phosphate bone cement in the treatment of tibial plateau fractures: a prospective study of twenty-six cases with twenty-month mean follow-up.* *J. Orthop. Trauma*, 2002. (16): 143-149.
23. Mitchell N., Shepard N.: *Healing of articular cartilage in intra-articular fractures in rabbits.* *J. Bone Joint Surg. Am.* 1980. (62): 628-634.
24. Neo M., Herbst H., Voigt C. F., Gross U. M.: *Temporal and spatial patterns of osteoblast activation following implantation of b-TCP particles into bone.* *J. Biomed. Mater. Res.* 1998. (39): 71-76.
25. Ranawat C. S., Shine J. J.: *Duo-condylar total knee arthroplasty.* *Clin. Orthop. Relat. Res.* 1973. (94): 185-195.
26. Rasmussen P. S.: *Tibial condylar fractures: impairment of knee joint stability as an indication for surgical treatment.* *J. Bone Joint Surg. Am.* 1973. (55): 1331-1350.
27. Schatzker J., McBroom R., Bruce D.: *The tibial plateau fracture: the Toronto experience 1968-1975.* *Clin. Orthop. Relat. Res.* 1979. (138): 94-104.
28. Segal D., Franchi A. V., Campanile J.: *Iliac autograft for reconstruction of severely depressed fracture of a lateral tibial plateau: brief note.* *J. Bone Joint Surg. Am.* 1985. (67): 1270-1272.
29. Shen C., Ma J., Chen X. D., Dai L. Y.: *The use of beta-TCP in the surgical treatment of tibial plateau fractures.* *Knee Surg. Sports Traumatol. Arthrosc.* 2009. (17): 1406-1411.
30. Simpson D., Keating J. F.: *Outcome of tibial plateau fractures managed with calcium phosphate cement.* *Injury*, 2004. (35): 913-918.
31. Trenholm A., Landry S., McLaughlin K., Deluzio K. J., Leighton J., Trask K., Leighton R. K.: *Comparative fixation of tibial plateau fractures using α-BSMTM, a calcium phosphate cement versus cancellous bone graft.* *J. Orthop. Trauma*, 2005. (19): 698-702.
32. Welch R. D., Zhang H., Bronson D. G.: *Experimental tibial plateau fractures augmented with calcium phosphate cement or autologous bone graft.* *J. Bone Joint Surg. Am.* 2003. (85): 222-231.
33. Yetkinler D. N., McClellan R. T., Reindel E. S., Carter D., Poser R. D.: *Biomechanical comparison of conventional open reduction and internal fixation versus calcium phosphate cement fixation of a central depressed tibial plateau fracture.* *J. Orthop. Trauma*, 2001. (15): 197-206.
34. Younger E. M., Chapman M. W.: *Morbidity at bone graft donor sites.* *J. Orthop. Trauma*, 1989. (3): 192-195.

Dr. Gárgyán István

SZTE Szent-Györgyi Albert Klinikai Központ Traumatológiai Klinika
6725 Szeged, Semmelweis u. 6.