

A cardiogen sokk modellezése pericardialis tamponáddal

Experimental model for cardiogenic shock with pericardial tamponade

BARI GÁBOR¹, SZÜCS SZILÁRD², ÉRCES DÁNIEL², UGOCSAI MELINDA², BOZSÓ NOÉMI²,
BALOG DÓRA², BOROS MIHÁLY², VARGA GABRIELLA^{2,@}

Szegedi Tudományegyetem, Szeged

¹II. Belgyógyászati Klinika és Kardiológiai Központ, Szívsebészeti Osztály

(osztályvezető: Dr. Bogáts Gábor)

²Sebészeti Műtéttani Intézet (igazgató: Dr. Boros Mihály)

Bevezetés: A pericardialis tamponád az életet közvetlenül veszélyeztető, alacsony perctérfogatú kórállapot, amelynek keringési következményei minden szövet, köztük a vese és a bélnyálkahártya mikrokeringését is súlyosan érintik. **Célkitűzés:** Kísérletünk célja a pericardialis tamponád klinikai képének modellezésére alkalmas, hemodinamikailag stabil, kontrollálható állatmodell kifejlesztése volt. **Módszerek:** Altatott vietnami törpesertések két csoportjában laparotomiát követően a szívburkba a rekeszen keresztül, thoracotomia nélkül kanült helyeztünk. Az első, álműtött csoport kontrollként szolgált ($n = 6$), a második csoportban a pericardium saját vérrel való feltöltésével 60 perces tamponádot hoztunk létre ($n = 6$). Monitoroztuk a tamponád és az azt követő 180 perces reperfüzió alatt a makrohemodinamikát és a vékonybél mikrohemodinamikai változásait. Vizsgáltuk a fehérvérsejt-akkumulációt jelző mieloperoxidáz (MPO) -enzimaktivitást és pásztázó lézeres endomikroszkóppal a vékonybél *in vivo* szövettani elváltozásait. **Eredmények:** A tamponád következtében megemelkedett a centrális vénás nyomás és a szívfrekvencia, lecsökkent az artériás középnyomás, az arteria mesenterica superior ($355,5 \pm 112,4$ vs. $182,0 \pm 59,1$ ml/min) és az arteria renalis ($159,63 \pm 50,7$ vs. $35,902 \pm 27,9$ ml/min) áramlása, valamint az ileum mikrokeringése. Az MPO-aktivitás szignifikánsan megemelkedett ($3,66 \pm 1,6$ vs. $7,01 \pm 1,44$ mU/mg fehérje) és romlott a vékonybél *in vivo* szövettani képe. **Következtetések:** Kísérleti modellünk alkalmas a szívamponád jellegzetes keringési és biokémiai következményeinek vizsgálatára, reprodukálható, klinikailag releváns állatmodellnek tekinthető.

Kulcsszavak: pericardialis tamponád, állatmodell, cardiogen sokk, mesenterialis ischaemia

Introduction: Pericardial tamponade (PT) is a life-threatening condition, with low cardiac output. The hemodynamic consequences of PT can severely affect the circulation of all tissues, including the microcirculation of the kidneys and the intestinal mucosa. **Our aim** was to develop a hemodynamically stable and controllable large animal model of PT to study the consequences of cardiogenic shock. **Methods:** Two groups of anesthetized vietnamese minipigs ($n = 6$, both groups) were used. Following laparotomy, a cannula was fixed into the pericardium through the diaphragm without thoracotomy. A sham-operated group served as control, in the second group 60-min PT was induced by intrapericardial injection of heparinised own blood. Throughout PT and 180-min reperfusion, macrohemodynamics, renal circulation and mesenteric macro- and microcirculation were monitored. Myeloperoxidase (MPO) activity was measured and *in vivo* histology was performed by confocal laser scanning endomicroscopy. **Results:** The PT increased central venous pressure, heart rate and decreased mean arterial pressure, mesenteric flow (from 355.5 ± 112.4 vs. 182.0 ± 59.1 ml/min) and renal arterial flow (from 159.63 ± 50.7 vs. 35.902 ± 27.9 ml/min) and the microcirculation of the ileum. Elevated MPO activity (3.66 ± 1.6 vs. 7.01 ± 1.44 mU/mg protein) and injury of the ileal mucosa were present also. **Summary:** The reproducible large animal model is suitable for clinically relevant investigations of the hemodynamic and biochemical consequences of PT.

Keywords: pericardial tamponade, animal model, cardiogenic shock, mesenteric ischaemia

Beérkezett: 2017. június 19.; *elfogadva:* 2017. július 27.

Rövidítések: CLSEM = konfokális pásztázó lézeres endomikroszkóp; CO = perctérfogat; CVP = centrális vénás nyomás; HR = szívfrekvencia; NCSP = (non-cardiac surgical procedures) nem szívsebészeti invazív beavatkozások; MAP = artériás középnyomás; MPO = mieloperoxidáz; NIH = National Institutes of Health

@Levelezési cím/Corr. address: Dr. Varga Gabriella, Szegedi Tudományegyetem, Sebészeti Műtéttani Intézet, 6720 Szeged, Szőkefalvi-Nagy Béla u. 6. Telefon: +36 62 545 103; Fax: +36 62 545 743; E-mail: varga.gabriella.1@med.u-szeged.hu; gvarga36@gmail.com

Bevezetés

Cardiogen sokk általában myocardialis infarctus után alakul ki, emellett szívsebészeti beavatkozásokat követően, valamint számos sürgősségi sebészi kórkép (például hasi aortaneurysma-ruptura), úgynevezett nem szívsebészeti invazív beavatkozások (non-cardiac surgical procedures – NCSP), széptikus, vérzéses sokk után, intra- vagy posztoperatív szövődeményeként is jelentkezik.¹ Cardiogen sokkot okozhat a szívsebészeti és invazív kardiológiai beavatkozások egyik legveszélyesebb szövődménye, a pericardialis tamponád is. A tamponád során a szívburokban leggyakrabban folyadék gyülemlik fel, amely lehet transsudatum vagy genny, de a klinikai gyakorlatban főleg a szívburokba történő vérzés okozhatja.² A zárt szívburok megnövekedett nyomása miatt a vénás beáramlás gátlása alacsony vérterfoghathoz, következményesen csökkent perctérfoghathoz (CO) vezet, ami szöveti hypoxiát és többszervi károsodást okozhat. Lényeges, hogy a pericardialis tamponád hosszabb távú szisztémás hatásai jelentősek lehetnek még abban az esetben is, ha a kiváltó ok megszűnik és a magas pericardialis nyomást műtéti vagy egyéb intervenciós módon csökkentik.³ Ennek fő oka a sokk következtében kialakuló splanchnicus hipoperfúzió, amelynek során a szöveti ischaemia-reperfúzió gyulladós reakcióhoz, bakteriális transzlokációhoz és szisztémás immunválaszhoz vezet.⁴

A humán kórképek mechanizmusainak és terápiáinak vizsgálatában az állatkísérletes modelleknek jelentős szerepük van, annak ellenére, hogy a laboratóriumi eredmények klinikai alkalmazhatósága gyakran korlátozott. Ennek fő oka a klinikai valóság és a modell közti eltérés, amit a minél pontosabb, megfelelően kialakított kísérletes elrendezéssel csökkenteni lehet. Érthető tehát, hogy jelentős az igény a modellek fejlesztésére és a limitációk csökkentésére, hogy az adott klinikai folyamatnak minél inkább megfelelő, az orvostudományban és az emberi gyógyászatban is alkalmazható eredményeket kapjunk.⁵

Jelen tanulmányunk célja az NCSP alatti kialakuló cardiogen sokk vizsgálatára és befolyásolására alkalmas, standardizálható kísérletes modell kialakítása volt, azzal a megkötéssel, hogy a keringésromlás időtartama, mértéke, jellegzetességei és következményei meghatározhatók legyenek. A korábbi tapasztalatok alapján a cardiogen sokk modellezése altatott, lélegeztetett nagyállaton kísérletes pericardialis tamponáddal megvalósítható, ha thoracotomiát követően egy pericardialis kanulón keresztül meghatározott ideig folyadékkal (kolloid oldattal) tölthető fel a megnyitott pericardium.⁶ Ugyanakkor e modell hátránya maga a mellkasnyitás, amelynek során nagy seb felszín keletkezik, a vérzés, a tüdőszérum veszélye és a kiterjedtebb szövetskárosodás mellett a tüdőfunkció romlásával és az egyre csökkenő ventiláció következményeivel is számolni kell. Mindezek alapján olyan műtéti tervet dolgoztunk ki a sebészeti és kardiológiai invazív intervenciókat kísérő cardiogen sokk modellezésére, ahol a thoracotomia elhagyható, és a kísérletes előnyök mellett a klinikai képhez való hasonlóság megteremtődik.

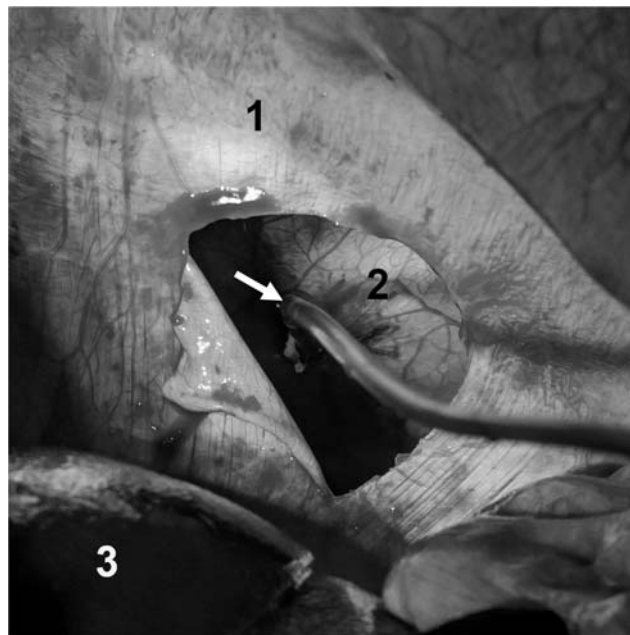
Módszerek

Állatok

Vizsgálatainkat a NIH (Guide for the Care and Use of Laboratory Animals) és az EU 2010/63 irányelveknek megfelelően a Szegedi Tudományegyetem Munkahelyi Állatkísérleti Bizottsága jóváhagyásával (engedélyszám: V/148/2013) altatott vietnami törpesertéseken végeztük ($n = 12$, átlagos testtömeg 28 ± 3 kg), amelyeket a kísérletek előtt 12 óráig koplaltattunk.

Műtéti beavatkozás

Az altatás indukciója ketamin (20 mg/kg; CP-Ketamin 10% injekció A.U.V. 25 ml; Produlab Pharma B.V, Raamsdonksveer, Hollandia) és xilazin (2 mg/kg; CP-Xylazin 2% injekció A.U.V 50 ml; Produlab Pharma B.V, Raamsdonksveer, Hollandia) kombinációjával, majd a fenntartás propofolinfúzióval (6 mg/ttkg/h; Propofol 2% MCT/LCT; Fresenius Kabi Deutschland GmbH, Bad Homburg, Németország) történt. Endotrachealis intubálást követően mesterséges lélegeztetést alkalmaztunk (Harvard Apparatus, South Natick, Massachusetts, Amerikai Egyesült Államok), amelynek során a légzési térfogatot (9 ± 2 ml/ttkg), és a légzésszámot úgy állítottuk be, hogy a PaCO_2 35–45 Hgmm közé essen. Az állatokat a műtőasztalon háton fekvő helyzetben rögzítettük, melegítőmatracral a testhőmérsékletüket normáltartományban ($36\text{--}37^\circ\text{C}$) tartottuk, és folyadékpótlás céljából Ringer laktát infúziót adtunk 10 ml/ttkg/h volumensebességgel. Kipreparáltuk a bal vena jugularist, amelybe háromlumenes centrális vénás katétert



1. ábra. A pericardiumba transphrenicus úton történő kanülbehelyezéshez szükséges műtéti feltárás. A képen megjelölt képletek a diaphragma (1), a pericardium (2), a máj (3) és a pericardiumban rögzített kanül (nyíl).

vezettünk (7 F; Edwards Lifesciences LLC, Irvine, Kalifornia, Amerikai Egyesült Államok), vénás nyomásmérés, vérmintavétel és infúzióbeadás céljából. A bal arteria femoralisba nyomásmérő katétert (PICCO Catheters; PULSION Medical Systems, Feldkirchen, Németország) helyeztünk invazív hemodinamikai monitorozás lehetőségének biztosítására. Median laparotomiát követően az arteria renalis és az arteria mesenterica superiorit kiproparáltuk és köréjük egy-egy ultrahangos áramlásmérő fejet (Transonic Systems, Ithaca, New York, Amerikai Egyesült Államok) helyeztünk. Az állatok a kísérlet során folyamatos invazív hemodinamikai monitorozás alatt álltak, 30 percenként vérgázanalízist végeztünk. A rekeszen ejtett körülbelül 3 cm-es metszést át a pericardiumba „pledgetes” dohányzacskóöltéssel kanült (K31 nasogastricus szonda, Laboratori Don Baxter S.p.A, Trieszt, Olaszország) rögzítettünk, a vér szívárgását a kanül mellett rendszeresen ellenőriztük (1. ábra). A tamponád során az artériás középnyomást (MAP) 40–45 Hgmm között tartottuk, 100 ± 50 ml heparinnal alvadásában gátolt saját vér felhasználásával.

Kísérleti protokoll

Az állatokat véletlenszerűen két csoportra osztottuk. A pericardium feltöltése kivételével az álműtött csoport ($n = 6$) egyedei ugyanazokon a beavatkozásokon estek át, mint a második csoport állatai. A második csoport ($n = 6$) állataiban 60 perces pericardialis tamponádot követően 180 perc reperfüzió történt, amelynek során 30 percenként hemodinamikai mérések történtek és artériás és vénás vérgázanalízisre mintát vettünk. A kísérletek –5., 30., 60., 90. és 240. percében mieloperoxidáz (MPO) -enzimaktivitás mérésére vérmintákat gyűjtöttünk a neutrophilgranulocita-aktiváció meghatározására, valamint *in vivo* szövettani vizsgálatokat végeztünk a kísérlet 0., 90. és 240. percében.

Hemodinamikai monitorozás

A centrális vénás nyomást (CVP), az arteria mesenterica superior és az arteria renalis áramlását folyamatosan regisztráltuk számítógépes adatgyűjtő rendszer segítségével (SPELL Haemosys; Experimentia, Budapest, Magyarország). A MAP, CO, szívfrekvencia (HR) értékeit és az ebből számolt egyéb paramétereket a PiCCO Plus intenzív terápiás monitorral (PiCCO Plus, PULSION Medical Systems AG, München, Németország) regisztráltuk.

Mieloperoxidázenzim-aktivitás mérése

A vena jugularisból 5 ml-nyi vérmintákat vettünk EDTA-t tartalmazó polipropilén csövekbe, majd 1200 G-vel 4 °C-on 15 percig centrifugáltuk. A plazmamintákból, amelyeket felhasználásig –70 °C-on tároltunk, a neutrophilgranulocita-aktivációt jellemző MPO-enzimaktivitást Kuebler metodikája alapján határoztunk meg.⁷

A szövetkárosodás *in vivo* vizsgálata

A terminális ileum nyálkahártya-károsodásának mértékét *in vivo* szövettani vizsgálómódszerrel, konfokális, pásztázó lézeres endomikroszkóp (CLSEM) segítségével határoztuk meg (Five1, Optiscan Pty. Ltd., Melbourne, Victoria, Ausztrália). A terminális ileum lumenét megnyitottuk, a nyálkahártyát feltártuk. A nyálkahártya szerkezeti változásait akriflavin fluoreszcens festék (Sigma-Aldrich Inc., St. Louis, Missouri, Amerikai Egyesült Államok) felszíni alkalmazása után vizsgáltuk. A felesleges festéket két perccel a képek készítése előtt fiziológiás sóval lemostuk a nyálkahártyáról. Az eszköz objektívét a vékonybél-nyálkahártyára helyeztük és konfokális képeket (1 szken/kép, 1024 × 512 pixel és 475 × 475 μm képenként) készítettünk a tamponádot megelőzően, és a reperfüzió 30., illetve 210. percében. A vizsgálatokat követően az állatokat nátrium-pentobarbitállal túllattattuk (120 mg/ttkg *iv*; Pentobarbital sodium salt C-II; Sigma-Aldrich Inc, St. Louis, Missouri, Amerikai Egyesült Államok).

Statisztikai analízis

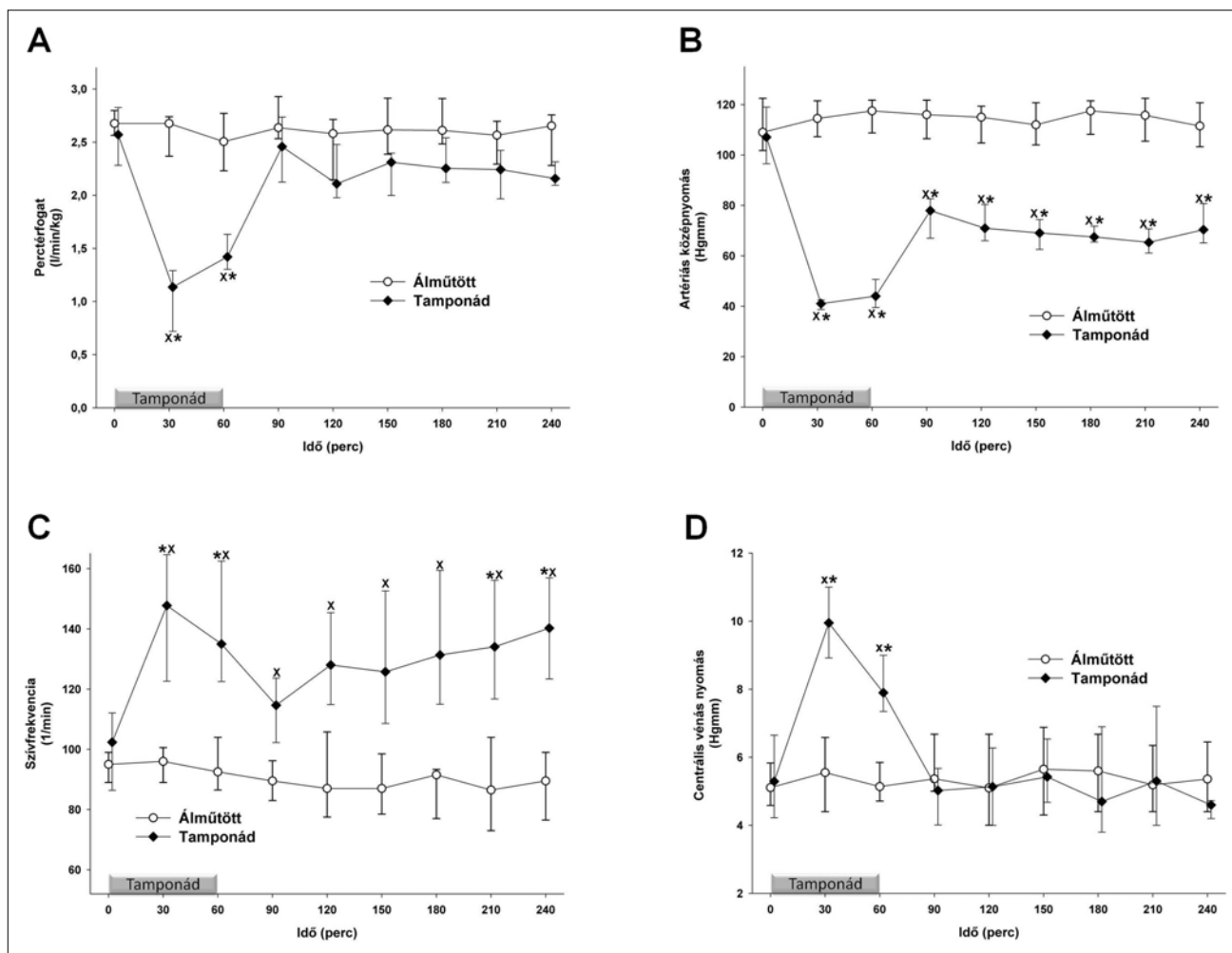
Az adatok kiértékelését statisztikai szoftvercsomag segítségével végeztük (SigmaStat for Windows, Jandel Scientific, Németország), nemparametriás módszereket alkalmazva. A csoporton belüli eltéréseket Friedman-próbával vizsgáltuk, ezen belül a kontrollértéktől való eltérést Dunn-próbával teszteltük. A csoportok közötti különbségek meghatározása Mann–Whitney-próbával történt. Ábráinkon a medián értéket és a szórást jellemző 25. és 75. percentilist tüntettük fel, a statisztikai szignifikanciaszintet $p < 0,05$ -nél határoztuk meg. A grafikonokon a medián értéket és a szórás jellemzésére a 25 és 75 percentilis értékeket tüntettük fel.

Eredmények

Hemodinamikai paraméterek változása

A műtéti preparálás átlagosan 70 percet (± 20 perc) vett igénybe. A 60 perces tamponád időszaka alatt a MAP tervezetten 40–45 Hgmm-en maradt, ez idő alatt a CO jelentősen csökkent. A tamponádot követően a CO a kontrollértékek szintjére emelkedett, nem volt szignifikáns különbség az álműtött csoporthoz képest (2A. ábra). A MAP a tamponádot követő időszakban egészen a kísérlet végéig szignifikánsan alacsonyabb maradt a kontrollidőszak és az álműtött csoport értékeihez képest is (2B. ábra). A CO normalizálódását kompenzációs folyamatok kísérték, amelyek fontos eleme a HR szignifikáns emelkedése, mind a kontrollértékekhez, mind az álműtött csoporthoz képest (2C. ábra).

A tamponád alatt szignifikánsan emelkedett CVP-t is mértünk, amely a vénás visszaáramlás romlására utal (2D. ábra). Ez a jelenség a Beck-triász részeként, a tam-



2. ábra. A perctérfogatindex (A), artériás középnyomás (B), szívfrekvencia (C) és a centrális vénás nyomás (D) változásai az álmutött (fehér kör – vékony vonal) és a tamponád (fekete rombusz – vékony vonal) csoportokban. A grafikonon a medián értéket és a szórás jellemzésére a 25 és 75 percentilis értékeket tüntették fel. * $p < 0,05$ csoporton belüli szignifikáns változást mutatja; $x p < 0,05$ a kontrollcsoporthoz képest

ponád fontos jeleként ismert a klinikumban, kitágult, telt nyaki vénákkal jár.

Az arteria mesenterica superiorban a tamponád alatt a keringés romlását figyelhettük meg, a kísérlet további szakaszában nem mutattunk ki szignifikáns különbséget sem a kontrollértékekhez, sem az álmutött csoporthoz képest (3A. ábra). Az arteria renalis esetében a tamponád alatt az áramlás szignifikánsan csökkent, majd a posztamponád alatt sem érte el a kontrollértéket (3B. ábra).

Leukocyta-akkumuláció

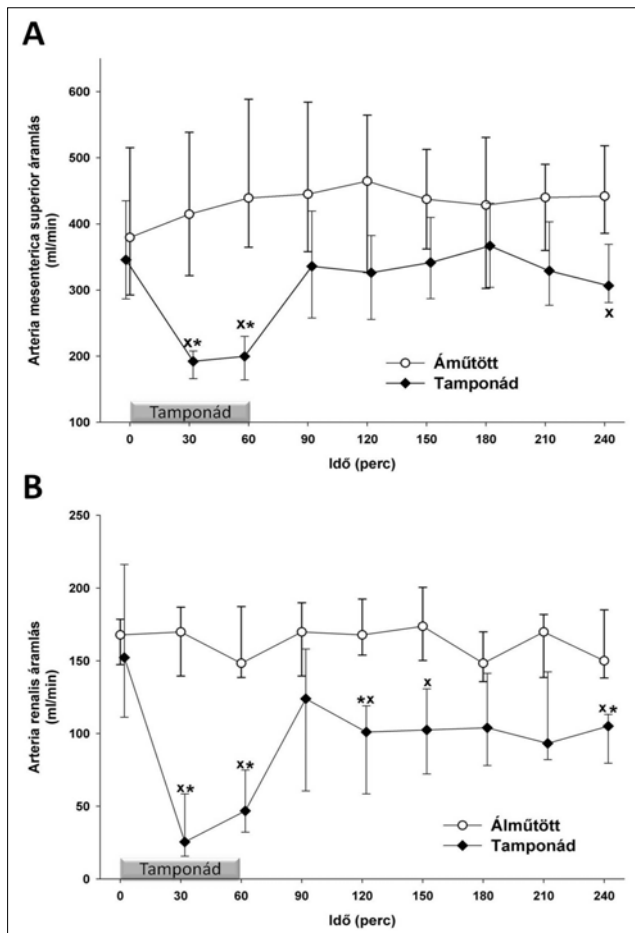
A neutrophilgranulocyta-aktivációt jellemző MPO-enzim aktivitása már a tamponád vége előtt gyűjtött vérmintákban is jelentős emelkedést mutat, majd a tamponádot követő 30. percre éri el a csúcspontját. A kísérlet végére azonban a kontrollértékre csökken és az álmutött csoporthoz képest sem lehet különbséget kimutatni (4. ábra). Ez a jelenség a reperfüziós időszak kiemelt fontosságát mutatja a tamponádot követő gyulladás által kiváltott szövődmények kialakulásában.

Szöveti változások

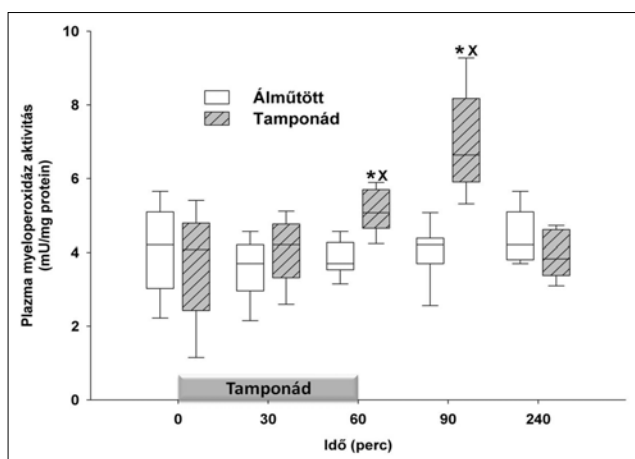
Valós idejű szövettani vizsgálatokat végeztünk CLSEM-technikával. Az álmutött állatok bélnyálkahártyája nem károsodott (5A–C–E. ábra) és a kontrollidőszakban a tamponád csoport állatainak bélnyálkahártyája is ép volt (5B. ábra). A tamponádot követő időszak 30. percében a mucosán már repedések (fehér csillag) és hámszövetek (fehér nyíl) alakultak ki (5D. ábra). Az obszervációs időszak végén készített felvételek számos kiterjedt hámszövet mutattak (5F. ábra, fehér nyíl).

Összegzés

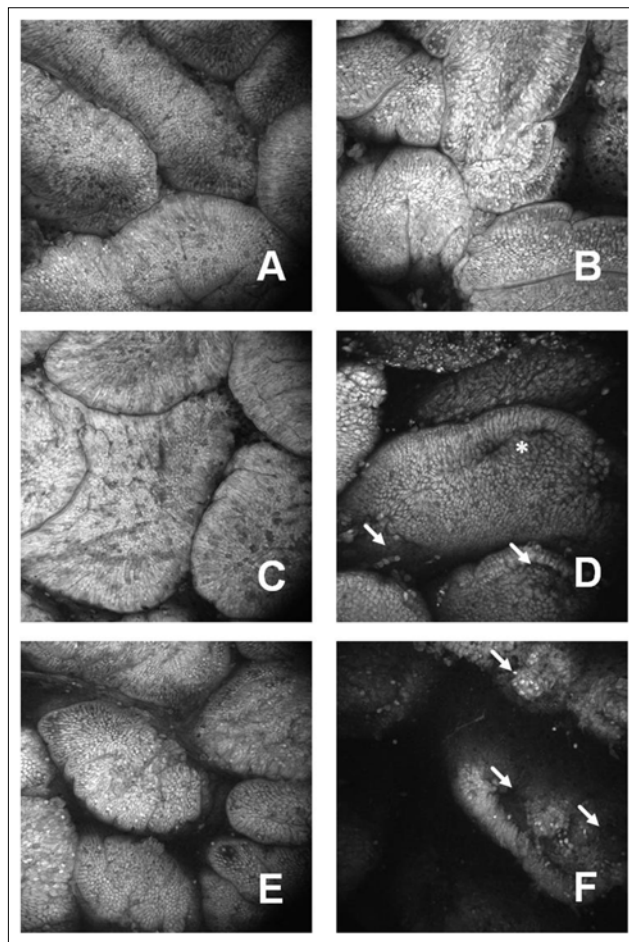
A korábbiakban már sikeresen alkalmaztuk a nyitott mellkas mellett kialakított kísérletes pericardialis tamponádot a cardiogen sokk hemodinamikai változásainak tanulmányozására,^{6,8} amely alkalmas a nyitott szívű állatok során kialakuló szövődményes cardiogen sokk modellezésére. Eredményeink és tapasztalataink szerint a most bemutatott



3. ábra. Az arteria mesenterica superior áramlása (A) és az arteria renalis véráramlás (B) változásai az álműtött (fehér kör – vékony vonal) és a tamponád (fekete rombusz – vékony vonal) csoportokban. A grafikonon a medián értéket és a szórás jellemzésére a 25 és 75 percentilis értékeket tüntettük fel. * $p < 0,05$ csoporton belüli szignifikáns változást mutatja a kiindulási értékhez képest; ^x $p < 0,05$ a kontrollcsoportéhoz képest



4. ábra. A plazmamieloperoxidáz-aktivitás változása az álműtött (fehér box) és a tamponád (szürke, jobbra sávozott box) csoportokban. A grafikonon a medián értéket és a szórás jellemzésére a 25 és 75 percentilis értékeket tüntettük fel. * $p < 0,05$ csoporton belüli szignifikáns változást mutatja a kiindulási értékhez képest; ^x $p < 0,05$ a kontrollcsoportéhoz képest



5. ábra. A terminális ileum-nyálkahártya konfokális pásztázó lézeres endomikroszkópos in vivo szövettani felvételei fluoreszcens akriflavinnal felületi alkalmazását követően. Az álműtött csoport nyálkahártyafelszíne (A, C, E), valamint a tamponádcsoport felszíni nyálkahártya-struktúrája (B, D, F)

kísérletes protokoll jól használható az alacsony perctérfgattal járó keringési sokk akut és szubakut kórélettani következményeinek vizsgálatára és jól tükrözi az NCSP alatt kialakuló cardiogen sokk tüneteit.

A szívburok megnövekedett nyomása először az alacsony nyomású erekre és szívüregekre, így a vena cava superiorra és inferiorra, valamint a jobb pitvarra van hatással. A szív ciklus során a pitvarokban és a kamrákban a nyomások dinamikusan változnak, amelyek során a pericardialis nyomás a jobb pitvar telődését, és következményesen a jobb kamra diasztolés telődését gátolja. A cardiogen sokk kialakulásával számos kompenzációs mechanizmus aktiválódik, amelyek során a szervezet az életfontosságú szervek perfúziójának fenntartására törekszik. A szívizom kontraktilitásának növekedése mellett a szívfrekvencia nő, amely a CO fenntartásához szükséges. Ezenfelül a szervezetben inhomogén módon volumenredistribúció történik szisztémás és helyi vazóaktív válaszokkal, így például a vázizomzat, a bőr és a mesenterium ereiben jelentős vasoconstrictio történik.^{3,9-11}

A szívsebészeti intenzív betegellátás során megfigyelhető alacsony óradiuresis a pericardialis folyadékfelszapo-

rodás, a fenyegető pericardialis tamponád első jele. Kísérleteink során igazoltuk, hogy az arteria renalis áramlása a tamponádot követően, a rendeződő CO mellett is jelentősen alacsonyabb a kontrollértékekhez képest. A vesék romló működése a klinikumban jól ismert, jelentős problémát jelent. A vesefunkció javítására irányuló kezelési lehetőségek kísérletes vizsgálatára az általunk kialakított új sertéstamponád-modell fontos eszköz lehet, e folyamatok kiterjedt invazív hemodinamikai monitorozására nyílnak lehetőségek. A thoracotomia hiánya egyszerűbb, gyorsabb és kevesebb traumával járó műtéti kivitelezést jelentett, anélkül, hogy a hemodinamikai és biokémiai mérések pontossága megváltozna. A pericardium feltöltésére saját, heparinnal alvadásában gátolt vért használtunk, s itt meg kell jegyezni, hogy az eddig e célra alkalmazott kolloid oldatok esetén több folyadékra van szükség azonos MAP-mértékű MAP-csökkenés eléréséhez, továbbá, hogy nem észleltük folyadék (vér) szivárgását a vékony pericardiumon keresztül, ezáltal a megválasztott, tamponád alatti MAP-célérték pontosan beállítható és tartható. A transphrenicus behatoláson át kialakított tamponád további jelentős előnye, hogy a laparotomia zárását követően lehetővé teszi sikeres, túlélő kísérletek során a krónikus változásokkal kapcsolatos adatok gyűjtését is.

Összefoglalásként tehát elmondható, hogy pericardialistamponád-modellünk jól tükrözi a klinikai képre jellemző hemodinamikai és gyulladási változásokat, alkalmas a lokális, az egyes szerveket érintő keringési változások vizsgálatára is. A mellkasba történő behatolás új, transphrenicus módja alacsonyabb megterhelést jelent az állatok számára, új kísérleti protokollok tervezését és a vizsgálati időtartamok kiterjesztését teszi lehetővé.

Támogatás: NKFI-116861, GINOP-2.3.2-15-2016-00015, EFOP-3.6.2-16-2017-00006

Irodalomjegyzék

- ¹ Orbach A, Schliamser JE, Flugelman MY, Zafrir B. Contemporary evaluation of the causes of cardiac tamponade: Acute and long-term outcomes. *Cardiol J* 2016; 23(1): 57–63
- ² Bodson L, Bouferrache K, Vieillard-Baron A. Cardiac tamponade: *Curr Opin Crit Care* 2011; 17(5): 416–424
- ³ Carmona P, Mateo E, Casanovas I, et al. Management of cardiac tamponade after cardiac surgery. *J Cardiothorac Vasc Anesth* 2012; 26(2): 302–311
- ⁴ Rivera-Nieves J, Gorfu G, Ley K. Leukocyte adhesion molecules in animal models of inflammatory bowel disease: *Inflamm Bowel Dis* 2008; 14(12): 1715–1735
- ⁵ Osuchowski MF, Remick DG, Lederer JA, et al. Abandon the mouse research ship? Not just yet!: *Shock* 2014; 41(6): 463–475
- ⁶ Kaszaki J, Nagy S, Tárnoky K, et al. Humoral changes in shock induced by cardiac tamponade. *Circ Shock* 1989; 29(2): 143–153
- ⁷ Kuebler WM, Abels C, Schuerer L, et al. Measurement of neutrophil content in brain and lung tissue by a modified myeloperoxidase assay. *Int J Microcirc* 1996; 16: 89–97
- ⁸ Érces D, Nógrády M, Nagy E, et al. Complement C5A antagonist treatment improves the acute circulatory and inflammatory consequences of experimental cardiac tamponade: *Crit Care Med* 2013; 41(11): e344–e351
- ⁹ Spodick DH. Acute cardiac tamponade. *N Engl J Med* 2003; 349(7): 684–690
- ¹⁰ Ashikhmina EA, Schaff HV, Sinak LJ, et al. Pericardial effusion after cardiac surgery: risk factors, patient profiles, and contemporary management. *Ann Thorac Surg* 2010; 89(1): 112–118
- ¹¹ Kuvín JT, Harati NA, Pandian NG, Bojar RM, Khabbaz KR. Postoperative cardiac tamponade in the modern surgical era. *Ann Thorac Surg* 2002; 74(4): 1148–1153